This is a digital copy of a book that was preserved for generations on library shelves before it was carefully scanned by Google as part of a project to make the world's books discoverable online.

It has survived long enough for the copyright to expire and the book to enter the public domain. A public domain book is one that was never subject to copyright or whose legal copyright term has expired. Whether a book is in the public domain may vary country to country. Public domain books are our gateways to the past, representing a wealth of history, culture and knowledge that's often difficult to discover.

Marks, notations and other marginalia present in the original volume will appear in this file - a reminder of this book's long journey from the publisher to a library and finally to you.

Usage guidelines

Google is proud to partner with libraries to digitize public domain materials and make them widely accessible. Public domain books belong to the public and we are merely their custodians. Nevertheless, this work is expensive, so in order to keep providing this resource, we have taken steps to prevent abuse by commercial parties, including placing technical restrictions on automated querying.

We also ask that you:

+ *Make non-commercial use of the files* We designed Google Book Search for use by individuals, and we request that you use these files for personal, non-commercial purposes.
+ *Refrain from automated querying* Do not send automated queries of any sort to Google's system: If you are conducting research on machine translation, optical character recognition or other areas where access to a large amount of text is helpful, please contact us. We encourage the use of public domain materials for these purposes and may be able to help.
+ *Maintain attribution* The Google "watermark" you see on each file is essential for informing people about this project and helping them find additional materials through Google Book Search. Please do not remove it.
+ *Keep it legal* Whatever your use, remember that you are responsible for ensuring that what you are doing is legal. Do not assume that just because we believe a book is in the public domain for users in the United States, that the work is also in the public domain for users in other countries. Whether a book is still in copyright varies from country to country, and we can't offer guidance on whether any specific use of any specific book is allowed. Please do not assume that a book's appearance in Google Book Search means it can be used in any manner anywhere in the world. Copyright infringement liability can be quite severe.

About Google Book Search

Google's mission is to organize the world's information and to make it universally accessible and useful. Google Book Search helps readers discover the world's books while helping authors and publishers reach new audiences. You can search through the full text of this book on the web at `http://books.google.com/`

A propos de ce livre

Ceci est une copie numérique d'un ouvrage conservé depuis des générations dans les rayonnages d'une bibliothèque avant d'être numérisé avec précaution par Google dans le cadre d'un projet visant à permettre aux internautes de découvrir l'ensemble du patrimoine littéraire mondial en ligne.

Ce livre étant relativement ancien, il n'est plus protégé par la loi sur les droits d'auteur et appartient à présent au domaine public. L'expression "appartenir au domaine public" signifie que le livre en question n'a jamais été soumis aux droits d'auteur ou que ses droits légaux sont arrivés à expiration. Les conditions requises pour qu'un livre tombe dans le domaine public peuvent varier d'un pays à l'autre. Les livres libres de droit sont autant de liens avec le passé. Ils sont les témoins de la richesse de notre histoire, de notre patrimoine culturel et de la connaissance humaine et sont trop souvent difficilement accessibles au public.

Les notes de bas de page et autres annotations en marge du texte présentes dans le volume original sont reprises dans ce fichier, comme un souvenir du long chemin parcouru par l'ouvrage depuis la maison d'édition en passant par la bibliothèque pour finalement se retrouver entre vos mains.

Consignes d'utilisation

Google est fier de travailler en partenariat avec des bibliothèques à la numérisation des ouvrages appartenant au domaine public et de les rendre ainsi accessibles à tous. Ces livres sont en effet la propriété de tous et de toutes et nous sommes tout simplement les gardiens de ce patrimoine. Il s'agit toutefois d'un projet coûteux. Par conséquent et en vue de poursuivre la diffusion de ces ressources inépuisables, nous avons pris les dispositions nécessaires afin de prévenir les éventuels abus auxquels pourraient se livrer des sites marchands tiers, notamment en instaurant des contraintes techniques relatives aux requêtes automatisées.

Nous vous demandons également de:

+ *Ne pas utiliser les fichiers à des fins commerciales* Nous avons conçu le programme Google Recherche de Livres à l'usage des particuliers. Nous vous demandons donc d'utiliser uniquement ces fichiers à des fins personnelles. Ils ne sauraient en effet être employés dans un quelconque but commercial.

+ *Ne pas procéder à des requêtes automatisées* N'envoyez aucune requête automatisée quelle qu'elle soit au système Google. Si vous effectuez des recherches concernant les logiciels de traduction, la reconnaissance optique de caractères ou tout autre domaine nécessitant de disposer d'importantes quantités de texte, n'hésitez pas à nous contacter. Nous encourageons pour la réalisation de ce type de travaux l'utilisation des ouvrages et documents appartenant au domaine public et serions heureux de vous être utile.

+ *Ne pas supprimer l'attribution* Le filigrane Google contenu dans chaque fichier est indispensable pour informer les internautes de notre projet et leur permettre d'accéder à davantage de documents par l'intermédiaire du Programme Google Recherche de Livres. Ne le supprimez en aucun cas.

+ *Rester dans la légalité* Quelle que soit l'utilisation que vous comptez faire des fichiers, n'oubliez pas qu'il est de votre responsabilité de veiller à respecter la loi. Si un ouvrage appartient au domaine public américain, n'en déduisez pas pour autant qu'il en va de même dans les autres pays. La durée légale des droits d'auteur d'un livre varie d'un pays à l'autre. Nous ne sommes donc pas en mesure de répertorier les ouvrages dont l'utilisation est autorisée et ceux dont elle ne l'est pas. Ne croyez pas que le simple fait d'afficher un livre sur Google Recherche de Livres signifie que celui-ci peut être utilisé de quelque façon que ce soit dans le monde entier. La condamnation à laquelle vous vous exposeriez en cas de violation des droits d'auteur peut être sévère.

À propos du service Google Recherche de Livres

En favorisant la recherche et l'accès à un nombre croissant de livres disponibles dans de nombreuses langues, dont le français, Google souhaite contribuer à promouvoir la diversité culturelle grâce à Google Recherche de Livres. En effet, le Programme Google Recherche de Livres permet aux internautes de découvrir le patrimoine littéraire mondial, tout en aidant les auteurs et les éditeurs à élargir leur public. Vous pouvez effectuer des recherches en ligne dans le texte intégral de cet ouvrage à l'adresse `http://books.google.com`

A 414129

ARTES VERITAS SCIENTIA
LIBRARY OF THE
UNIVERSITY OF MICHIGAN

610.5
R3
Ob

RECUEIL

D'OPHTALMOLOGIE

5529. — L.-Imprimeries réunies, B, rue Saint-Benoît, 7. — MOTTEROZ, directeur.

RECUEIL
D'OPHTALMOLOGIE

PARAISSANT TOUS LES MOIS

SOUS LA DIRECTION DES DOCTEURS

GALEZOWSKI
Professeur libre d'ophtalmologie à Paris.

CHAUVEL
Médecin inspecteur de l'armée, Membre de l'Academie de Médecine de Paris.

AVEC LE CONCOURS DE MM.

KOPFF
Médecin oculiste de l'hôpital Saint-Joseph, Chef de clinique de M. le Dr Galezowski.

F. LAGRANGE
Professeur agrégé à la Faculté de Médecine, Chirurgien des hôpitaux de Bordeaux.

ARMAIGNAC
Chirurgien oculiste à Bordeaux.

BOUCHER
Médecin-major en retraite à Bourges.

FAGE
Médecin en chef de l'hôpital Saint-Victor, a Amiens.

VIGNES
Membre de la Société d'Ophtalmologie de Paris.

KŒNIG
Médecin oculiste a Paris.

COLLABORATEURS PRINCIPAUX

DAGUENET, chirurgien oculiste à Besançon.
FOURNIER, professeur à la Faculté de Paris.
GARIEL, professeur à la Faculté de Paris.
L. LABBÉ, chirurgien de l'hôpital Beaujon.
HUCHARD, médecin des hôpitaux.
SARIL (New-York).
NIMIER, professeur au Val-de-Grâce.
STRZEMIŃSKI, médecin oculiste, à Wilna.
WUILLOMENET, de Paris.
DEHENNE, de Paris.
HACHE, de Paris.
BOURGEOIS, de Reims.
MALGAT, de Nice.
ANTONELLI, de Naples.
YVERT, médecin principal à Bordeaux.
MENGIN, a Caen.
PARENT, chirurgien oculiste, à Paris.
LATTEUX, chef de laboratoire de la Faculté.
FONTAN, professeur à Toulon.
SEDAN, médecin-major de première classe à Valence.
SEGALL, assistant de la clinique du Dr Galezowski.

SECRÉTAIRE DE LA RÉDACTION : F. DESPAGNET

TROISIÈME SÉRIE. — VINGTIÈME ANNÉE. — 1898

PARIS
ANCIENNE LIBRAIRIE GERMER BAILLIÈRE ET Cie
FÉLIX ALCAN, ÉDITEUR
108, BOULEVARD SAINT-GERMAIN, 108
Au coin de la rue Hautefeuille

1898

LA VISION DROITE

PAR

EDMOND GOBLOT

Je me propose, dans cet article, non de présenter une théorie nouvelle, mais de remettre en lumière et de défendre une théorie méconnue. Je voudrais montrer qu'on la juge insuffisante parce qu'on la comprend mal, et que les explications qu'on lui substitue sont pleines d'obscurités et même de paralogismes; or, il est nécessaire de faire justice de ces erreurs, parce qu'elles se trouvent dans des livres excellents, dans nos plus importants traités de physiologie, dans les manuels favoris des élèves et des étudiants, et que la haute autorité de leurs auteurs leur donne crédit. Au surplus, la question vient de redevenir actuelle, par suite d'expériences communiquées au récent Congrès de psychologie de Munich, par M. George M. Stratton (Berkeley, California) et publiées dans *The psychological Review*, novembre 1896 (Some preliminary experiments on vision without inversion of the retinal image).

On sait que l'image rétinienne est renversée : ce qui est en haut s'y peint en bas, ce qui est à droite s'y peint à gauche, comme dans une chambre noire. Comment se fait-il que nous voyions les objets non renversés, mais « dans leur position naturelle » ?

Les solutions du problème sont difficiles à classer et même à bien saisir; la plupart des auteurs mêlent et fondent ensemble des théories différentes, donnant, à défaut d'une bonne, plusieurs explications d'un même phénomène. En général, il n'y aurait pas d'inconvénient à donner plusieurs raisons pour rendre compte d'un seul fait; mais, dans l'espèce, il s'agit d'expliquer le « redressement » d'une

169882

image; or si on explique ce redressement par un double mécanisme, l'image se trouve retournée deux fois, et par conséquent reste renversée. Pour débrouiller cette confusion, nous distinguerons entre les hypothèses qui placent le redressement avant la perception, en sorte que les objets sont, dès le commencement, perçus dans la position droite, et celles qui supposent que la perception visuelle est d'abord renversée, comme l'image, et qu'elle est ensuite redressée par une opération psychologique.

I.

Les théories qui placent le redressement avant la perception peuvent se ramener à deux : la théorie de la projection, et celle des mouvements de l'œil.

Théorie de la projection. — Elle remonte à Képler. C'est Képler qui fit le premier la théorie de la construction des images sur la rétine, en comparant l'œil à la chambre noire, récemment découverte par J.-B. Porta (1589). La répugnance à admettre l'existence d'images renversées dans l'œil avait empêché Alhazen, Vitellion, Maurolycus, Porta, de déterminer avec exactitude la marche des rayons lumineux dans l'œil. Képler dit que cette difficulté l'arrêta longtemps. Quand il se fut assuré de la réalité du fait, il imagina que l'action des rayons lumineux sur la rétine est suivie d'une réaction, qui s'exerce en sens contraire, et qui est la vision. Elle coïncide avec le rayon lumineux, mais va de l'image à l'objet; et ainsi, c'est précisément parce que l'image est renversée que nous voyons l'objet droit[1].

On retrouve la théorie de la projection, longtemps oubliée, dans une note manuscrite de Rouget, insérée dans la thèse

1. Les recherches de Képler sur la vision se trouvent dans J. Kepleri, *Ad Vitellionem paralipomena, quibus astronomiae pars optica traditur*, Francfort, 1604.

de M. Mathias Duval sur *la Rétine*, et depuis, elle se répète, comme une tradition sacrée, dans presque tous les traités généraux de physiologie. « L'explication est facile, dit M. Mathias Duval. Nous voyons les objets droits et non renversés, parce que notre esprit transporte à l'extérieur toutes les impressions qui se font sur la rétine, et en transporte tous les points *dans la direction que les rayons lumineux ont dû suivre* pour venir impressionner telle ou telle partie de la membrane sensible[1]. » *Notre esprit*, dit M. Mathias Duval, ce qui semble indiquer qu'il s'agit d'un acte psychique. Pour d'autres auteurs, c'est *le bâtonnet* qui reporte au dehors dans le champ visuel l'impression reçue. Voilà un bâtonnet bien fort en optique, et qui sait construire exactement et instantanément, sans erreur ni hésitation, la marche d'un rayon à travers les milieux transparents de l'œil! Mais si c'est notre esprit, la difficulté n'est pas moindre : la vision d'un point exigerait la science infuse et l'application instantanée des lois de l'optique.

Le plus souvent, on part de ce fait que la sensation est extériorisée, par un « acte psychique », disent les uns[2], par un « mécanisme physiologique », disent les autres[3], acte ou mécanisme qu'on ne se préoccupe pas d'analyser. Chaque impression élémentaire est reportée dans le champ visuel selon une direction qui est le rayon visuel. Cette direction est sensiblement normale à la rétine; tous les rayons visuels se rencontrent donc à peu près en un point qui est le centre de courbure de la membrane. Dès le XVIIIe siècle, divers auteurs tentèrent de déterminer le point de concours des rayons visuels. Robert Smith[4] et Porterfield[5] proposèrent des méthodes différentes, auxquelles d'Alembert appliqua le

1. *Cours de physiologie*, 1892, p. 620. Même texte dans M. Duval et P. Constantin, *Anatomie et physiologie animales*, 2e éd., 1894, p. 355.
2. Landois, *Traité de physiologie humaine*, trad. Moquin-Tandon, Reinwald, 1893, p. 817.
3. Rouget, dans Mathias Duval.
4. *A complete system of Optics*, Cambridge, 1738, t. II.
5. *A treatise on the Eyes, the manner and phenomena of vision*. Edinburgh, 1759, t. I.

calcul, ce qui eut pour résultat d'en démontrer l'inanité; il est vrai que les calculs de d'Alembert sont fondés sur des valeurs fort inexactes des courbures et des indices de réfraction. Brewster[1] reprit la question et ne fut pas plus heureux.

La plupart des physiologistes semblent attacher une grande importance à ce fait que la projection de chaque perception élémentaire dans le champ visuel, selon une direction normale à la rétine, ne se fait pas seulement quand l'excitant est le rayon lumineux, comme dans la vision normale, mais encore quand cette membrane est excitée d'une manière quelconque. Les phosphènes, ces lueurs qu'on provoque en comprimant avec le doigt la partie externe du globe oculaire, apparaissent du côté interne. Quand nous regardons un objet brillant assez longtemps pour fatiguer la rétine, l'image consécutive qu'on voit les yeux fermés n'est pas renversée. Dans les expériences d'Helmholtz sur l'électrisation de l'œil, la papille se dessine sous forme d'un disque, soit obscur sur fond violet blanchâtre, soit bleu clair sur fond sombre, suivant que le courant est ascendant ou descendant; la tache jaune apparaît aussi, tantôt sombre sur fond clair, tantôt claire sur fond obscur, selon la direction du courant. Or le sujet électrisé voit sa papille en dehors de sa tache jaune, tandis qu'elle est en dedans. Ainsi soit dans la vision ordinaire, soit plus généralement dans le cas d'une excitation quelconque du nerf optique, à la région inférieure de la rétine correspond la région supérieure du champ visuel, à la droite de la première, à la gauche du second, et réciproquement.

Ces faits ne prouvent rien relativement à la question qui nous occupe; ils l'élargissent sans la résoudre. Quelle que soit la solution proposée, elle devra être valable pour les images entoptiques aussi bien que pour les autres, car ce qui est en cause, c'est la situation du point excité, non la nature de l'agent excitateur.

1. *Bibliothèque universelle de Genève.*

Rouget a prétendu que les rayons lumineux, avant d'impressionner la rétine, la traversent et se réfléchissent sur le « miroir choroïdien ». Aussi les cônes et les bâtonnets forment-ils la couche la plus externe de la membrane, tandis que les filets émanés du nerf optique en forment la couche la plus interne; l'extrémité libre des bâtonnets est dirigée vers la choroïde et non vers le centre de l'œil. MM. Beaunis, Mathias Duval, et plusieurs autres, citent cette théorie de Rouget à l'appui de la théorie de la projection. Mais si l'on se reporte au texte de Rouget, on n'y trouve rien de plus que ce que je viens d'exposer : les images entoptiques prouvent que les impressions sont extériorisées dans la direction des axes des bâtonnets, il n'est donc pas étonnant qu'il en soit de même pour les images de la vision ordinaire. La théorie du « miroir choroïdien » est fort contestable[1]. Loin d'être un miroir réflecteur, le pigment choroïdien absorbe si complètement la lumière qu'il n'est peut-être aucune substance naturelle qui soit si voisine du noir absolu. Il semble avoir au contraire pour fonction d'empêcher toute réflexion nuisible; comme le noir mat dont on peint l'intérieur des instruments d'optique. Mais quand même il y aurait réflexion sur la choroïde, je ne vois pas quelle relation cette réflexion pourrait avoir avec le « redressement » des images. Que l'excitation atteigne le bâtonnet par une extrémité ou par l'autre, ce n'est pas une raison, ce semble, pour que le point lumineux soit *projeté* ou reporté dans le champ visuel dans une direction plutôt que dans une autre. Au contraire, indépendamment du renversement de l'image, les rayons lumineux, réfléchis sur la choroïde, devraient sembler venir de derrière la tête. La difficulté, s'il y en avait une, serait accrue par la réflexion choroïdienne.

On admet, en somme, deux sortes de rayons : le *rayon lumineux*, qui est la direction selon laquelle se propagent les ondes lumineuses, et le rayon visuel, qui est la direction selon laquelle la perception est projetée au dehors. Le pre-

1. Voir l'art. RÉTINE, par Nuel, dans le Dictionnaire de Dechambre.

mier rayon est bien connu; on sait comment il se réfracte à travers les milieux transparents hors de l'œil, puis dans l'œil. Le second est moins connu, mais on pense qu'il passe sensiblement par le centre optique de l'œil. De même qu'il y a un entre-croisement de tous les rayons lumineux qui produit le renversement de l'image, de même il y a un entre-croisement de tous les rayons visuels qui en produit le redressement. « De cette façon, dit Rouget (et cette phrase est répétée par presque tous les auteurs), le renversement physique, résultant de l'entre-croisement des rayons lumineux au point nodal, est compensé et annulé. En un mot, l'image renversée par les conditions optiques de l'œil est redressée par le mécanisme physiologique des sensations reportées à distance du point excité. »

Mais comment la direction du rayon visuel est-elle donnée? A quel signe reconnaissons-nous dans quelle direction la perception doit être projetée au dehors? Voici, à ce sujet, une curieuse hypothèse complémentaire que je trouve dans Viault et Jolyet[1] et dans Beaunis[2].

« Les rayons lumineux, disent Viault et Jolyet, sont rectilignes; pour connaître leur direction, il suffira donc de connaître deux de leurs points. Il doit donc exister dans l'appareil visuel une disposition qui permette de résoudre ce problème. » Dans l'œil composé des articulés, le filet nerveux se termine par un bâtonnet en forme de cône allongé, ordinairement étranglé encore à sa partie moyenne, et isolé dans une gaine de pigment. Cette disposition « ne permet l'accès aux rayons lumineux que suivant une direction toujours la même. L'impression marche d'une extrémité à l'autre de l'élément nerveux en agissant successivement sur des points contigus placés en série linéaire suivant l'axe de l'élément, et il est permis de supposer que c'est par ce mécanisme qu'est fournie la notion de la rectilignité des rayons lumineux. Nous trouvons dans l'œil des vertébrés une disposition

1. *Traité élémentaire de physiologie humaine*, 2e éd., 1894.
2. *Éléments de physiologie humaine*, 1896, t. II, p. 563.

tout analogue. Les cônes et les bâtonnets sont aussi des éléments rectilignes à travers lesquels l'action lumineuse se transmet d'une extrémité à l'autre et peut donner la notion d'un mouvement qui se propage en ligne droite. Ici, il faut faire remarquer que les cônes et les bâtonnets sont séparés par les expansions pigmentées des cellules de revêtement de la rétine; ils ne reçoivent donc de rayons lumineux que suivant leur axe. En somme, toute excitation d'un élément terminal rétinien donnera l'impression d'un rayon lumineux dirigé suivant l'axe prolongé de l'élément. Or les cônes et les bâtonnets sont ordonnés suivant les rayons de courbure de la rétine, dont le centre de courbure coïncide à peu près avec le centre optique du cristallin. Par conséquent, les rayons lumineux des objets vus nettement arrivent suivant l'axe prolongé des cônes et des bâtonnets, puisqu'ils passent par le centre optique (points nodaux) du cristallin. Les éléments terminaux de la rétine donnent alors l'impression de la direction réelle des rayons lumineux, puisqu'ils sont adaptés à percevoir toute excitation comme dirigée suivant leur axe. Ce n'est donc pas l'image formée sur notre rétine, l'optogramme, que nous voyons; nous ressentons des vibrations lumineuses dont nous reportons (projection) la cause à l'extérieur, grâce à un mécanisme physiologique préétabli. La preuve en est que... », suit l'exposé des faits relatifs aux images consécutives et aux phosphènes.

La théorie est plus accentuée et plus complète dans Beaunis. « La rétine, dit-il, transmet au sensorium, non seulement l'excitation nerveuse qui constitue la sensation lumineuse, mais la *direction* du rayon excitateur, et, comme le fait remarquer Béclard, l'excitation n'a pas lieu sur une surface mathématique, mais suivant une ligne, suivant l'axe du cône ou du bâtonnet, et cette ligne nous indique la direction *linéaire* du rayon lumineux. » Ainsi la rétine serait organisée de manière à percevoir les trois dimensions de l'espace; il existerait un sens de la direction des rayons lumineux, et l'organe de ce sens serait l'article externe du bâtonnet : « De même que les excitations successives » — ou simultanées,

je pense — « de points contigus de cette membrane situés en série transversale nous donnent la sensation d'une ligne transversale, de même les excitations successives de points contigus disposés en série suivant l'axe d'un cône ou d'un bâtonnet nous donneraient la sensation d'une ligne dirigée dans l'espace suivant la prolongation de l'axe de ce cône, c'est-à-dire la direction du rayon lumineux. »

Si l'on objecte que les impressions dans le sens de l'axe appartiennent au même élément, cône ou bâtonnet, et ne peuvent par conséquent donner qu'une sensation unique, M. Beaunis répond en invoquant la structure lamellaire de l'article externe, composé de disques empilés comme des pièces de monnaie, et qu'on peut supposer séparément impressionnables.

La difficulté de concevoir un sens de la direction ne doit pas trop nous arrêter; sans doute la direction n'est pas un agent capable d'exciter un organe; mais il est manifeste aussi que la vision d'une ligne transversale est formée par l'excitation d'une multitude de bâtonnets individuellement impressionnés, et que nous ne savons pas comment ces impressions s'ordonnent pour nous en série. Le mystère n'est pas plus grand si les segments de l'article externe du bâtonnet sont séparément impressionnables. Malgré tout ce qu'on a écrit sur la perception de l'étendue, nous en sommes encore réduits à avouer notre ignorance. Mais ce qui est plus embarrassant, c'est que les éléments discoïdes de l'article externe du bâtonnet ne sont pas reliés aux centres nerveux par autant de filets distincts.

Quelle que soit la valeur de cette hypothèse, elle n'améliore pas sensiblement la théorie de la projection. En effet, le défaut de cette théorie est d'être une pure tautologie. Il faut remarquer que le rayon *visuel* n'a pas de réalité physique; le rayon lumineux est bien un phénomène physique, mais le rayon visuel est un phénomène psychique, c'est un rayon qui ne se réfléchit ni ne se réfracte; c'est la direction dans laquelle *nous voyons*. Dire que le redressement des images est produit par la marche en sens inverse des rayons lumineux

et des rayons visuels, c'est répondre à la question par la question, c'est expliquer la direction dans laquelle nous voyons par la direction dans laquelle nous voyons, c'est dire que l'image est redressée parce qu'elle est redressée[1].

II

Théorie des mouvements de l'œil. — On l'attribue généralement à Lamé. Voici pourtant tout ce qu'on trouve à ce sujet dans le *Cours de physique*[2] de Lamé : « Nous jugeons l'objet droit par la conscience des différents mouvements que nous sommes obligés d'imprimer aux axes optiques de nos yeux pour regarder successivement les différentes parties de cet objet en les abaissant de son sommet à sa partie inférieure. »

D'après la théorie des mouvements de l'œil, nous ne prenons connaissance des situations des objets qu'en les parcourant du regard. Nous devons lever les yeux pour voir les cimes des arbres, les abaisser pour voir le sol. Il ne s'agit pas ici d'une éducation de la vue par le toucher ou le sens musculaire ; nous ne corrigeons pas par l'expérience des perceptions d'abord fautives ; c'est par l'expérience du mouvement des yeux que nous acquérons notre première notion de la situation des objets. S'il en est ainsi, le renver-

1. L'habitude d'opposer l'image rétinienne à l'objet conduit à de singulières méprises. « A chaque partie du *champ rétinien*, dit un de nos meilleurs manuels, correspond une partie du *champ visuel* extérieur, et ces deux champs sont liés si nécessairement l'un à l'autre, que tout ce qui se passe dans le premier est reporté au second dans la place qu'il doit y occuper. » Il est incorrect de parler d'un *champ rétinien* par opposition au champ visuel, car un champ, c'est un angle, ou plutôt un cône, tandis que la rétine est une surface ; le champ visuel, c'est la *grandeur apparente* de la totalité du *visum*. Mais que faut-il penser de cette phrase d'un autre traité de physiologie : « Tous les points de la rétine sont ainsi projetés sur une *surface* située au-devant de l'œil. On appelle *champ visuel* la projection extérieure et renversée de la rétine. Le champ visuel paraît donc droit, puisque l'image rétinienne renversée y est projetée en sens inverse » ?

2. T. III, 33e leçon, § 520.

sement des images rétiniennes est nécessaire à la vision droite. Les mouvements du globe oculaire sont des mouvements de rotation; *lever* les yeux, c'est les faire tourner autour d'un axe transversal, en sorte que le fond de l'œil s'abaisse quand la cornée s'élève. Pour que l'image d'un point plus élevé, par exemple la cime d'un arbre vienne se faire sur la tache jaune, il faut que le diamètre antéro-postérieur de l'œil se place dans la direction de ce point, et par conséquent que la tache jaune s'abaisse. Si l'image n'était pas renversée, il faudrait lever les yeux pour voir en bas, les diriger à gauche pour voir à droite, et réciproquement. C'est ce que nous faisons en regardant dans un microscope : si, la préparation étant immobile, nous examinons successivement les divers points qui apparaissent dans le champ de l'instrument, nous regardons à droite ce qui, dans l'objet, est à gauche, en haut ce qui est en bas.

La théorie des mouvements de l'œil, objecte Longet[1], suppose que nous ne voyons à la fois, l'œil étant immobile, qu'un point de l'objet, et que nous ne pouvons voir une ligne, par exemple, qu'en faisant passer successivement l'image de chacun de ces points sur la tache jaune. Il est vrai que nous ne voyons distinctement à la fois qu'une petite partie de l'objet, mais l'œil immobile perçoit, avec plus ou moins de netteté, une étendue considérable dans laquelle les objets sont distribués; en un mot, il y a un champ visuel. Si les mouvements sont fort importants pour nous renseigner sur les situations, toutefois il y a déjà des situations dans le champ visuel de l'œil immobile.

(A suivre.) EDMOND GOBLOT.

1. *Traité de physiologie*, 1869, t. II, p. 889.

DE LA THERMOMÉTRIE OCULAIRE

ET DE SON UTILITÉ
DANS LE DIAGNOSTIC DE CERTAINES MALADIES DES YEUX

Communication faite à l'Académie de médecine de Paris

LE 18 JANVIER 1898

PAR

Le Dr GALEZOWSKI

Messieurs,

Je prends la liberté d'attirer votre attention sur un point tout nouveau de la physiologie oculaire. Ce point, c'est la définition de la température moyenne de l'œil humain, dans son état normal et pathologique.

Nous savons tous que la *température moyenne* du corps humain est, abstraction faite de nombreuses oscillations, de 36° 7 et de 37°. Telle était l'opinion de Gavarret, tel est aussi l'avis de MM. Potain, Huchard, Dieulafoy, Jaccoud. Le prof. Jaccoud dit que la température moyenne de l'homme varie entre 37° 2 et 37° 5.

D'après M. Guéniot, la température du nouveau-né, varie entre 37° 5, au moment de la naissance, pour descendre très rapidement à 34° et même 33°.

Cette variation de température, selon les différents âges de l'homme, ne peut être définie exactement que lorsqu'on veut faire des mensurations comparatives dans les différentes régions du corps humain, et notamment dans la bouche, l'anus, sous l'aisselle, etc. Et en effet, tous les auteurs qui se sont occupés de cette question insistent sur ce fait, que la température de notre corps varie sensiblement selon les organes que l'on examine; qu'elle est différente lorsqu'on compare, par exemple, la température buccale avec celle qui est prise

sous l'aisselle ou dans le rectum. Ainsi, M. Redard a constaté en moyenne 37° 4 dans le rectum, 37° 2 dans la bouche et 37° sous l'aisselle.

S'il y a des différences si grandes dans l'analyse de la température des parties internes de l'organisme, les variations sont encore plus grandes, lorsqu'on veut considérer la température périphérique. Richet, en se basant sur les recherches de Leblond, de Couty, conclut que la température de la paume de la main droite est de 32°2, et de la main gauche, de 33°3.

Ces variations de la température périphérique sont donc réelles et indiscutables selon les différents organes, et elles doivent dépendre, comme dit Richet, « de tous les réflexes, agissant sur les grandes fonctions organiques, de l'état des systèmes nerveux et sanguin, et plus particulièrement sous l'influence du système nerveux vaso-moteur[1] ».

Frappé par ces remarquables études sur la température périphérique de notre corps, je me suis demandé s'il n'y aurait pas avantage à connaître la température exacte de l'œil normal, et si cette étude n'aurait pas quelque influence sur le diagnostic et le traitement d'affections inflammatoires internes des yeux.

La question était toute nouvelle, et les recherches bibliographiques m'ont démontré que rien n'avait été tenté jusqu'à présent dans ce sens. Gavarret, dans son livre sur *la Chaleur animale*, n'en dit pas un mot, ce qui, du reste, m'a été confirmé par notre éminent maître M. Gariel. Ni les ophtalmologistes français, ni les ophtalmologistes étrangers, ne s'en sont occupés, que je sache.

Je me posais moi-même deux questions à cet égard : la première, si l'examen thermométrique oculaire était possible, et la deuxième, s'il y avait une utilité pratique quelconque à en tirer dans l'avenir.

Répondant à la première question, je puis affirmer que cet examen est facile, à l'aide de mon petit instrument

1. Richet, *la Chaleur animale*. Paris, 1889.

ophtalmo-thermomètre, que j'ai l'honneur de vous présenter aujourd'hui, messieurs[1].

La petite plaquette est creuse; elle est constituée en verre mince, courbée à angle droit par rapport au tube gradué, et remplie de mercure.

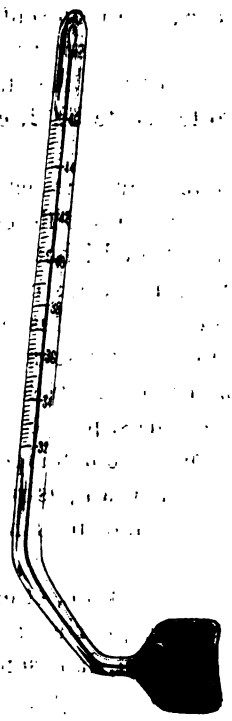

Ce thermomètre, je lui ai donné la forme se rapprochant un peu de la forme d'un élévateur palpébral. Il est aisément supporté par l'œil et la cornée, surtout si on le fait enfoncer dans le cul-de-sac conjonctival inférieur et qu'on l'y maintienne pendant trois minutes. J'ai déjà fait de nombreux essais, aussi bien dans l'état normal que dans l'état pathologique de l'œil, et n'ai pas remarqué le moindre

1. On trouve cet instrument chez Péchaut, opticien, 31, quai des Grands-Augustins.

inconvénient dans son application. J'ai trouvé, pour le moment, que la température normale du globe oculaire varie entre 35° 7 et 36° 2.

Quant à la seconde question, ayant trait à l'utilité pouvant en résulter dans l'avenir, je ne puis me prononcer encore d'une façon catégorique, n'ayant pas l'expérience nécessaire. J'ai cependant réuni dès à présent quelques observations qui me donnent l'espoir d'employer utilement un jour l'*ophtalmothermomètre* dans les maladies internes inflammatoires des yeux, telles que les décollements de la rétine, les hémorragies intra-oculaires, les atrophies choroïdiennes, les glaucomes simples ou hémorragiques, contre lesquelles nous n'avons pas encore trouvé de moyens de guérison, et dans lesquelles la définition exacte de la température pourra être d'un réel secours.

Je demande donc à l'Académie de réserver cette question et de l'entretenir, dans quelque temps, du résultat de mes futures recherches.

Dr Galezowski.

RETARDS DE CICATRISATION

APRÈS L'OPÉRATION DE LA CATARACTE

PAR

Le Dr G. VALOIS (de Moulins)

Les retards de cicatrisation au cours de l'opération de la cataracte sont assez rares pour qu'une observation de ce genre offre quelque intérêt et mérite d'être rapportée. C'est en effet une des complications les moins fréquentes, étant donnée la facilité avec laquelle cicatrisent par première intention les plaies de la cornée.

On a invoqué des causes nombreuses pour donner une explication, voulant en trouver la raison tour à tour dans l'état local ou dans l'état général. Le nombre des orateurs qui ont pris la parole dans la récente discussion qui a eu lieu à la Société d'ophtalmologie de Paris suffit à démontrer combien sont différentes les opinions et combien doit être grand l'embarras du chirurgien quand il se trouve en présence de cette complication, bien de nature à décourager les efforts.

On a cherché à tout expliquer par l'état général du sujet, disant que ces défauts de cicatrisation sont l'apanage des sujets débilités, dyscrasiés; c'est ainsi que les diabétiques, les albuminuriques, les faméliques y seraient particulièrement exposés. En cela les plaies de la cornée se comporteraient comme les plaies de toute autre partie du corps chez ces malades; le travail de cicatrisation serait beaucoup moins actif, arriverait même à être nul, au point qu'après quatre ou cinq jours, quand on enlève le bandeau, la région de la plaie ne serait même pas le siège d'une réaction quelconque. Mais, cette explication est-elle suffisante? Si on l'admet on arrive à ne plus faire qu'en tremblant une plaie chez de tels malades, et certes de toutes les complications déjà nombreuses qui se présentent chez de tels malades, celle-ci ne serait pas la moins importante.

Il nous faut donc rechercher ailleurs, dans l'état local, les raisons de cet arrêt dans le travail de la coaptation des deux lèvres de la plaie.

Différentes opinions ont été émises tour à tour, mais toutes très discutées et ne s'appliquant qu'à tel ou tel cas spécial.

C'est ainsi que M. Bourgeois (de Reims), a invoqué l'entropion plus ou moins complet de la paupière inférieure, occasionné et entretenu par le pansement lui-même; M. Vacher a parlé de l'état général du sujet, de l'emplacement de la section et de la présence entre les lèvres de la plaie d'un débris capsulaire ou d'une légère hernie de l'iris. Pour M. Galezowski la forme de la plaie a une grande influence sur la rapidité de la cicatrisation. M. Vignes, qui a apporté 2 cas à l'appui de son opinion pense que dans ces cas la cicatrisation n'a eu lieu qu'après une période de fistulisation et a dû survenir par le fait de la desquamation du néo-épithélium qu'a pu produire la répétition des examens et les pansements plus fréquents.

M. Kœnig attache la plus grande importance aux troubles de nutrition dus à des états dyscrasiques, et qui retentiraient sur la plaie cornéenne.

De toute cette revue des causes que l'on a invoquées pour expliquer l'arrêt dans la cicatrisation, on conclut que la cause est encore inconnue, et qu'en somme il serait très difficile de prévoir après une extraction du cristallin si la cicatrisation sera rapide ou lente. Mieux vaut peut-être chercher à savoir quelle devra être notre conduite dans des cas de ce genre.

Qu'il nous soit permis à ce sujet de rapporter un cas que nous avons eu l'occasion d'observer dans notre service à l'hôpital de Nevers.

Le 4 juin 1897 nous opérons un malade de 74 ans, très alcoolique, d'une cataracte de l'œil gauche. L'œil droit avait déjà été opéré il y a longtemps sans succès; nous n'avons pas pu savoir ce qui s'était passé; la chambre antérieure n'existait plus, il y avait un vaste leucome sur toute la cornée, le moignon n'était pas douloureux, la perception lumi-

neuse existait encore. Nous nous crûmes donc autorisés à tenter l'opération du côté droit sans pratiquer l'énucléation à gauche.

L'opération se fit très régulièrement; le malade étant très indocile, nous faisons l'iridectomie; la vision après l'opération était parfaite. Nous devons dire cependant que, au cours de la section de la cornée, un mouvement du malade nous força à terminer la plaie dans la cornée, à environ 1 millim. 1/2 du limbe scléro-cornéen.

Pendant les quatre jours qui suivirent l'opération le malade fut très tranquille. Après ce temps, en enlevant notre premier pansement, nous constatons que la chambre antérieure n'était pas reformée; la plaie n'était pas infectée, il y avait très peu de réaction inflammatoire. Nous remettons alors le bandeau compressif que nous laissons trois jours encore; mais, après ce temps, la situation était encore la même et nous voyons alors que dans toute la partie où la plaie intéressait la région scléro-cornéenne la cicatrisation s'était faite, mais que dans la partie cornéenne, les lèvres de la plaie n'étaient pas coaptées; il se produisait à ce niveau un écoulement incessant de l'humeur aqueuse.

Entre les lèvres de la plaie, nous constatons une petite ligne noirâtre qui nous fit croire à une hernie de la capsule.

Notre première intervention fut donc de tenter la réduction de cette petite hernie à l'aide de la spatule, mais cette tentative ne fut suivie d'aucun succès, car deux jours après la chambre antérieure n'était pas encore reformée.

C'est alors que sur les conseils de M. Chibret, nous avons fait quelques pointes de feu sur toute la région de la plaie. La cicatrisation se fit alors en trois jours sous l'influence de la réaction inflammatoire qui se produisit. La guérison suivit alors son cours et, quinze jours après, le malade quittait l'hôpital ayant une acuité de 4/10. Au niveau de la plaie, il s'était formé une petite opacification grisâtre de la cornée qui gênait la vision.

Dans ce cas donc, on peut évidemment incriminer l'état dyscrasique du sujet : c'était un alcoolique, et de plus pen-

dant les quatre premiers jours qui suivirent l'opération, nous lui avions beaucoup diminué sa ration de vin et d'alcool. Peut-être peut-on expliquer ainsi l'atonie de son tissu cornéen qui n'a pas pu fournir la réaction nécessaire à la cicatrisation. On pourrait aussi songer à la plaie qui s'est trouvée irrégulière; mais il nous semble qu'on ne doit pas oublier l'indocilité du malade dont les mouvements incessants ne devaient pas peu contribuer à produire un chevauchement des deux lèvres de la plaie, chevauchement favorisé par la forme et la situation de la section. Si en effet la plaie avait été faite en biseau à la périphérie scléro-cornéenne, les mouvements des lèvres de la plaie n'auraient pas été aussi étendus.

Quoi qu'il en soit, on doit remarquer que la réaction inflammatoire produite par les pointes de feu a suffi à amener la soudure des deux bords cornéens.

C'est cette même réaction inflammatoire qu'a voulu utiliser M. Vacher en touchant les bords de la plaie avec une solution iodo-iodurée dans un cas, avec de l'eau oxygénée à 6 volumes dans un autre.

Dans bien des cas cependant, la simple application du bandeau compressif suffit. Il nous souvient à ce sujet d'un cas que nous avons déjà observé. Trois semaines après l'opération, la cicatrisation n'était pas encore faite; l'emploi du bandeau fut continué et amena un résultat au bout de huit jours.

M. Terson a vanté dans ces cas les avantages des instillations d'atropine. Nous devons nous montrer sceptiques cependant, étant donné le peu d'action des mydriatiques et des myotiques quand la chambre antérieure n'existe pas.

Il n'en est pas de même de l'iridectomie dans les cas où on a fait l'extraction simple. M. Despagnet a rapporté un cas que nous avons observé avec lui à l'hôpital de Saint-Germain. La chambre antérieure resta quatre semaines sans se reproduire; au bout de ce temps, l'iridectomie fut faite, la spatule fut introduite par la plaie entre la cornée et la cristalloïde. Deux jours après, la chambre antérieure était reformée.

Quelle pourra donc être notre conduite dans des cas de ce genre ?

Le bandeau compressif devra être notre premier moyen, appliqué pendant plusieurs jours; ce n'est qu'en présence de l'échec complet de ce procédé que l'on aura recours aux applications de caustiques sur la plaie ou de pointes de feu pour réveiller l'atonie du tissu.

Enfin l'iridectomie, si elle n'a pas été faite au cours de l'opération, sera réservée aux cas dans lesquels les moyens précédents auront échoués.

Dr G. Valois.

COMPLICATIONS OCULAIRES DE ZONA OPHTALMIQUE

PAR

Le Dr STRZEMINSKI (de Wilna)

Le zona (herpès roster) se caractérise, comme on le sait, par l'éruption sur la peau de groupes de plaques rouges qui se garnissent promptement de petites vésicules dont le contenu clair se trouble dans peu de temps, les transformant en pustules. Ces dernières subissent la dessiccation et forment des croûtes brunâtres qui se détachent après 10-15 jours et laissent des érosions pénétrant jusqu'au corium et devenant parfois le point de départ des ulcérations. L'éruption survient par poussées qui peuvent la présenter en même temps dans des différentes périodes, soit sur diverses plaques, soit sur la même plaque. Dans des cas rares, le développement de l'éruption s'arrête sur les plaques (zona fruste) ou sur les vésicules, qui subissent la rupture laissant des ulcères.

Les vésicules révèlent une répartition anatomique très régulière s'étalant en demi-cercle et suivant l'épanouissement d'un nerf cutané. L'éruption est presque toujours unilaté-

rale, très rarement elle s'étend sur les deux parties du corps simultanément ou successivement, encore plus rarement elle accompagne les mêmes nerfs de deux côtés. Elle n'apparaît, à peu d'exceptions près, qu'une fois pendant la vie.

Le zona se produit dans une forme aiguë avec de la fièvre et d'autres symptômes généraux, ou subaiguë se caractérisant de préférence par une névralgie, ou chronique, très rare, qui consiste dans les rechutes se répétant bien des fois avec de certains intervalles.

L'affection est précédée fréquemment, pendant deux ou trois jours, parfois pendant plusieurs semaines, par des douleurs névralgiques localisées dans la région future de l'éruption ou s'étendant sur un plus grand espace. La violence des douleurs, habituellement, n'est pas en rapport avec l'intensité de l'éruption, elle dépend plutôt de l'âge des malades; chez les vieux, la névralgie survient plus forte et obstinée que chez les jeunes; les enfants, qui ne sont atteints que très rarement de zona, ne souffrent pas, pour la plupart, de douleurs.

Après l'établissement de l'éruption, la névralgie disparaît ou diminue; dans des cas rares, elle persiste au même degré ou revient après que les croûtes se sont détachées, dépendant probablement de la dénudation des points terminaux des nerfs.

La fièvre peut précéder de deux ou trois jours l'éruption et disparaît avec la production de celle-ci; quelquefois elle l'accompagne pendant un certain temps. A l'ordinaire elle n'est pas élevée, exceptionnellement elle atteint 40°.

Les autres symptômes prodromiques sont formés de malaise, d'abattement général, de céphalalgie, de nausées, de vomissements, de frissons et de paresthésie dans la région du zona.

Wasielewski[1] a recueilli 247 cas de zona décrits dans la littérature et a comparé les phénomènes observés. Sur la partie droite du corps l'éruption se présentait 130 fois, sur

1. *Corr.-Bl. d. Allg. aerztl. Vereins für Thüringen*, XXI, 1892. — *Schmidt's Jahrbücher der gesammten Medicin.*, 1893, n° 1, p. 104.

la gauche 117, sur les deux côtés 27. Les douleurs se manifestaient dans 127 cas, la véritable névralgie dans 56 dont dans 24 elle durait de deux à six semaines après la disparition du zona. La fièvre était observée dans 93 cas, les différents symptômes prémonitoires dans 152. Dans 4 cas le zona survenait pour la deuxième fois.

Le zona est fâcheux particulièrement à cause de ses complications et de ses suites. Quand les unes ou les autres ne se présentent pas ou ne sont pas intenses, on peut considérer cette affection comme bénigne. Après une durée de trois semaines environ, elle disparaît sans laisser de traces.

La répartition de l'éruption en rapport avec les nerfs et les phénomènes de nature nerveuse faisait supposer, depuis le commencement de notre siècle, une liaison du zona avec les altérations du système nerveux. Pourtant, ce n'est que beaucoup plus tard que Baerensprung[1], le premier, a déterminé précisément cette dépendance. Se fondant sur les faits cliniques et les résultats des autopsies, il a relevé que la localisation du zona est toujours en relation avec le trajet d'un nerf spinal et que l'éruption est produite par l'affection des ganglions spinaux, qui se transmet à la peau par l'intermédiaire des nerfs périphériques ; le zona dans la région du trijumeau est provoqué par les altérations dans le ganglion de Gasser, qui anatomiquement est analogue aux spinaux. D'après Baerensprung, l'affection du ganglion de Gasser s'étend sur les fibres trophiques émanant de celui-ci et produit dans la peau de la région périphérique du trijumeau un trouble de nutrition qui, en accélérant fortement les procès nutritifs, détermine l'inflammation et l'exsudation constituant l'essence du zona.

Les observateurs postérieurs, en confirmant l'opinion de Baerensprung, ont signalé que le zona peut survenir non seulement à la suite des lésions des ganglions spinaux et de Gasser, mais aussi des affections de la moelle et des nerfs périphériques. Comme preuve de la dépendance du zona des

1. *Annalen der Charitekrankenhäuser zu Berlin*, t. IX-XI (1861-1863).

altérations de la moelle, Kaposi[1] invoque le développement bilatéral de l'éruption. Charcot[2] démontre que le zona est accompagné de douleurs spéciales, en quelque sorte pathognomoniques, de la sclérose fasciculée des cordons postérieurs de la moelle et qu'on a coutume de désigner sous le nom de douleurs fulgurantes; elles siègent habituellement sur le trajet même des nerfs envahis par la fulguration douloureuse.

Des arguments en faveur de la théorie médullaire, allègue Dongradi[3] : la concordance de la topographie de l'éruption du zona avec celle des troubles sensitifs d'origine médullaire, la coexistence possible d'anesthésie spinale avec l'éruption, le caractère des douleurs, l'absence habituelle de points névralgiques, l'existence parfois constatée de douleurs symétriques et d'hyperesthésie rachidienne, quelques cas de troubles moteurs associés au zona.

Comme preuve de dépendance du zona des affections des nerfs périphériques, Kaposi indique qu'il peut se produire non pas dans la région de tout le nerf, mais seulement d'un de ses rameaux, l'éruption consistant, dans ce cas, en un ou deux groupes de vésicules. L'autre preuve se fonde sur le développement du zona à la suite de traumatismes, de tumeurs, d'abcès irritant les parties périphériques du nerf. Les autopsies ont confirmé l'origine périphérique du zona dans bien des cas ; Lesser[4], Curschmann et Eisenlohr[5] et Dubler[6] ont démontré que le zona peut être déterminé, sans le concours des ganglions spinaux, par la périnévrite et la névrite, qui s'étend de préférence sur les fibres sensitives et se termine fréquemment par la dégénérescence.

On observait les altérations anatomiques dans le système nerveux longtemps après la disparition du zona, ce qu'ex-

1. *Eulenburg's Realencyklopädie der gesammten Heilkunde.*
2. *Leçons faites à la Salpêtrière*, recueillies et publiées par Bourneville. Paris, 1872.
3. *Considérations sur la topographie du zona.* Thèse de Paris, 1896.
4. *Virchow's Archiv*, XCIII, Heft 3 (1883).
5. *Deutsches Archiv für klin. Med.*, XXXIV, p. 409 (1884).
6. *Virchow's Archiv*, XVI, p. 195 (1884).

pliquent l'obstination et la longue durée des symptômes consécutifs.

Le zona est considéré comme une maladie contagieuse; il ne survient, pour la plupart, qu'une seule fois chez le même sujet pendant la vie; il s'observe le plus souvent non pas isolément, mais simultanément, en grand nombre des cas; la fièvre et les autres symptômes généraux indiquent de même son caractère infectieux. Landowzy[1] le croit une affection générale et contagieuse, l'éruption n'étant que sa manifestation cutanée. La transmission du zona par une infection directe a été observée par Trousseau[2], Erb[3], Walter[4], Jamieson[5], Paggi[6].

Comme causes du zona étaient invoqués les traumatismes, les tumeurs, les abcès, l'influence du froid, l'usage prolongé de l'arsenic, l'empoisonnement par la vapeur de charbon, etc. Dans le cas de Haen[7], le zona de la première et de la deuxième branche du trijumeau se développa après l'extraction d'une dent, dans celui de Horner[8], à la suite d'une tumeur de l'orbite, il envahit la région du nerf sus-orbitaire.

Puisque toutes ces causes n'ont déterminé le zona que dans des cas rares et quelques-unes se répétant chez le même sujet, sans produire les rechutes du zona, on ne peut les considérer que comme des agents provocateurs de l'affection.

La même observation se rapporte aux cas de zona dans la pneumonie et quelques autres maladies infectieuses se manifestant comme premier symptôme de la défervescence, dont un cas très rare a été décrit par Girandeau[9]. Il pense que le zona a été provoqué par l'action sur le système nerveux central ou périphérique de produits toxiques éliminés par l'économie à la fin de la maladie, et qui ont déterminé postérieure-

1. *La Semaine méd.*, 1883, n° 40.
2. Cité par Landowzy.
3. *Newrolog. Centralblatt*, 1882, n° 23.
4. *Allgem. Med. Central.-Zeitung*, 14 avr. 1878.
5. *Diseases of the Skin.*, 1892.
6. *Settimana med. dello Sperimentale*, 15 sept. 1896. — *L'Indépendance médicale*, 1896, n° 53, p. 420.
7. *De febrium divisione, dissert.*, cité par Baerensprung.
8. *Clin. Monatsbl. f. Augenheilkunde*, 1871, p. 321.
9. *La Semaine méd.*, 1897, n° 15.

ment d'autres phénomènes nerveux. Girandeau a réuni deux observations analogues, publiées dans la littérature : de von Hensiger et de Schöffer.

Les différentes maladies prédisposent, d'après les auteurs, au zona : le rhumatisme, la goutte, la dartre, l'herpétisme, dans des cas rares l'impaludisme. Pourtant, pour la plupart, les sujets avant d'être atteints du zona se portaient complètement bien.

Brissaud [1] considère le zona ophtalmique comme dépendant le plus souvent d'une lésion centrale et comme le symptôme d'altération intra-cranienne à la base du cerveau, qui se manifeste postérieurement par des troubles beaucoup plus graves, et notamment par l'hémiplégie pédonculaire. Il cite trois observations.

Gosetti [2] a vu aussi l'hémiplégie à la suite du zona ophtalmique.

Drinand [3] a signalé trois cas de zona ophtalmique suivis à bref délai d'hémiplégie. Rendu [4] a observé le zona survenant chez un hémiplégique sur le membre supérieur paralysé ; il rappelle qu'Axenfeld en 1868 a décrit un cas analogue.

Chez le malade de Danlos [5], six mois après le zona ophtalmique, apparurent les premiers symptômes de la paralysie générale ; l'auteur se demande si entre ces deux affections il y a une simple coïncidence, ou bien un rapport de cause à effet.

Byrom Bradwell [6] affirme que dans certaines maladies de la moelle, de caractère obscur, finissant par la mort, on observait un zona bilatéral, et décrit un cas.

Puisque sur un grand nombre de cas du zona, décrits dans la littérature, on ne l'a signalé que dans quelques-uns se présentant avant une affection grave des centres nerveux ou

1. *Journal de méd. et de chir. prat.*, 25 mars 1896.
2. *Annali di Ottalmologia*, 1872. I F.
3. *Journal des praticiens*, 1896.
4. *Société méd. des hôpitaux*, séance du 27 novembre 1896 (*Recueil d'ophtalmologie*), 1896, p. 700).
5. *Ibid.*, p. 699.
6. *Studies in Clinical medicine*, 1889. Cité par Jamieson : *Diseases of the skim.*, 1892.

simultanément avec eux, on doit supposer ou une coïncidence ou l'existence d'une cause commune pour les deux maladies dans les centres.

De cette manière, dans l'étiologie du zona, il n'y a de certain que sa dépendance des altérations du système nerveux et son origine contagieuse. En analysant les cas publiés, on peut conclure généralement qu'une prédisposition jusqu'à présent indéterminée est nécessaire pour le développement du zona; en présence de cette prédisposition, les irritations les plus différentes peuvent le provoquer.

Le zona envahit les diverses parties du corps; localisé dans la région de l'épanouissement des rameaux périphériques de la première branche et en partie de la seconde du trijumeau, il porte le nom d'ophtalmique ou de frontal.

Les rameaux de la première branche dont l'affection produit le zona sont les suivants : le sus-trochléaire, déterminant l'éruption sur la moitié interne de la paupière supérieure et sur la partie voisine du front; le sous-trochléaire, autour de l'angle interne de l'œil, le côté correspondant du nez et, en commun avec le précédent, sur la moitié interne de la paupière supérieure; le lacrymal, provoquant le zona autour de l'angle externe et sur la moitié externe de la paupière supérieure; le sus-orbitaire sur la partie externe du front; l'oculo-nasal, sur le côté du nez déterminant les complications de la part du globe oculaire.

Le zona de la paupière inférieure dépend des altérations du nerf sous-orbitaire appartenant à la deuxième branche du trijumeau.

Le plus fréquemment on observe le zona ophtalmique sur la moitié interne de la paupière supérieure, le côté voisin du nez et au-dessus du sourcil, dans la région de l'expansion des nerfs sus-trochléaire, sous-trochléaire, sus-orbitaire et oculo-nasal. Moins souvent sont atteints tous les nerfs de la première branche du trijumeau ou plusieurs de ces nerfs simultanément avec la deuxième branche. L'affection de tous les nerfs de deux branches ou de toutes les trois branches se présente très rarement.

Les symptômes cliniques de cette affection ont été décrits dans les travaux importants de Hutchinson (1866), qui le premier a attiré l'attention sur cet état morbide, de Bowman (1867), Vernon (1868), Steffan (1868), Galezowski (1871), Copper (1873).

Le zona ophtalmique se présente le plus fréquemment et dans sa forme la plus grave en Angleterre et en Allemagne. Il se développe en général dans l'âge mûr ou la vieillesse, rarement dans la jeunesse et l'enfance, dans la dernière accusant une marche bénigne; plus souvent chez les hommes que chez les femmes, plus fréquemment du côté droit que du gauche.

D'autant plus près des centres doit résider la cause déterminant l'affection, que l'étendue de l'éruption est plus grande.

Voici les résultats de quelques autopsies révélant l'état du ganglion de Gasser et de la première branche du trijumeau dans le zona ophtalmique.

La nécropsie dans le cas de Wyss [1] a décelé dans le ganglion de Gasser, au point d'où émane la première branche du trijumeau, l'hémorragie, les phénomènes de l'inflammation aiguë et la destruction des cellules ganglionnaires. Le trijumeau en arrière du ganglion était sain, à l'exception du point d'entrée, dans lequel il présentait un extravasat. La première branche depuis le ganglion jusqu'à l'orbite était entourée d'épanchements sanguins; dans toute cette partie et de même dans l'orbite jusqu'aux rameaux les plus périphériques, elle était épaissie, rouge grisâtre et considérablement ramollie.

Weidner [2] a trouvé l'inflammation du ganglion de Gasser et de la première branche du trijumeau. Le cas de Schiffer et Wyss [3] présentant le zona du côté gauche de la face avec la paralysie de l'oculo-moteur commun à la suite du cancer mélanique de l'os sphénoïde, révéla à l'autopsie la dégéné-

1. *Archiv. für Heilkunde*, XII, p. 261 (1871).
2. *Berl. klin. Wochenschrift*, 1870, n° 7.
3. *Virchow's Archiv*, XXXV, p. 415.

rescence du ganglion. Sattler[1], dans un cas grave du zona ophtalmique, a observé une complète destruction en conséquence d'un procès inflammatoire de celles des cellules ganglionnaires qui correspondaient à la première branche et la dégénérescence des fibres émanant de ces cellules, jusqu'à leurs points terminaux.

Les explorations exécutées à l'aide de chlorure d'or ont démontré des altérations de terminaisons nerveuses dans la région du zona.

Les vésicules, d'après Biesiadecki[2] et Haight[3] se produisent de la même manière que dans l'eczéma. Elles se développent dans les couches profondes du réseau de Malpighi, dont les cellules s'éloignent, l'espace entre elles se comblant de caillots de fibrine, de transsudation séreuse et de cellules migratrices. L'infiltration envahit de même la couche des papilles et le corium, et pénètre d'autant plus profondément le long des vaisseaux et forme d'autant de plus grandes vésicules et des espaces intercellulaires que l'inflammation locale est plus intense. Dans la forme hémorragique, une partie du tissu conjonctif dans la couche des papilles et la couche supérieure du corium est détruite mécaniquement par les extravasations; il se forme une perte de substance qui ne guérit que par la suppuration et la cicatrisation. Dans les vésicules ordinaires il ne se soulève qu'une partie du réseau de Malpighi; sous les papilles intactes et là où les cellules ne sont que partiellement détruites, il se produit un épiderme normal qui soulève les croûtes déterminant la guérison sans cicatrices.

Au zona des paupières se rapporte tout ce que nous avons dit des symptômes de cette maladie en général, en ajoutant que sur les paupières elle présente souvent une marche plus grave que dans les autres régions du corps. Dans la

1. *Klin. Monatsblatt für Augenheilkunde*, 1887, p. 352.
2. *Beiträge zur physiol. und pathol. Anatomie der Haut.*, Wien, 1867.
3. *Sitzungsberichte der K. K. Wiener Akademie*, 1868, LVII. — *Math.-Naturwiss*, II, 633.

plupart des cas, parmi les phénomènes prodromiques, on observe des nausées, des vomissements et des troubles gastriques, symptômes qui dépendent des rapports qui existent entre le trijumeau et le nerf vagus.

La névralgie prémonitoire occupe la région future de l'éruption ou s'étend sur toute la moitié de la tête. Elle dure d'une heure à plusieurs jours avant l'apparition du zona, exceptionnellement un mois (cas de Vernon[1] et de Traube[2]), et même trois mois (Mackenzie[3], Mongeot[4]). Dans des cas légers, particulièrement chez les personnes jeunes et les enfants, les douleurs sont faibles, ou se traduisent par un sentiment de brûlure et de cuisson, ou font complètement défaut. Les douleurs cèdent dès que l'éruption se manifeste, parfois elles l'accompagnent; dans un cas de Copper[5], elles ne cessèrent qu'en période d'élimination des croûtes.

Immédiatement avant l'éruption on observe une hyperémie et un gonflement considérable de la paupière. A l'apparition des vésicules la peau atteinte présente l'élévation de la température d'un demi-degré (Rivet[6]), d'un (Iacksch[7]) ou même de deux degrés (Horner[8]) avec la sensation de chaleur et l'hyperesthésie qui se change bientôt en anesthésie; dans d'autres cas la peau est insensible depuis le début de l'éruption, ce qui ne cède qu'avec la névralgie.

Parfois les vésicules confluent formant des croûtes qui couvrent d'une seule couche la paupière.

On observe fréquemment le gonflement des glandes auriculaires.

L'affection sur la paupière inférieure présente une marche

1. *St. Bartholom. Hosp. Reports.* T. IV (1869). — *Schmidt's Jahrb.*, Bd. 155, p. 66.
2. *Deutsche Klinik.*, 1869.
3. *Ophthalm. Hosp. Reports*, vol. VI (1869).
4. *Recherches sur quelques troubles de nutrition consécutifs aux affections des nerfs.* Thèse de Paris, 1867.
5. *Annales d'oculistique*, 1873, p. 197.
6. *Gazette des hôpitaux*, 1873, p. 117.
7. *Zur Casuistik des Herpes zoster front. seu ophth. Inaug.-Dissert.*, Breslau, 1869.
8. *Sitzungsbericht d. Ophthalm. Gesellschaft im J.* 1871. — *Klin. Monatsbl. f. Augenh.*, 1871, p. 321.

beaucoup plus bénigne que sur la supérieure; l'hyperémie, l'œdème et le nombre des vésicules sont moindres.

Le zona palpébral est grave particulièrement à cause de ses suites et de ses complications qui, comme pour le zona en général, sont d'autant plus à craindre que le malade est plus âgé.

Les cicatrices défigurant le malade se produisent plus souvent sur la paupière supérieure et sur le front que dans les autres régions du corps, non seulement dans les formes graves du zona (hémorragique, gangréneux), qui sont ici plus fréquentes qu'ailleurs, mais aussi dans les cas plus légers. Elles se signalent par leur profondeur et largeur relativement considérables. Mackenzie, dans son *Traité des maladies oculaires*, remarque que le zona palpébral laisse après lui des excavations semblables à celles de la variole. La distribution caractéristique des cicatrices fait songer après de longues années à un ancien zona.

Les cicatrices déterminent parfois pendant longtemps un picotement; dans des cas rares elles deviennent le point de départ des kéloïdes.

Un autre phénomène consécutif beaucoup plus pénible consiste dans la névralgie de la région atteinte, siégeant parfois au point d'émergence des nerfs sus et sous-orbitaire, qui peut persister après la guérison du zona et durer de quelques semaines à plusieurs années et même jusqu'à la fin de la vie, privant de sommeil et épuisant les malades, surtout les vieux. Jeffries[1] attribue la mort d'un de ses malades (âgé de 80 ans) à l'épuisement survenu à la suite de la névralgie permanente. Dans un cas de Coppez les douleurs accompagnées d'irritation de l'œil revenaient, après la disparition du zona, à chaque règle et ne cédaient qu'avec elle.

Les douleurs s'augmentent fréquemment avec le changement de la température.

La névralgie persistante, d'après la statistique d'Hybord[2],

1. *Boston med. and surg. Journal*, may 27 and june 3, 1869. — *Klin. Monatsbl. f. Augenh.*, 1871, p. 63.

2. *Du zona ophtalmique et des lésions qui s'y rattachent.* Thèse de Paris, 1872.

était observée dans 27 cas sur 98 de zona ophtalmique.

L'anesthésie de la peau, qui a été affectée, peut céder simultanément avec la névralgie ou se prolonger et persister après la disparition de l'éruption (dans plusieurs cas pendant une année), parfois accompagnée de la sensation d'engourdissement et de froid. Elle se présente à différents degrés, quelquefois elle est complète. Elle peut être remplacée par une hyperesthésie suivie de la récidive des douleurs névralgiques.

Un abaissement de la température locale peut survenir à la suite du zona et durer parfois un ou deux mois. Plus rarement persiste l'accroissement de la température.

La conjonctive dans le zona palpébral est fréquemment hyperémiée et larmoyante. Atteinte elle-même de l'affection elle présente des vésicules semblables à celles que l'on voit dans la conjonctivite phlycténulaire. Les vésicules peuvent souvent échapper à l'observation à cause d'un fort gonflement de la paupière supérieure déterminé par le zona cutané et de leur courte durée dépendant d'une macération permanente par les larmes et la sécrétion de la conjonctive. Aux vésicules s'associent l'hyperémie et l'œdème conjonctival qui forme parfois un chémosis couvrant la périphérie de la cornée et se posant entre les bords des paupières. Il s'établit une sécrétion sanio-purulente, les paupières sont collées. On observe une anesthésie de la conjonctive pouvant se prolonger après la disparition de l'affection.

(A suivre.) Dr STRZEMINSKI.

SOCIÉTÉ D'OPHTALMOLOGIE DE PARIS

Séance du 4 janvier 1898

PRÉSIDENCE DE M. VIGNES

M. KOENIG, *Secrétaire annuel*, lit le procès-verbal de la précédente séance. Adopté.

M. DESPAGNET dépouille la correspondance qui comprend :

1° Des lettres de remerciements de MM. Ahlström et Christowitch, nommés correspondants étrangers.

2° La lettre suivante du professeur Krükow, en réponse à celle qui lui fut adressée par le Secrétaire général, lui annonçant qu'il avait été nommé membre honoraire de la Société :

« Très honoré et cher confrère,

« J'ai reçu votre lettre m'annonçant que la Société d'ophtalmologie de Paris, dans la séance du 9 novembre, m'a élu au nombre de ses membres honoraires.

« Veuillez, je vous prie, très honoré confrère, transmettre aux membres de la Société que je suis profondément touché de l'attention qu'ils m'ont témoignée en m'admettant dans leur si illustre société.

« J'accepte avec une profonde reconnaissance le titre de membre de la Société d'ophtalmologie de Paris (tout en me reconnaissant indigne); ma nomination ne peut être que l'expression de la sympathie de la Société d'ophtalmologie de Paris pour ses confrères russes. Au Congrès de Moscou, je n'ai été que le faible interprète des sentiments que les ophtalmologues russes nourrissent pour votre belle patrie, en particulier pour leurs confrères français.

« Veuillez agréer, etc.

« Signé : Prof.-Dr KRUKOW. »

M. DUBOYS DE LAVIGERIE, *trésorier*, rend compte de sa gestion financière pendant l'année.

M. DESPAGNET, *Secrétaire général*. — *Compte rendu des travaux de l'année* 1897.

Il semble que nous nous soyons ralentis dans nos travaux car

les bulletins de certaines de nos séances semblent assez pauvres. Ne faut-il pas chercher la cause de cette pénurie dans la quantité considérable de mémoires publiés dans ces derniers temps et surtout dans la multiplicité des Congrès, car ce que nous apportons à ces derniers est autant d'enlevé à notre Société? Enfin, nous avons peu abusé de la présentation de malades, il n'y en a eu que 5, et pourtant notre Société semble être faite pour ces présentations où l'on discuterait après avoir vu, ce qui augmenterait pour notre auditoire et, permettez-moi de dire aussi pour nous, l'intérêt de nos échanges d'opinions. Toutefois, tout en considérant comme un devoir de vous signaler ce ralentissement, laissez-moi vous assurer qu'il n'y a pas encore péril en la demeure. Je relève, en effet, 25 communications dont quelques-unes sur le même sujet. En outre, il a été fait 6 rapports sur les travaux qui nous ont été adressés par les candidats aux places vacantes dans nos rangs.

Dès le début de l'année, M. Morax, qui poursuit ses études si intéressantes sur l'origine bactérienne des diverses conjonctivites, nous en a décrit une forme nouvelle, subaiguë, dont il a pu isoler le microbe, un diplobacille, et qui serait toujours bilatérale, justiciable du sulfate de zinc et enfin éminemment contagieuse.

M. Sulzer nous a lu un long travail sur le glaucome dont il a essayé de faire remonter toutes les formes à une dégénérescence vasculaire. C'est, en effet, à cette opinion que la plupart des auteurs semblent se ranger aujourd'hui, mais il est encore bien des phénomènes que les troubles circulatoires ne peuvent expliquer. C'est donc une étude à mûrir, compléter, et pour cela le travail de M. Sulzer sera d'un grand secours pour celui qui l'entreprendra.

La guérison spontanée de la cataracte, qui est le rêve de tous les malades atteints de cette affection, a été l'objet de deux mémoires par MM. Kœnig et Chevallereau. Sans vouloir nier la rétrocession, ou mieux la disparition de certains foyers de sclérose cristallinienne, il faudra, il me semble, avant d'admettre définitivement ce fait, des observations impeccables où l'auteur expérimenté aura par lui-même vu le malade pendant l'évolution de sa cataracte et après *sa disparition*. Il faudra surtout mathématiquement évaluer, avant et après, la réfraction de ces yeux.

Pour ne pas abandonner les cataractes M. Bourgeois est revenu sur une de nos grandes discussions de l'an passé : *Le retard de cicatrisation chez les opérés de cataracte* et nous a signalé une cause nouvelle dans l'entropion de la paupière inférieure qui est très fréquent chez ces opérés.

Enfin M. Demicheri nous a signalé un phénomène très intéressant d'*interférence du cristallin cataracté*.

En nous faisant part de ses recherches sur les *hémorragies profuses du vitré chez les adolescents et les adultes*, M. Abadie nous a montré qu'il était possible d'arriver à une classification des différentes formes de cette affection qui nous permettrait d'instituer une thérapeutique plus efficace. Aussi cette communication a-t-elle donné l'idée à l'ancien comité de la Société française d'ophtalmologie d'en faire le sujet du rapport pour 1898 et le comité nouveau a-t-il été bien inspiré en nommant rapporteur M. Abadie qui nous donnera, j'en suis certain, une œuvre magistrale sur la matière.

Les tumeurs intra-oculaires ont eu leur jour avec M. Kalt qui nous a donné l'observation d'un *sarcome endothélial du nerf optique* et M. Gorecki qui, nous faisant l'histoire d'une petite tumeur intra-oculaire, nous a montré combien il fallait être réservé en présence d'un décollement rétinien survenu sans cause plausible.

MM. Duboys de Lavigerie et Darier nous ont fourni deux faits intéressants, le premier de *chancre primitif du cul-de-sac conjonctival supérieur*, siège, convenez-en, assez anormal pour voir fleurir pareille fleur à cause de la difficulté d'y porter la semence, l'autre de *tétanos avec mort rapide* consécutivement à une plaie contuse de la paupière inférieure.

M. Rochon-Duvigneaud a élargi le cadre des affections du grand angle pouvant simuler une tumeur lacrymale en relatant l'histoire d'un *abcès froid tuberculeux de cette région.*

La tuberculose de la choroïde et du cercle ciliaire nous a valu des travaux de MM. Fage et Chevallereau.

Quant à l'extirpation de la glande lacrymale palpébrale, elle nous a procuré la discussion la plus intéressante de l'année, grâce à MM. A. Terson et de Wecker. La conclusion en a été qu'on ne devrait y avoir recours que dans des cas exceptionnels et plus particulièrement dans les hypersécrétions lacrymales.

M. Valois, dans un travail, rapporté par M. Sauvineau, au sujet d'hémorragies rétiniennes chez une hystérique, fait jouer à la névrose le rôle principal dans la production de ces hémorragies, et le rapporteur, tout en discutant cette opinion nouvelle, est loin de la rejeter.

M. Darier a rapporté un travail de M. Thiébaut sur la kératite diphtéritique primitive. A la dernière séance, je vous ai donné lecture d'un travail de M. Dransart sur ce même sujet. Ces observations ont été loin de vous paraître concluantes et demandent confirmation.

M. Thiébaut nous a également adressé un nouveau mode d'*opérations du trichiasis par dédoublement de la paupière et suture*

transcutanéo-tarsienne, qu'il appelle *pexie chondro-marginale* avec suture par transfixion.

M. Piton a relaté un cas de luxation en haut du cristallin et M. Dreyer-Dufer, dans un mémoire analysé par M. Terson, nous a fort bien décrit la *méningite à forme ophtalmoplégique*.

M. Chevallereau a rapporté un travail de M. Lagrange, qui a fait des tumeurs oculo-orbitaires son étude favorite. Son dernier mémoire avait pour sujet le *carcinome métastatique de la choroïde*.

M. Germaix, dans plusieurs mémoires analysés par M. Sureau, nous a montré tous les bienfaits de la cocaïne en chirurgie oculaire. Il manie sans crainte et sans accident les plus fortes doses de cet anesthésique et nous recommande d'imiter son exemple.

MM. Parinaud et Darier nous ont vanté deux nouvelles méthodes d'opération de ptosis, le premier en renforçant le releveur par l'action du droit supérieur auquel il le rattache, le second en le reliant au frontal par les fibres réséquées de l'orbiculaire.

Je vous ai, pour ma part, présenté deux cas d'*astigmatisme considérable*, le premier dans un cas de *kératoglobe* chez une vieille femme et sans aucune distension des membranes profondes, le second chez une personne encore jeune où, après une correction de 14 dioptries d'astigmatisme, on donnait à la malade 35 p. 100 d'acuité. Ces deux cas, rares, m'avaient paru assez intéressants pour y attirer votre attention.

Enfin, après une présentation de balle dans l'orbite par M. Jocqs, MM. Boucheron et Galtier, de Nîmes, nous ont montré le précieux secours que peut nous donner la radiographie pour la localisation des corps étrangers dans l'œil ou l'orbite.

Tels sont les travaux de l'année.

Pour que mon compte rendu soit complet, laissez-moi ajouter que nous avons eu la démission de M. Leplat. Vous avez fait un titulaire, M. Sureau, 3 correspondants nationaux, MM. Valois, Piton, Thiébaut, et 4 correspondants étrangers MM. Bistis, Lakah, Ahlström et Christowitch. Enfin, par acclamation, vous avez nommé membre honoraire M. le prof. Krükow, de Moscou, ce qui porte le nombre des membres de notre Société à 7 membres honoraires, 33 titulaires, 20 correspondants nationaux et 22 correspondants étrangers.

Me voilà, messieurs, arrivé au terme de ma tâche après dix ans de services actifs dans notre bureau. Je crois avoir réalisé mon possible pour justifier l'honneur que vous m'avez fait en m'appelant par vos votes pendant ces dix années successives à la direction de notre Société, à la fondation de laquelle j'avais déjà pris une

part importante avec mon ami Chevallereau en préparant nos deux séances d'organisation et l'assistant comme secrétaire dans toutes les discussions préliminaires.

En effet, depuis, comme apport scientifique, je relève à mon actif 27 communications, je ne parle pas des rapports ni des présentations de malades. J'ai en outre participé à toutes nos discussions, de sorte que je crois, sans crainte d'être taxé d'exagération, pouvoir dire que j'ai fait autant que celui qui a fait le plus.

Au point de vue matériel, je n'ai jamais manqué aucune de nos séances, et, comme secrétaire annuel ou secrétaire général, je n'ai jamais été guidé dans tous mes actes que par l'intérêt exclusif de notre Société. Pour rendre une Société prospère, ce doit être, en effet, là le seul mobile qui inspire les actes de tous ses membres car elle doit péricliter fatalement si dans son sein se font jour des sentiments provoqués par les jalousies ou les inimitiés personnelles. Dans une Société comme la nôtre, toute pensée autre que le progrès de l'ophtalmologie et la grandeur de notre Compagnie doit rester au seuil de notre salle, c'est ainsi que l'on n'a à enregistrer que des jours heureux, où l'émulation la plus enviable nous fait apporter ici le résultat de laborieuses recherches, les fruits de nos travaux les mieux conduits.

Permettez-moi, au moment de rentrer dans le rang, de faire des vœux pour qu'il en soit toujours ainsi chez nous.

M. Vignes, *Président*, avant de céder la place au nouveau bureau, prononce l'allocution suivante :

Messieurs et chers collègues,

Il est d'usage qu'avant de procéder à l'installation du nouveau bureau, le président sortant vous adresse une dernière allocution. J'aurai garde de ne pas laisser péricliter cette coutume qui me permet de vous remercier de l'insigne honneur que vous m'avez fait en m'élevant à la dignité de président de votre société et me fournit l'occasion de formuler un dernier vœu.

Vous venez d'entendre le compte rendu annuel de vos travaux. Certes, la Société, sous le rapport scientifique, n'a rien perdu de son activité : communications, présentations, rapports, tous travaux éminemment consciencieux, s'y succèdent. Et cependant je vais émettre une légère critique; mais ne voyez en elle que mon désir d'accroître l'influence scientifique de notre Compagnie. A nos débuts intervenaient de grandes discussions qui furent l'occasion de discours médités et travaillés.

Aujourd'hui, nous nous laissons volontiers glisser sur la pente fâcheuse des discussions improvisées, parfois stériles. Pour ma

part je serais heureux que la Société fasse une plus large part à la première méthode capable de fixer la science sur bien des points litigieux et de donner, en tout cas, à nos séances une allure plus magistrale. Il me semble que le but que je vous propose pourrait être facilement atteint en apportant quelques modifications dans l'organisation de nos séances. Je lègue cette idée de réforme à ceux qui vont nous succéder, bien convaincu que, si elle vous paraît bonne, ils sauront la faire aboutir.

Cette année, vous avez dû renouveler intégralement votre bureau, notre distingué secrétaire général étant arrivé au terme de son mandat. Le talent et le zèle dont il a fait preuve dans l'exercice de ses délicates fonctions le désignaient pour la vice-présidence. Je déplore qu'un malentendu vous ait privés du plaisir de lui manifester vos sentiments de reconnaissance; j'espère, l'an prochain, que vous saurez réparer cette erreur.

Plus heureux que nos gouvernants, sans emprunt, voire même après suppression d'une partie de vos redevances, votre trésorier continue non seulement à équilibrer son budget mais encore à en augmenter la réserve : vous ne sauriez trop lui exprimer votre admiration.

J'en ai fini, messieurs, mais je tiens à vous affirmer encore que je reste pénétré de reconnaissance pour l'honneur que vous m'avez fait et vivement touché de la bienveillance et de la courtoisie avec lesquelles vous m'avez facilité la direction de vos travaux.

J'invite MM. Jocqs, Wuillomenet et Kœnig à venir nous remplacer au bureau.

Présidence de M. Jocqs.

M. Jocqs, *Président.*

Messieurs et chers collègues,

Permettez-moi, d'abord, en prenant possession de ce fauteuil, de vous remercier de l'honneur que vous m'avez fait en m'appelant à présider vos réunions.

Si vous avez ainsi voulu reconnaître l'intérêt que je n'ai cessé de porter à la Société depuis sa fondation, j'en suis particulièrement touché, car le seul mérite que j'ambitionne, c'est d'avoir essayé, pour ma modeste part, de concourir à sa prospérité.

Voilà dix ans que notre Société est fondée. Déjà, si nous jetons un regard en arrière, nous pouvons examiner le chemin parcouru et chercher à évaluer les avantages que nous en avons retirés. Or, je crois être d'accord avec vous tous en affirmant que ces avan-

tages sont nombreux, non seulement au point de vue scientifique, mais encore, et davantage peut-être, au point de vue du bénéfice moral de la collectivité.

Où en serions-nous, en effet, si la Société d'ophtalmologie de Paris n'existait pas. Je ne veux pas prétendre que la situation professionnelle d'aucun de nous en serait modifiée le moins du monde. Je laisse même de côté en ce moment le bénéfice qu'a retiré notre spécialité du travail qui s'est fait ici et dont nous avons tous profité. Mais, me plaçant à un autre point de vue, je me demande ce que seraient devenues et la cordialité de nos relations et cette solidarité professionnelle dont nous avons tant besoin par les temps difficiles que nous traversons.

Déjà la profession médicale est en butte aux assauts répétés d'un public qui semble ainsi vouloir se venger de la reconnaissance chaque jour plus grande qu'il doit à la médecine.

Journellement, nous pouvons voir dans nos consultations respectives des malades qui ont déjà eu recours à un ou plusieurs d'entre nous. Et si, parfois, nous les trouvons enclins à critiquer celui qu'ils viennent de quitter, c'est évidemment qu'ils espèrent trouver chez nous une oreille bienveillante et attentive.

Certes, il est bien difficile de ne pas soutenir, de ne pas défendre un collègue dont nous avons l'occasion, au moins une fois par mois, d'apprécier les qualités morales et la valeur scientifique. Mais si on nous parlait de confrères que nous ne connaissons que peu ou même pas du tout, aurions-nous la même ardeur à prendre leur défense et ne serions-nous pas autorisés à garder au moins un silence prudent qui pourrait passer pour une approbation?

J'oserai encore évoquer devant vous un sentiment plus égoïste peut-être, mais qui n'en est pas moins légitime. Je veux parler de la notoriété que nous donnent dans le monde ophtalmologique, en France et à l'étranger, les communications, les discussions souvent intéressantes qui ont lieu ici. Grâce à nos journaux qui s'efforcent de porter, aussi rapidement et aussi fidèlement que possible, dans toutes les parties du monde les échos de nos séances, vos travaux, vos opinions sont publiés partout et concourent à vous faire un renom dont vous avez le droit d'être fiers puisque vous ne le devez qu'à votre travail.

Ainsi nous devons nous féliciter d'appartenir à une Société qui a réussi à créer entre ses membres une solidarité si précieuse et à maintenir intact le bon renom de l'ophtalmologie française.

Mais en sera-t-il toujours ainsi? Jouirons-nous longtemps encore de ces précieux avantages? Je voudrais pouvoir l'espérer. Déjà cependant nos séances semblent moins suivies. Déjà, cette vaillante ardeur du début qui rendait vos réunions si attrayantes, semble

vouloir tiédir. Je ne veux pas en approfondir les raisons. Je ne veux pas m'arrêter aux bruits d'une véritable scission qui aurait, l'année dernière, menacé notre Société, mais quels que soient les motifs d'un pareil projet, s'il a été conçu, je crois pouvoir affirmer hautement et sans crainte de démenti, qu'ils ne servaient pas les intérêts généraux de l'ophtalmologie.

Qu'il me soit donc permis de faire appel à nos maîtres, à nos aînés. Ils savent quel intérêt prennent tout de suite nos séances lorsqu'ils s'y trouvent en nombre. Qu'ils viennent souvent parmi nous. Ainsi, ils stimuleront notre zèle et eux-mêmes prouveront au public scientifique qu'ils sont toujours sur la brèche.

Enfin, je forme le vœu que nos réunions soient plus nombreuses, nos ordres du jour plus chargés et que pendant les deux années qui nous séparent encore de celle de l'Exposition où une foule d'étrangers viendront nous voir, nous fassions quelques efforts pour leur montrer une Société forte de la cohésion de ses membres et de leur activité scientifique.

Je termine en adressant au nom de la Société de sincères félicitations et de chaleureux remerciements aux membres du bureau sortant : à son président, qui a si bien dirigé nos débats l'année dernière et nous a si dignement représentés au Congrès de Moscou ; à ses secrétaires et en particulier à son secrétaire général qui, pendant les six années consécutives où il a exercé ces fonctions n'a pas peu contribué, par son zèle et son dévouement, à maintenir la Société dans la situation prospère où nous la trouvons encore aujourd'hui.

Quant au nouveau bureau qui se présente à vous aujourd'hui, il ne se dissimule pas la difficulté de sa tâche s'il veut se maintenir à la hauteur de ses devanciers. En tout cas, vous pouvez être assurés qu'il ne ménagera pas ses efforts pour la mener à bonne fin, et il compte sur vous tous pour l'y aider.

On procède à l'élection :

1° Commission des congés pour 1898 : MM. Trousseau, président ; Duboys de Lavigerie et Kalt, rapporteur.

2° Comité de publication pour 1898 : MM. Despagnet, Vignes, Valude.

3° Commission de vérification des comptes du trésorier pour 1897 : MM. Parinaud, président ; Darier, Parent et Chevallereau, rapporteur.

M. Abadie. **Nature et traitement du glaucome chronique simple.** — Dans la séance du 5 mai 1897 du Congrès de la Société française d'ophtalmologie, je faisais une communication dans

laquelle je m'efforçais de démontrer que le glaucome était dû à l'excitation permanente des nerfs vaso-dilatateurs de l'œil. Je n'ai pas l'intention de produire à nouveau tous les arguments que j'ai donnés à ce moment-là. Je rappellerai seulement qu'entre autres preuves à l'appui de ma théorie, j'invoquais l'action de l'atropine et de l'ésérine. L'atropine, vaso-dilatatrice, aggrave toujours l'état glaucomateux, l'ésérine et la pilocarpine, au contraire vaso-constrictives, exercent toujours une action favorable. J'avais signalé les bons résultats d'association de ces deux myotiques.

En instillant deux fois par vingt-quatre heures 2 gouttes du collyre suivant :

Sulfate neutre d'ésérine	0 gr. 05
Chlorhydrate de pilocarpine	0 » 05
Eau distillée stérilisée	20 » 00

j'ai atteint chez le plus grand nombre de mes malades un arrêt complet dans la progression de leur affection.

Néanmoins, ainsi que je l'ai fait remarquer, ce mode de traitement enraye le glaucome chronique simple dans son évolution fatale, mais sans le faire disparaître, puisque l'obligation de mettre deux fois par jour ce collyre dans l'œil reste indéfinie, son action vaso-constrictive étant régulièrement épuisée au bout de douze heures.

Mais déjà à cette époque et dans cette même communication je disais :

« On pourrait chercher la guérison par d'autres moyens en agissant sur les nerfs vaso-dilatateurs de l'œil en coupant le grand sympathique qui les renferme. D'ores et déjà je crois pouvoir prédire que la section du sympathique cervical jouera bientôt un grand rôle en ophtalmologie. »

Je viens d'avoir l'occasion de vérifier l'exactitude de mes prévisions. Sur une de mes malades atteinte de glaucome chronique simple à une période avancée, M. Gérard-Marchand a enlevé, le 15 décembre 1897, le ganglion cervical supérieur de chaque côté.

Le tension intra-oculaire s'est aussitôt abaissée jusqu'à la normale et depuis, bien qu'on eût cessé les instillations d'ésérine et de pilocarpine, elle ne s'est plus élevée.

Il est donc permis d'espérer, comme je l'avais annoncé, que le glaucome chronique simple, affection jusqu'ici incurable, pourra être guéri par l'ablation du ganglion cervical supérieur d'où émanent les filets vaso-dilatateurs de l'œil.

Les résultats obtenus par cette méthode de traitement auront de plus l'avantage de mettre fin aux théories aussi nombreuses que dissemblables émises dans ces derniers temps sur cette maladie si fréquente et si grave.

M. Antonelli. — Depuis que M. Berger, et d'autres, ont insisté sur l'avantage des collyres mixtes, je prescris toujours, dans le glaucome, les myotiques associés, 10 centigrammes de pilocarpine et 5 centigrammes d'ésérine pour 10 grammes d'eau. Il faut pourtant avouer que ce moyen n'a pas toujours complètement raison de l'état glaucomateux. Chez un de mes malades, qui est atteint de glaucome chronique simple typique, datant de quelques années et qui instille *très régulièrement* trois fois par jour le collyre que je viens d'indiquer, l'œil droit présente bien une tension sensiblement normale au toucher, il possède encore une acuité normale et un champ visuel très étendu; mais la pupille, bien rétrécie par les myotiques, est un peu dysforme, le disque optique est assez pâle, avec commencement d'excavation et légères altérations vasculaires, et il s'est manifesté, ces derniers temps, un petit scotome négatif paracentral, qui gêne beaucoup le malade pendant la lecture. Quant au traitement général des glaucomateux, les fonctions digestives me semblent mériter la plus grande attention; il faut purger fréquemment le malade, surveiller son régime, car la constipation, ou tout excès ou trouble gastrique, suffisent bien souvent pour provoquer nne crise de copiopie, ou même de glaucome irritatif.

M. Chevallereau. — J'ai été étonné d'entendre M. Abadie affirmer que l'on pouvait à volonté, dans les cas de glaucome, diminuer ou augmenter la tension intra-oculaire au moyen des collyres myotiques ou des collyres mydriatiques. J'emploie depuis quelques années dans le glaucome un collyre contenant à la fois de la pilocarpine, 0 gr. 05, et de l'ésérine, 0 gr. 02, pour 10 grammes d'eau; l'action simultanée de ces deux substances me paraît, en effet, meilleure que celle des deux myotiques pris isolément, et cependant, malgré tout, dans les cas de glaucome chronique simple, nous voyons bien souvent l'affection progresser quand même et finir par la cécité.

Je crois que, à côté du traitement local, le traitement général a une grande importance. Nos glaucomateux sont habituellement des arthritiques, des artério-scléreux; il me paraît donc indispensable d'insister sur le régime, sur l'abstention de l'alcool et de leur donner de la colchicine dont M. Abadie lui-même a autrefois montré l'importance, et de l'iodure de sodium à dose faible, mais prolongée.

M. Parent. — L'association des myotiques, dans le glaucome, paraît, en effet, donner de meilleurs résultats que chacun des collyres employés seuls. Je ferai remarquer qu'en France nous employons la pilocarpine à dose moindre qu'à l'étranger.

M. Abadie ne parle pas du traitement général qu'il a vanté dans

le traitement du glaucome simple chronique : bromures, médicaments antigoutteux. L'iridectomie n'a pas donné, dans cette maladie, les résultats promis par de Graefe; elle semble plutôt pernicieuse. Quant à la nouvelle opération chirurgicale proposée par M. Ababie, je lui demanderai si elle est d'une facilité et d'une bénignité qui puissent la mettre à la portée de la généralité des praticiens? Les résultats apportés par M. Abadie sont encore trop récents pour que nous puissions les considérer comme définitifs.

M. VIGNES. — L'iridectomie et la sclérotomie dans le glaucome chronique simple doivent être abandonnées; elles sont nuisibles.

M. ELIASBERG. **A propos de la dacryocystite congénitale** (travail lu par M. le Secrétaire général). — Vu la rareté relative de cette affection, je me suis permis de vous rapporter les 2 cas que, par un hasard de la clinique, j'ai eu la bonne fortune d'observer dans un court laps de temps.

Dans ces 2 cas il s'agit de *fillettes*, et dans les 2 cas c'était l'œil *gauche* qui était atteint.

Voici ces 2 observations. Au mois de juillet de cette année, on nous a apporté à la consultation la petite *Fatme* (les Turcs n'ont pas de nom de famille), âgée de 10 jours, dont la grand'maman, toute effrayée, nous déclara que, depuis deux jours, l'enfant présentait une sécrétion purulente de ses deux yeux, plus prononcée à gauche, et demande avec anxiété notre avis sur le caractère de la maladie de la petite fillette. Pour faire bien comprendre les craintes conçues par la vieille, à la vue d'un état assez anodin des yeux de la petite, nous devons remarquer que le frère aîné de la petite, âgé à présent de 8 ans, avait été atteint d'une blennorrhée des nouveau-nés excessivement grave, ayant duré six semaines et ayant été compliquée d'ulcérations profondes des deux cornées. Du reste, l'enfant a guéri, mais le début de sa maladie fut identique à l'état des yeux de la petite, au moment où nous la vîmes pour la première fois.

Status præsens. — La fillette est très bien développée et, à part son affection oculaire, ne présente rien d'anormal. Pour ce qui est de l'organe visuel, on constate une sécrétion muco-purulente, tout à fait insignifiante, plus prononcée à droite, surtout vers le grand angle de l'œil. Après avoir pratiqué le lavage antiseptique des yeux, nous avons vu sourdre, par les canalicules lacrymaux du côté gauche, un jet de pus, lorsqu'en essuyant l'œil gauche, nous avons accidentellement exercé une pression sur la région du sac; ce phénomène nous suggéra l'idée que nous étions en présence d'une dacryocystite congénitale. Pour confirmer notre hypothèse, nous avons à plusieurs reprises comprimé le sac

lacrymal et, chaque fois, nous en avons vu sourdre du pus. Par conséquent, l'existence d'une dacryocystite congénitale n'était plus douteuse. Nous avons alors rassuré la vieille et, comme traitement, nous avons ordonné de comprimer la région du sac toutes les deux heures et de laver les yeux ensuite avec une solution boratée. En outre la conjonctive de l'œil droit a été deux fois touchée au nitrate d'argent tous les deux jours. Au bout de dix jours, nous avons eu la satisfaction de constater une parfaite *restitutio ad integrum*.

Comme antécédents héréditaires, on note une ulcération sur la verge chez le père remontant à quinze ans, et des fausses couches chez la mère avant la naissance du frère aîné de notre petite malade, signe plaidant en faveur d'une infection spécifique chez le père; mais celui-ci nie avoir jamais eu des phénomènes spécifiques. Du reste, à présent, on ne trouve aucun vestige de la vérole. En revanche, le père avoue lui-même avoir eu une urétrite blennorragique il y a de cela dix-sept ans.

Le second cas a été observé par nous le 13 octobre dernier et a trait à la petite Nerdelka N..., fille de M.N..., professeur du gymnase bulgare de Salonique. La petite fillette, bien nourrie et très bien développée, offre du côté de l'œil gauche une accumulation de pus dans la région du grand angle de l'œil. Le père nous raconte que, depuis sa naissance, l'enfant a des yeux larmoyants et des petites croûtelles aux angles des paupières. Au quinzième jour après la naissance, la mère s'est aperçue qu'en comprimant la région du grand angle de l'œil gauche une gouttelette de pus en sourdait. Des lavages boriqués, prescrits par le médecin de la famille, n'ayant pas donné de résultat, on s'adressa à nous.

Nous avons vérifié les indications données par le père de l'enfant, et nous avons trouvé qu'il était dans le vrai.

Il s'agit donc dans ce cas d'une dacryocystite congénitale.

Antécédents héréditaires nuls. Comme traitement nous avons ordonné d'exercer plusieurs fois par jour la compression du sac.

Malheureusement nous n'avons plus revu la petite malade, les parents ayant quitté Salonique le lendemain même de notre première visite.

La dacryocystite congénitale constitue une affection très rare, et son étude ne date que d'hier, pour ainsi dire.

En effet, Schirmer, qui, dans l'*Encyclopédie de de Graefe-Saemisch*, consacre une monographie bien documentée à l'étude des maladies des voies lacrymales, ne dit pas un mot sur la variété congénitale de la dacryocystite. En parlant des faits de dacryocystite blennorragique, observés par Critchett au cours de la blennorrhée des nouveau-nés et attribués par lui à l'affection conjonctivale,

Schirmer dit qu'il serait étrange d'y voir une relation de cause à effet. Ce serait plutôt une simple coïncidence (Voy. *de Graefe-Saemisch*, t. VII, 1re partie, p. 32).

Par conséquent Critchett avait observé des cas de dacryocystite congénitale, mais cette dacryocystite n'était qu'un épiphénomène de la blennorrhée des nouveau-nés.

De même, aucune mention n'en est faite dans la monographie de Horner sur les maladies des yeux chez les enfants qui fait partie du *Traité des maladies des enfants* de Gerhardt. En parlant des anomalies congénitales des voies lacrymales, le regretté clinicien de Zurich cite les observations d'Agnew et Hardesty ayant trait aux fines fistules du sac lacrymal et c'est tout (Voy. *Handbuch des Kindeskrankheiten* von Gerhardt, t. V, 2e partie : *Augenkrankheiten im Kindesalte* von Hornes, p. 240). Dans le *Traité complet* de de Wecker et Landolt, M. de Wecker, en parlant, dans le chapitre consacré aux anomalies congénitales du sac, des cas d'obturation du canal nasal, ayant déterminé une dilatation du sac, rapportés par quelques auteurs, dit : « ...il est à présumer qu'on n'a pas exclu dans ces observations toutes les causes d'erreur qui se pouvaient présenter » (Voy. *Traité complet* de de Wecker et Landolt, t. IV, p. 1103).

D'autre part, dans la statistique d'Esmérian, comprenant 1,230 cas de maladies des voies lacrymales sur 20,120 de maladies des yeux, on trouve notés 2 cas de dacryocystite à l'âge de 1 an et moins (*l. c.*, 1067). Bien que les détails de ces 2 observations manquent, on devrait peut-être ranger ces 2 cas dans le cadre des affections congénitales puisque, d'après M. de Wecker, « on reconnaît généralement que les affections des voies lacrymales avant la septième année sont peu communes » (*l. c.*).

Dans la littérature qui nous est accessible, nous n'avons pu trouver de renseignements avant 1891. Ce ne fut qu'à cette époque que M. Chevallereau communiqua au Congrès de la Société française d'Ophtalmologie 4 cas de dacryocystite congénitale. Dans tous ces cas il s'agissait d'enfants de quelques mois chez lesquels l'affection a débuté comme une blennorrhée des nouveau-nés. Dans un de ces cas, qui avait été traité par un oculiste de renom comme une blennorrhée des nouveau-nés, sans aucun résultat, il a suffi à M. Chevallereau d'introduire une seule *et unique fois* la sonde de Bowmann n° 1 pour en obtenir la guérison. Dans les 3 autres cas le cathétérisme a dû être répété plusieurs fois.

Dans tous ces cas, Chevallereau n'a pu constater aucune trace ni de syphilis, ni de scrofule. Au même congrès, M. Coppez a aussi cité plusieurs cas de dacryocystite congénitale ajoutant que, dans les premiers cas observés, il avait eu recours au cathétérisme et à l'incision du

sac, sans obtenir d'autre résultat qu'un larmoiement ayant persisté plusieurs années de suite.

Après avoir abandonné cette méthode et l'avoir remplacée par la compression digitale du sac, dont l'idée lui avait été suggérée par une garde-couches, qui détermina une disparition rapide d'une tumeur lacrymale congénitale en pratiquant l'aspiration du nez de l'enfant, il n'a eu que des succès (M. Parent, Compte rendu du Congrès de la Soc. franç. d'Ophtalmol., *Arch. d'Ophtalm.*, t. XI, p. 344). En Allemagne ce furent Peters, Weiss, Meddaeus et Longe, qui se sont occupés de cette question (Voy. *Clin. Monatsbl. f. Aug.*, 1891 et 1892).

Dans son premier article, que nous citons, d'après Albert Terson (Voy. *Arch. d'Ophtalm.*, t. XII, p. 177), Peters rappporte 7 cas de dacryocystite congénitale : 1er *cas*. Enfant de 3 mois. Légère sécrétion de l'œil gauche, survenue peu de jours après la naissance; blennorrhée du sac; incision du sac et sondage par le canalicule supérieur gauche; amélioration; mais l'enfant a été perdu de vue; 2e *cas*. Enfant de 5 jours; très légère sécrétion; même traitement; guérison au bout de 3 sondages; 3e *cas*. Enfant de 5 jours; blennorrhée du sac; la guérison s'obtient en deux-trois jours par des compressions digitales du sac. Dans les 4 autres cas la guérison a été obtenue vite moyennant des pressions sur le sac. Dans un seul cas, accompagné d'une affection nasale, la maladie dura six semaines.

A la Société médicale de Gand, Van Duyse rapporta l'observation très intéressante d'une dacryocystite congénitale, observée chez deux frères, en 1889 et en 1891. Cette affection, longtemps méconnue et traitée par différents topiques, a été vité guérie par Van Duyse en ayant recours au sondage par les sondes de Weiss sans incision des canalicules (*l. c.*, p. 188). Voilà à présent, d'après les auteurs, le tableau clinique de la maladie.

Peu de temps après la naissance, on aperçoit du pus accumulé dans le grand angle de l'œil sans que la conjonctive ni le nez soient pris. En comprimant le sac, qui n'est nullement saillant, on voit sourdre du pus par les canalicules. En se basant sur nos 2 cas, nous ne pouvons que souscrire à cette description.

Pour ce qui est de la pathogénie de cette anomalie congénitale, la plupart des auteurs en attribuent l'origine à une persistance anormale « du revêtement muqueux du méat nasal inférieur » (Van Duyse, *l. c.*), déterminant une imperméabilité temporaire du canal et se résorbant pendant la croissance de l'enfant, d'où la guérison spontanée dans beaucoup de cas abandonnés à eux-mêmes.

En faveur de cette manière de voir plaident les recherches de Vlacovitsch (Panas, *Traité des malad. des yeux*, t. II, p. 344).

Sur 12 cadavres de nouveau-nés, Vlacovitsch constata dans 4 une obstruction du méat intérieur.

Quant à l'étiologie, Weiss, Vicherkievitch, Terson, de Toulouse, accusent la syphilis[1]. Weiss rapporte à cet égard une observation très instructive d'un enfant guéri par quelques sondages d'une dacryocystite congénitale, qui, à l'âge de 6 ans, présentait une kératite parenchymateuse.

Les autres, tels Van Duyse et Peters, n'ont pu constater de syphilis dans leurs cas respectifs. De même dans nos 2 observations la recherche des antécédents héréditaires, comme il a été dit plus haut, a donné un résultat négatif dans un cas et un plus ou moins douteux dans l'autre. Comme on le voit, l'étiologie de l'affection qui nous occupe est encore loin d'être élucidée.

Quant au traitement de la dacryocystite congénitale les auteurs sont partagés en deux camps : les uns sont partisans du cathétérisme (Chevallereau, Van Duyse, Weiss), les autres se déclarent pour la compression digitale méthodique du sac (Peters, Coppez, Panas).

Dans la discussion, soulevée par le rapport de Terson sur le traitement des maladies des voies lacrymales, le prof. Panas, en parlant des dacryocystites congénitales, s'est exprimé textuellement : « Pour ce qui est des dacryocystites congénitales, je crois exposer l'opinion du plus grand nombre, en disant que celles-ci sont guérissables sans intervention chirurgicale et que le cathétérisme, entre autres, doit en être banni » (*Archives d'Ophtalmologie*, t. XI, p. 334). D'après Peters, l'efficacité de la pression du sac résiderait, d'une part, dans l'hypérémie de la muqueuse, qu'elle provoque, et, d'autre part, dans l'aspiration respiratoire (Voy. *Archiv. d'Ophtalmol.*, t. XII, p. 177).

M. Jocqs. — Les cas de dacryocystite congénitale ne paraissent pas aussi rares que le dit M. Eliasberg. Beaucoup d'entre nous en ont observé un assez grand nombre. Pour mon compte je m'en rappelle 3 cas : les deux premiers ont guéri assez rapidement par de simples injections par les canalicules et par les pressions répétées. Pour le troisième, dont la guérison traînait en longueur, je fus obligé d'inciser le canalicule inférieur pour faire de larges irrigations, mais je n'ai pas été obligé de recourir au cathétérisme. Il est remarquable que, dans ces cas, d'ordinaire, la guérison survient tout d'un coup, presque du jour au lendemain, ce qui serait en faveur de la pathogénie par obstruction momentanée du canal. Si la dacryocystite n'est pas congénitale, on peut comprendre du moins qu'elle soit souvent sous la dépendance d'une lésion congénitale :

1. Panas, *l. c.*

l'imperforation du canal nasal. C'est ainsi qu'on peut expliquer ces larmoiements des nouveau-nés guérissant aussi si facilement et qui ne seraient que la première étape de la dacryocystite.

Il n'est pas étonnant que ces dacryocystites des nouveau-nés guérissent plus facilement que celles des adultes. Chez les nouveau-nés, il y a une simple inflammation de la muqueuse, sans altération grave ni, surtout, sans altération et dilatation des tissus ambiants; tandis que chez l'adulte, c'est l'altération et la dilatation du sac qui constituent la gravité de cette affection, contre laquelle il n'y a guère d'autre remède que l'action chirurgicale.

M. Kœnig. — Il est certain que le traitement a donné des résultats très variables. Il est des cas qui guérissent spontanément ou par une seule injection, le fait m'est arrivé deux fois. Mais il en est d'autres qui réclament un traitement analogue à ceux des cas de dacryocystites de l'adulte. J'ai eu à soigner récemment à ma clinique un cas de dacryocystite survenue après la naissance. L'enfant avait 2 semaines et on avait toujours observé un peu de larmoiement. La suppuration était assez abondante.

J'essayai d'abord la compression digitale et les injections sans aucun résultat.

Celles-ci d'ailleurs ne passaient pas. Je fis ensuite l'incision du point lacrymal. Les injections amenèrent alors une certaine amélioration. Mais j'en vins forcément au passage des sondes. La sonde n° 1 suffit, mais l'injection ne passait qu'après avoir pratiqué le cathétérisme.

Au bout de six séances la sécrétion disparut. L'enfant m'a été représenté il y a deux jours, l'œil est en parfait état, la guérison est complète.

M. Antonelli. — Je crois que la perméabilité des voies lacrymales est la condition qui rend possible la dacryocystite des nouveau-nés par infection secondaire d'origine conjonctivale. Dans un cas de dacryocystite purulente, s'étant déclarée au quatrième jour après la naissance, la coloration des cellules du pus retiré du sac m'a montré, au microscope, le gonocoque, et pourtant le processus inflammatoire et la sécrétion, de la part de la conjonctive, étaient minimes.

Election d'un membre correspondant national : 10 votants.
Deux candidats : MM. Lagrange, de Bordeaux, et Germaix, d'Alger.
M. Lagrange obtient l'unanimité des voix.

La séance est levée.

SOCIÉTÉ D'OPTHALMOLOGIE D'ANGLETERRE

(1896-1898 [1])

Analyse par le Dr JAFFARY

Un cas de pemphigus, par QUARRY SILCOK. — L'affection est demeurée rebelle à tous les traitements; bien plus, elle s'est généralisée. L'auteur s'est livré à des recherches bactériologiques intéressantes au point de vue de leur résultat. Déjà en 1841, Scharlau avait prouvé que le liquide des bulles du pemphigus des nouveau-nés était inoculable et Roser, en 1876, y décrivit, pour la première fois, la présence de micrococci. Vidal et Gibier, en 1882, rencontrent des cocci en chaînettes; deux ans plus tard, Cobrat, dans une épidémie de pemphigus, trouve, chez de nombreux malades, des diplocoques dans le liquide des bulles. Ce n'est cependant qu'en 1886 que Demme isole le microcoque qui a été depuis rencontré dans presque tous les cas. C'est un microcoque ayant un diamètre de 8 à 14 μ, accouplé comme le gonocoque, non capsulé, quelquefois en îlots irréguliers, aérobie, ne cultivant pas à la température du laboratoire, donnant des colonies blanches et sphériques sur l'agar-agar. Les inoculations sur des cobayes demeurèrent négatives, mais quelques-uns de ces animaux moururent de broncho-pneumonie. Dahnhardt, en 1887, retrouva le microcoque de Demme, ainsi que Techmeister la même année et Strelitz en 1890 et 1892. Almquist, en 1891, ne trouva que le staphylococcus pyogenes aureus, mais le microcoque de Demme a peut-être passé inaperçu au milieu de ces derniers. Bleitbren et Claessen, en 1893, Pernet et Bulloch, Wipham et Wels, en 1897, ont constaté la présence de ce microcoque. L'auteur est arrivé au même résultat à propos de sa malade, mais de nouvelles recherches sont nécessaires pour prouver qu'il est bien la cause de l'affection.

Tuberculose de la conjonctive, par H. EYRE. — La tuberculose conjonctivale est rarement observée. Hirschberg donne la proportion de 1 pour 6,000 et Mules celle de 1 pour 30,000. Koster, en 1874, a rapporté le premier cas. La preuve peut en être faite depuis la découverte du bacille tuberculeux par Koch, en 1882; il ne faut tenir compte que des observations postérieures à cette date. En 1891, Sattler publia ses recherches sur la tuberculose de la conjonctive. Le bacille tuberculeux en est l'agent pathogène; la maladie a été observée chez un enfant de 10 mois et chez un homme

1. *Trans. of the ophth. Soc. of the United Kingdom.* Vol. XVII. London, Churchill, 1897. 348 pages.

de 30 ans, mais c'est surtout à la puberté qu'elle est le plus fréquente. Les femmes sont plus sujettes à la contracter, dans la proportion de 15 femmes pour 1 homme. La conjonctive palpébrale de la paupière inférieure est la plus fréquemment atteinte, avec propagation à la cornée et quelquefois à l'iris. Le ganglion préauriculaire est engorgé. L'examen microscopique permet de faire le diagnostic; quant au traitement, il est identique à celui des autres tuberculoses locales. L'auteur termine en donnant une bibliographie très complète des travaux parus sur cette question.

Emploi de l'oxygène dans le traitement des kératites suppurées, par SANDFORD. — L'auteur a obtenu ainsi de bons résultats dans la kératite ulcéreuse superficielle. Il emploie un masque spécial permettant de faire arriver le gaz au contact des yeux. Collins rapporte un cas analogue.

Sarcome de l'iris, par DEVEREUX MARSHALL. — Rare affection dont l'auteur a observé un cas chez un jeune homme de 21 ans. La tumeur, composée de petites cellules arrondies plongées dans un tissu conjonctif délicat, était très vasculaire, mais les vaisseaux étaient encore peu formés.

Un cas de décollement de la rétine suivi de guérison spontanée, par KNAGGS. — La guérison spontanée en pareil cas est une grande rareté ; à ce sujet, l'auteur distingue 3 cas : 1° le décollement survient à la suite d'un effort de toux ou un traumatisme; 2° il est consécutif à une exsudation inflammatoire causée par un traumatisme grave ou par une affection organique; 3° il survient enfin dans les affections oculaires chroniques, la myopie par exemple. La guérison spontanée sera plus fréquente dans les deux premiers cas (chez le malade de l'auteur, il s'agissait d'un traumatisme). Adamück a rapporté un cas de guérison spontanée au bout de peu de jours, bien que le décollement fût bilatéral, chez un albuminurique. Cant relate un fait semblable où le décollement avait succédé à une contusion de l'œil par une balle de tennis.

Décollement de la rétine; atrophie choroïdienne, par SILCOCK. — La pathologie du décollement de la rétine est encore fort obscure et, dans ce cas, l'auteur avait pensé tout d'abord à une tumeur placée sous la rétine décollée; il eut l'idée de plonger une aiguille au niveau du décollement et de l'enfoncer dans le point culminant; pas d'hémorragie à l'examen ophtalmoscopique; il ne s'agissait donc pas d'une tumeur. Le traumatisme ni la syphilis ne pouvaient être invoqués chez ce malade.

Observations de décollements rétiniens en Y, par CLARKE. — Les 3 observations portent sur un vieillard et deux jeunes garçons de 10 et 12 ans. Chez ces derniers, le diagnostic de gliome fut posé et l'œil enlevé; chez le premier de ces malades, il n'y eut pas d'aggravation de la lésion pendant plusieurs années.

Altérations symétriques de la macula chez deux frères, par BATTEN. — Elles ont apparu à l'âge de 14 ans chez les deux frères qui présentaient un léger trouble dans la vision des couleurs, dans un espace très rétréci au centre du champ visuel. Il s'agissait de syphilis héréditaire; les autres frères ou sœurs ne présentaient aucun trouble.

Un cas de rétinite ponctuée albescente, par GRIFFITH. — Homme de 48 ans, forgeron; pas d'antécédents héréditaires, excepté sa sœur qui est, elle aussi, affectée d'héméralopie. Léger astigmatisme; O D et O G : V = 1/6; champ visuel normal ainsi que la vision des couleurs. Au niveau de la macula, il y a une aire concentrique recouverte de points jaunes disséminés, comme dans la choroïdite de Tays. Treacher Collins rapporte plusieurs cas de cette affection observés dans une même famille.

Œdème de la rétine avec perte subite de la vision dans la moitié inférieure du champ visuel, par JULER. — Il s'agit probablement, en pareil cas, d'une embolie de l'artère centrale de la rétine derrière la lame criblée, les artères irriguant la moitié inférieure de la rétine appartenant ici au groupe cilio-rétinien. Smith fait remarquer que l'on peut incriminer aussi une thrombose, car cette affection guérit quelquefois pour récidiver ensuite. Ces récidives doivent faire admettre une thrombose.

Atrophies du nerf optique héréditaires ou congénitales, par SNELL. — L'auteur a observé cinq cas d'amblyopie congénitale chez cinq membres d'une même famille, puis sur trois frères adonnés au tabac.

Atrophie du nerf optique consécutive à des traumatismes de la partie antérieure de la tête, par SNELL. — Les travaux de Holder portant sur 126 autopsies de sujets présentant des fractures du crâne, avec lésions du canal du nerf optique, et la communication de Berlin au Congrès de Heidelberg en 1879 ont bien mis en vue cette relation, qui avait été déjà invoquée en 1845 par Nuhn. Callau a rapporté 9 cas de traumatismes de l'orbite avec fracture du trou optique suivis de cécité monoculaire. Cette dernière sié-

geait toujours du côté frappé. L'auteur rapporte 18 cas dont 9 ont trait à des traumatismes de la région orbitaire, 1 de la région malaire, 2 de la région frontale, 1 de la région occipito-pariétale, 1 de la région pariétale. En général il y a perte de connaissance et l'on ne constate la cécité que plus ou moins longtemps après le trauma. Les signes de la fracture du crâne existent, mais l'ecchymose sous-conjonctivale manquait 8 fois sur 23 cas. Les nerfs du globe oculaire peuvent être intéressés; la perception lumineuse peut être abolie ou en partie conservée. Immédiatement après l'accident, l'examen du malade peut ne faire découvrir aucune lésion. Néanmoins le pronostic doit être réservé, car quelques semaines plus tard survient parfois une atrophie de la papille. Critchett cite un cas où une atrophie des deux papilles ne survint qu'un an après un coup sur le nez. Lindsay Johnson conclut de ses expériences sur les animaux que ces derniers, quoique moins sensibles que l'homme, sont néanmoins sujets à l'atrophie optique après des coups sur la tête.

Discussion sur la névrite optique. — Cette discussion porte sur les formes de la névrite optique avec ou sans lésions de la papille, dues à une cause locale, telle qu'une périostite de l'orbite ou du canal optique, une gomme ou toute autre inflammation siégeant aussi bien sur le nerf optique que sur la paroi osseuse et survenant dans le cours d'une maladie infectieuse, ou enfin dans ces cas où la cause apparente nous échappe. Les principaux symptômes sont la diminution rapide de l'acuité visuelle, portant d'habitude sur un seul œil, accompagnée souvent de douleur dans les parties voisines, d'absence d'altérations visibles au début au moyen de l'ophtalmoscope et une tendance à la guérison. Il s'agit là de symptômes subjectifs pouvant appartenir à la simulation ou à l'amblyopie hystérique qui, d'ordinaire, ne porte que sur un œil; il est donc très important de pouvoir diagnostiquer chacun de ces cas différents. La réaction de la pupille à la lumière constitue un signe différentiel important à ce point de vue. Celle-ci est normale dans l'amblyopie fonctionnelle vraie, ce qui permet de la distinguer des cas où il y a une affection du nerf optique. Il est aussi des cas, dans lesquels cette forme d'amblyopie est due à une affection de la rétine et non du nerf optique, causée par une rétinite centrale succédant à l'action de regarder le soleil directement. Marcus Gunn distingue deux formes : la papillite et la névrite rétro-oculaire. Dans la première, il y a inflammation et œdème du tissu nerveux et finalement altération des éléments nerveux eux-mêmes, puis atrophie de ces derniers. L'examen de la papille permet de faire le diagnostic. Dans la névrite rétro-oculaire, l'in-

flammation porte en général sur la portion du nerf située dans le canal optique. L'exsudat est alors moins abondant que précédemment, grâce à la résistance des parois osseuses, mais la compression du nerf est plus ou moins considérable; cependant les lésions ne sont pas irrémédiables, à moins que le cylindre-axe ait subi une altération définitive. Pourquoi dans la névrite rétro-oculaire aiguë y a-t-il si souvent un scotome central ou presque central? Les recherches de Sammelsohn, Nettelship, etc., ont démontré que les fibres optiques de la macula suivent d'abord la portion périphérique du nerf pour gagner bientôt la partie médiane qu'elle gardait ensuite jusqu'au chiasma. Elles sembleraient ainsi être les mieux protégées dans leur trajet à travers le canal optique; cependant, au point de vue clinique, elles présentent le plus de lésions. Gunn, pour expliquer cette anomalie apparente, fait remarquer que les fibres maculaires sont, au point de vue physiologique, celles dont le pouvoir de conductibilité est le plus considérable et, par conséquent aussi, les plus sujettes à être altérées dans leur action. Enfin, il est aussi démontré que le principal courant lymphatique passe vers le centre du nerf optique. Dans certains cas, il y a perte de la vision de certaines couleurs, douleur dans quelques-uns des mouvements du globe oculaire. Le degré de l'amblyopie est très variable et l'acuité visuelle diminue dans un milieu bien éclairé, après un travail prolongé; beaucoup de malades se plaignent de voir les objets comme à travers un brouillard, animés de mouvements. Si le nerf optique est particulièrement exposé aux altérations, c'est qu'en sa qualité de terminaison extérieure du système nerveux central, il partage la susceptibilité de ce dernier tout en étant aussi exposé aux lésions qu'un nerf périphérique. L'auteur cite ensuite les affections du nerf optique dans les lésions osseuses, les lésions des organes voisins, les fosses nasales, par exemple, du système nerveux central. Il faut tenir compte aussi, dans la névrite rétro-oculaire, de l'infection chronique (alcool, tabac), en général bilatérale, et de l'infection aiguë, en général rapide et unilatérale (rhumatisme, goutte, fièvres, influenza).

Le Dr Buzzard reprend la question au point de vue de la névrite optique dans la sclérose en plaques, mise en évidence pour la première fois par Charcot, étudiée par Nettelship, Sharkey, etc.

L'auteur a été vivement surpris de rencontrer dans bon nombre de cas considérés comme appartenant à des troubles fonctionnels ou hystériques, une atrophie du nerf optique plus ou moins marquée avec troubles de la vision : il ne s'agissait donc pas d'un simple trouble fonctionnel. En 1892 parurent les recherches de Uthoff et de Marie sur la sclérose en plaques. Le premier de ces

auteurs fit l'examen ophtalmoscopique dans 100 cas de cette affection, trouva de l'atrophie du nerf optique, bilatérale dans 2 cas. Dans 50 p. 100 environ de cas, il y a un certain degré d'atrophie. Les symptômes de la sclérose en plaques n'existent pas toujours en totalité ou se présentent à nous sous des aspects différents qui nous font regarder certains malades comme des hystériques. Il faut tenir compte des antécédents, des rechutes fréquentes dans la sclérose en plaques. La diminution de l'acuité visuelle n'est pas en rapport avec le degré d'atrophie et l'amblyopie est souvent transitoire. Dans tous les cas, il est nécessaire de pratiquer un examen approfondi des malades afin d'éviter les erreurs de diagnostic. Le Dr Berry relate plusieurs cas de névrite rétro-oculaire chez des rhumatisants, des syphilitiques et aussi consécutivement à des traumatismes. Silcok, revenant sur l'action du froid comme cause possible de névrite rétro-bulbaire, pense qu'elle mérite peu d'attirer notre attention, car elle s'explique difficilement, étant donnée la profondeur à laquelle se trouve le nerf optique. Holmes Spencer fait remarquer que parfois ces troubles de la vision précèdent de plusieurs années d'autres altérations graves du système nerveux et cite plusieurs observations à l'appui : 1° aphasie et faiblesse des membres inférieurs survenant douze mois après la perte de la vision centrale ; 2° faiblesse des membres inférieurs et tremblement des mains avec exagération des réflexes rotuliens, dix ans après la perte de la vision centrale. Risieu Russel a pratiqué plusieurs examens microscopiques : les altérations des nerfs optiques sont identiques à celles qui existent sur les autres portions du système nerveux. Adams Fort rapporte 30 observations.

Le Dr Swanzy, président, fait remarquer que le terme névrite rétro-oculaire s'applique à plusieurs affections différentes; il possède 120 observations; dans aucune la cause ne pouvait être attribuée à des lésions dentaires, mais dans 3, celle-ci devait être cherchée dans une maladie du sinus sphénoïdal.

Sarcome de la choroïde, par Jessop. — Femme, 53 ans, sans antécédents personnels; mère morte d'une tumeur abdominale (cancer ?) Énucléation. Tumeur lobulée; sarcome composé de cellules rondes et irrégulières séparées par de grandes lacunes recouvertes d'endothélium aplati (probablement des espaces lymphatiques). Il n'y avait pas assez de pigment pour affirmer qu'il s'agissait d'un mélano-sarcome.

Cysticerques et hydatides intra-oculaires, par Griffith. — Dans 2 cas de cysticerques intra-oculaires, l'ophtalmoscope per-

mettait de voir un kyste blanchâtre sphérique et sortant de celui-ci le cou de l'animal semblable à une colonne d'albâtre, surmonté par la tête et les crochets, animés de mouvements lents. A ce moment, le diagnostic n'est pas difficile, mais il n'en est pas de même après la mort du cysticerque lorsqu'il y a eu un grand épanchement de lymphe.

Chez un malade du Dr Little, alors qu'il procédait à l'énucléation d'un œil supposé atteint de sarcome, l'auteur trouva un kyste hydatique sous-rétinien. Il rapporte encore plusieurs autres cas. Le tænia médio-canellata serait plus fréquent.

Kyste de l'orbite, par LAWSON. — Jeune fille de 19 ans, présentant du ptosis de l'œil gauche, avec un certain degré de proptosis du globe oculaire en bas et avant avec mouvement limité en haut. En relevant la paupière, on rencontre entre celle-ci et le globe oculaire une tumeur élastique, revêtant l'apparence d'un kyste, de couleur noire comme dans le cas de dégénérescence kystique d'un nœvus veineux. La tumeur n'est pas adhérente à la peau ; les ganglions sont indemnes. Malgré l'accroissement rapide de la tumeur, l'état général reste excellent. Un mois plus tard, la tumeur s'est considérablement accrue et il n'y a plus de doute à avoir sur sa nature kystique. Ablation de la tumeur qui était de la grosseur d'un œuf de pigeon et semblait attachée à la glande lacrymale. Le liquide était limpide et de nature albumineuse, renfermant un certain nombre de leucocytes et de globules rouges et des amas d'albumine coagulée, phénomène qui peut s'expliquer par le séjour prolongé de la tumeur dans l'alcool. Le kyste, dans ce cas, était probablement en connexion avec la glande lacrymale inférieure et il y avait ainsi un « dacryops », affection très rare, à laquelle l'auteur consacre une description rapide.

Sarcome mélanique de l'orbite, par WILLIAMS. — Femme, 40 ans, traitée pendant cinq ans pour une irido-cyclite chronique. Énucléation sans que l'existence d'une tumeur ait été soupçonnée. Cinq ans après, tumeur au niveau du plancher de l'orbite : ablation aussi large que possible ; il s'agissait d'un mélano-sarcome. Un an plus tard, la guérison s'était maintenue. Si l'on considère la tumeur comme ayant récidivé au bout de cinq ans, la chose est digne de remarque.

Sarcome de l'orbite ; ablation ; récidive avec extension au crâne, par SNELL. — Dans ce cas, l'examen nécropsique a permis à l'auteur de constater que la tumeur s'était étendue à la cavité crânienne par la résorption de la voûte orbitaire de l'os frontal,

ayant un volume considérable à ce niveau, sans amener pour cela des symptômes cérébraux importants. Il s'agissait d'un carcinome glandulaire, dont le point de départ avait été, fort probablement, la muqueuse nasale.

Enophtalmos se changeant en exophtalmos, par la compression de la veine jugulaire, par THOMPSON. — Cette particularité chez ce malade date de l'enfance; pas de traumatisme. Atrophie optique; pas de varices veineuses. Treacher Collins, Duyse et Bribosia ont rapporté des cas analogues, ainsi que Dolgenkow, Grüning et Kempf. La pression sur les carotides n'a pas été tentée.

Corps étranger ayant séjourné quatre ans dans l'orbite; ophtalmie sympathique; énucléation; guérison, par LIENN, DEVREUX et MARSHALL. — La sclérotique était épaissie, la cornée opaque; les morceaux de verre avaient traversé l'œil de bas en haut et étaient restés entre celui-ci et l'orbite. L'œil ne renfermait aucun fragment de verre.

Microphtalmie avec hernie kystique de l'œil, par TREACHER COLLINS. — L'auteur, en 1893, a déjà décrit 3 cas de cette anomalie congénitale dont il a eu encore l'occasion de voir 3 exemples. Cette anomalie peut être unique et la hernie contenir une portion plus ou moins grande de la rétine, d'ailleurs plus ou moins atrophiée. La hernie siège, en général, à la partie inférieure et postérieure du globe de l'œil. Les autres membranes de l'œil présentent des troubles divers.

Amblyopie centrale, symptôme précoce d'une tumeur du chiasma, par NETTLESHIP. — L'auteur, revenant sur ce sujet, a vu 7 cas où l'hypothèse d'une tumeur intracranienne était plausible pour expliquer l'amblyopie centrale. Quatre de ces malades moururent, après avoir présenté des symptômes cérébraux, et chez l'un d'eux, le seul dont on put faire l'autopsie, on trouva une tumeur kystique au niveau du chiasma.

Ophthalmie sympathique, par CROSS. — L'éviscération de la sclérotique (opération de Muler) offre certains avantages pour la prothèse oculaire, mais elle entraîne quelquefois une longue suppuration. L'auteur a rapporté, il y a dix ans, plusieurs de ces opérations qu'il a pratiquées. Dans 2 cas il y eut une légère ophthalmie sympathique. Plus récemment, il a observé le même fait, ce qui l'amène à penser que l'énucléation évite plus sûrement cette complication.

Iridectomie dans le glaucome chronique; résultats; guérison, par GUNN. — Chez son malade, l'auteur a obtenu un résultat excellent. Le Dr Berry pense que chez les jeunes sujets, dans les cas de glaucome compliqué, l'iridectomie ne donne pas de bons résultats; d'ailleurs, en pareil cas, l'affection est rare.

Cataracte chez un albinos, par SANDFORD. — Pour les deux yeux, l'auteur a pratiqué l'extraction sans iridectomie, sauf pour l'œil gauche, craignant une hémorragie qui fut, en effet, ici assez abondante. Bon résultat. La cataracte chez les albinos est rare. Snell et Brockmann ont opéré des cas identiques sans aucune complication.

SOCIÉTÉ AMÉRICAINE D'OPHTALMOLOGIE

XXXIIIe SESSION, MAI 1897[1]

Analyse par le Dr JAFFARY.

Goitre exophtalmique avec panophtalmie ayant nécessité l'énucléation successive des deux yeux, par A. SPALDING. — Dans ce cas, où le traitement thyroïdien n'amena aucun résultat, il est important de noter que l'hypertrophie du corps thyroïde ayant débuté par le côté droit, c'est de ce côté que se manifestèrent les premiers troubles oculaires, tandis que l'œil gauche ne fut atteint que plus tard. Le processus débuta par de la névrite optique, s'étendit aux différentes membranes de l'œil et se termina par choroïdite suppurée avec ulcération de la cornée. L'énucléation dut être pratiquée des deux côtés, à quelques mois d'intervalle et ne fut suivie d'aucun accident.

Goitre exophtalmique consécutif à l'anesthésie par l'éther, par F. AIKEN. — La soudaineté de l'accident survenu sous l'influence de la congestion et de l'excitation causées par l'éther, aussi bien que la disparition progressive de tous les symptômes, comme cela se voit dans les paralysies dues à une hémorragie, permettent de penser qu'il s'agissait ici, très probablement, d'une hémorragie au niveau du quatrième ventricule, c'est-à-dire qu'il existait une lésion des centres, comme le voulait Brown-Séquard. White et Kimura ont pratiqué des autopsies qui confirment ce fait.

1. *Trans. of the Amer. ophth. Society*, Hartford, 1897; 244 pages.

Exophtalmos pulsatile, par H. WILDER. — Il s'agit là d'une affection très rare dont l'auteur rapporte 3 observations; dans 2, il y avait eu un traumatisme de la tête. Bien que la symptomatologie soit la même, il n'en est pas de même de la pathogénie. Rivington, Schlœfke, Sattler, qui a réuni 106 cas de cette affection publiés jusqu'en 1880, et Müller, qui y a ajouté ceux publiés de 1880 à 1890, soit 62 cas, ont bien étudié cette question. Jusqu'à cette dernière date, 24 nécropsies avaient été pratiquées; deux fois il existait un anévrisme de l'ophtalmique dans l'orbite; dans 4 cas d'origine traumatique, la carotide était rompue dans le sinus caverneux, tandis que dans 4 autres, elle était simplement dilatée; chez 6 malades, il n'existait ni anévrisme, ni lésion artérielle; enfin, dans les autres cas, il s'agissait de tumeurs vasculaires de l'orbite.

L'auteur distingue les cas spontanés, idiopathiques et les cas traumatiques; des efforts brusques de vomissements, la syphilis en sont souvent la cause.

Le pronostic est grave, et la guérison spontanée n'a été notée que 14 fois.

Le traitement variera avec la nature de la lésion : extirpation des tumeurs cancéreuses ou vasculaires, compression de la carotide primitive (sans trop de résultats), ligature de cette dernière (60 p. 100 de succès dans 87 cas avec une mortalité opératoire de 11, 5 p. 100).

Exophtalmos double avec fonte purulente des deux yeux chez un enfant, par BURNETT. — Il s'agit d'un exophtalmos consécutif à un sarcome de la dure-mère dont le point de départ se trouvait au niveau de la selle turcique. L'autopsie fit voir la véritable nature de la tumeur et les lésions osseuses.

Conjonctivite purulente des nouveau-nés, par HOWE. — En 1890, d'après l'auteur, il existait aux Etats-Unis 50,411 aveugles de tout âge, coûtant à l'Etat 625,000 livres sterling par an. Or la méthode de Crédé permet d'abaisser beaucoup le chiffre des sujets devenus aveugles par suite de l'opthalmie des nouveau-nés. Comparant le pourcentage de ces derniers avant et après l'emploi de cette méthode, il trouve que le chiffre de 9,24 p. 100 est descendu à 0,665 p. 100 et passant en revue les diverses solutions employées, il prouve, avec chiffres à l'appui, que le nitrate d'argent et le sublimé donnent les meilleurs résultats. Il demande que l'emploi de la méthode de Crédé soit rendu obligatoire par l'Etat.

Conjonctivite diphtéritique, par STANDISH. — L'auteur a traité 3 cas par les injections de sérum avec succès. Il conclut

que, dans tous les cas de conjonctivite purulente, le diagnostic repose sur l'examen bactériologique et non sur l'examen clinique, que la conjonctivite diphtéritique peut être localisée en certains points de cette membrane, que les ulcères cornéens avec destruction rapide de la cornée peuvent être dus au bacille de Klebs-Lœffler et que, dans ce cas, l'emploi du sérum fournit un excellent résultat.

Cicatrices des tissus orbitaires rendant difficile la prothèse oculaire ; nouvelle opération, par HARLAU. — La rétraction de l'enveloppe conjonctivale sous l'influence du processus de cicatrisation peut rendre fort difficile, sinon impossible, la prothèse oculaire. Les divers procédés destinés à remédier aux effets de cette rétraction cicatricielle n'ont jusqu'à présent fourni aucun bon résultat. L'auteur a imaginé de passer un fil de plomb sous les bandes cicatricielles et d'en réunir les bouts, de manière à former un véritable anneau métallique. Au bout de deux mois, le fil est enlevé et remplacé par une coquille de plomb dont les bords reposent à la même place qu'occupaient les fils; cette dernière n'est enlevée que pour permettre les lavages boriqués; quelques semaines plus tard l'œil artificiel peut être mis en place sans aucune difficulté. L'auteur a eu un excellent résultat.

Exostose de l'orbite composée d'ivoire, par F. NORRIS. — L'auteur a dû réséquer cette exostose; ces tumeurs osseuses ne semblent pas devoir se reproduire, ainsi que l'avaient déjà signalé Satter et Jackson. Un cas analogue est rapporté par Satter.

Enchondrome intra-oculaire, par É. JACKSON. — Dans ce cas, il s'agit d'un enchondrome intra-oculaire d'origine choroïdienne; déjà, en 1872, Laquer avait rapporté un cas d'ossification de la choroïde.

Angiosarcome d'origine probablement rétinienne, par JOHNSON. — Les premiers troubles de la vision, dans ce cas, ne furent suivis de l'apparition des douleurs que trois mois plus tard; leur apparition fut brusque et, au bout de deux semaines, l'énucléation dut être pratiquée.

Ablation d'un morceau de fer incrusté dans le cristallin, par THOMSON. — Le blessé avait conservé pendant deux mois un morceau de fer implanté dans le cristallin sans aucune réaction inflammatoire, ni aucune altération de la vision (?); le cristallin devint rapidement opaque et l'opération de la cataracte fut suivie d'un résultat parfait.

Localisation des corps étrangers de l'œil par les rayons de Rœntgen, par A. OLIVIER. — L'auteur insiste sur la nécessité de prendre des épreuves répétées et dans différentes positions pour arriver à une détermination exacte du corps étranger qui peut siéger dans l'œil lui-même ou à la périphérie de ce dernier. Cette méthode lui a donné un bon résultat. Thompson, avec l'aide des rayons X, a pu enlever un morceau d'acier fixé dans le globe oculaire.

Epicanthus congénital et ptosis, par SATTLER. — Il s'agit, dans ce cas, d'un médecin atteint d'épicanthus avec ptosis qui eut quatre enfants atteints de la même affection, des deux côtés. L'auteur les a traités avec succès au moyen de la méthode de Panas (avancement du tendon du releveur de la paupière supérieure). D'après Wilder, lorsqu'on se trouve en présence d'un ptosis paralytique ou congénital, la méthode de Panas est supérieure à celles de Pagenstecher et de Dransart. L'opération idéale serait celle qui permettrait à la paupière de s'ouvrir et de se fermer à volonté. L'auteur fait un repli du fascia tarso-orbitaire comprenant l'aponévrose du releveur qui lui adhère intimement et le réunit aux tissus résistants de la partie supérieure du sourcil. Dans le cas de ptosis d'origine traumatique, Olliver pratique la résection et l'avancement du releveur de la paupière.

Kératite chez un ouvrier travaillant dans un caisson à air comprimé, par HARLAU. — Les troubles que l'auteur a observés du côté de la cornée ont leur point de départ dans les centres nerveux, mais la question des nerfs trophiques demeure encore à l'étude. Berger prétend que l'expérimentation et la clinique paraissent démontrer l'existence de fibres trophiques dans le trijumeau, tandis que pour Knies, il s'agirait surtout, dans la kératite neuro paralytique, d'une perte de substance traumatique, infectée par l'intermédiaire du cul-de-sac conjonctival et il ne serait pas nécessaire de faire appel aux nerfs trophiques. Charcot ne se prononce pas. Serres, Romberg, Alison, Genkin et Hasse, trouvèrent des lésions du ganglion de Gasser dans leurs nécropsies; Schweinitz a trouvé les filets ciliaires normaux, ce qui serait en faveur d'une cause centrale, sans cependant devoir faire rejeter les altérations possibles du ganglion de Gasser. Duval et Laborde prétendent avoir démontré l'existence du noyau bulbaire dont la lésion serait suivie des mêmes phénomènes que la section de la 5e paire dans son trajet intracranien. Panas pense que la kératite neuro-paralytique a son point de départ dans une altération du ganglion de Gasser ou dans les noyaux d'origine de la 5e paire; reste à savoir si les lé-

sions sont de nature paralytique ou inflammatoire et si elles sont produites par l'intermédiaire du nerf sensitif, des vaso-moteurs ou des filets trophiques.

Opération de la cataracte, par L. RANDOLPH. — L'auteur a opéré 197 cataractes, tantôt avec ou sans iridectomie. Les instruments sont stérilisés à l'eau bouillante, excepté le couteau qui est plongé dans l'alcool absolu, pendant vingt minutes.

Rétinite proliférante, par E. Weeks. — L'auteur a observé 2 cas dont il a pu pratiquer l'examen; il résume les travaux parus sur la question. Il s'agit d'un processus s'étendant de la rétine jusque dans le vitré; les membranes sont produites sous l'influence d'une cause qui nous échappe (rétinite proliférante idiopathique) ou sous celle de la syphilis ou du traumatisme; elles sont précédées de la formation d'un exsudat fibrineux ou hémorragique, et deviennent vasculaires dans bon nombre de cas. L'âge des malades semble être sans importance.

Amblyopie toxique, par SCHWEINITZ. — L'auteur a pu pratiquer l'examen nécropsique, le malade étant mort de pneumonie, et, comme Nuel, il pense que le scotome central d'origine toxique n'est pas dû tout d'abord à une névrite des fibres maculaires, mais à une altération de ces dernières entraînant la dégénérescence de leurs cellules, et que les altérations du nerf optique sont secondaires à celles de la macula.

Atrophie optique consécutive à des excès sexuels, par SPALDING. — Quatre jeunes gens de 16 ans, à la suite d'excès sexuels, se présentèrent à l'auteur, atteints d'atrophie double des nerfs optiques avec cécité presque complète; tous les quatre finirent bientôt misérablement.

BIBLIOGRAPHIE ET REVUE DES JOURNAUX

Quand et comment faut-il employer l'atropine en oculistique? par TERRIEN (*Journal des Praticiens*, n° 39, p. 611, 1897). — L'atropine, on le sait, dilate la pupille. Or, la pupille étant dilatée, l'iris est réduit au minimum, les vaisseaux iriens sont contractés; il s'ensuit que l'atropine joue un rôle considérable dans le traitement des affections de l'iris.

Non seulement elle fait contracter les vaisseaux de cette mem-

brane, mais encore elle permet de rompre les adhérences (synéchies) que celle-ci contracte avec la cristalloïde antérieure et qui font obstacle à son bon fonctionnement; enfin, en même temps qu'elle amène la dilatation pupillaire et diminue l'éréthisme vasculaire, elle calme les douleurs intolérables qui se produisent habituellement.

L'atropine est, en somme, le véritable médicament spécifique des affections de l'iris; elle sera donc employée systématiquement dans toutes les iritis : simple, syphilitique, tuberculeuse, rhumatismale, blennorragique.

On doit également l'utiliser, comme moyen prophylactique, dans toutes les affections susceptibles de se compliquer d'iritis : kératite interstitielle, vasculaire, infiltrations de la cornée, érosions, abcès et ulcères de la cornée.

Elle est surtout indiquée dans les ulcères de la cornée situés près du limbe scléro-cornéen.

L'atropine est contre-indiquée toutes les fois qu'on ne pourra sans danger déterminer une élévation de tension de l'œil. Elle sera absolument proscrite dans tous les cas de glaucome. En cas de doute sur la nature de l'affection oculaire, et en l'absence de renseignements donnés par l'ophtalmoscope, on se rappellera que la pupille est habituellement dilatée dans le glaucome, tandis qu'elle est contractée dans l'iritis. En cas de doute, le mieux sera de s'abstenir ou de recourir, au besoin, à l'emploi de la cocaïne, qui, tout en dilatant la pupille, n'aura pas l'inconvénient de pouvoir déterminer, par une tension exagérée, une poussée suraiguë du glaucome.

De même lorsque, par suite de l'âge du sujet, la sclérotique est devenue très rigide, l'usage des mydriatiques, en pareil cas, peut provoquer des complications glaucomateuses; on devra donc s'abstenir de l'emploi de l'atropine, surtout si l'on a affaire à un œil hypermétrope, ces yeux y étant particulièrement exposés.

L'atropine est encore contre-indiquée dans le cas d'ulcère profond de la cornée, surtout si l'ulcère siège au centre de cette membrane. On aura recours alors aux myotiques, qui diminueront la tension oculaire et pourront empêcher une perforation de se produire.

L'atropine s'emploie en collyre. Suivant le cas on prescrira par jour deux, quatre ou six instillations de :

Sulfate neutre d'atropine.....	**5 centigr.**
Eau distillée bouillie.....	**10 grammes.**

Il peut être utile d'associer la cocaïne à l'atropine (25 centigrammes de cocaïne).

L'holocaïne en ophtalmologie, par J. CHEVALIER (*Bulletin gén. de thérapeutique*, 20e livraison, p. 609, 1897). — Dans toutes les opérations où l'holocaïne a été employée pour l'anesthésie par M. Chevalier, cette substance a été employée en instillation (solution à 2 p. 100), sauf pour l'ectropion et les chalazions, où l'on injecta 1 centimètre cube de solution à 1 p. 100. On instillait dans les culs-de-sac conjonctivaux quatre à cinq gouttes de solution; puis, environ une minute avant l'opération, de nouveau trois à quatre gouttes. Pour les opérations sur les paupières, l'holocaïne a été employée en injections sous-cutanées à des doses d'un demi à 1 centimètre cube au maximum. Jamais M. Chevalier n'a observé d'accidents.

La toxicité de l'holocaïne est un peu supérieure à celle de la cocaïne, mais étant donné qu'avec une dose moitié moindre, l'effet produit est le même, il résulte de son emploi une sécurité beaucoup plus grande pour l'opérateur.

L'action anesthésique paraît s'exercer avec plus de rapidité que celle de la cocaïne. Au bout d'une demi-minute elle est déjà fort avancée : au bout d'une minute et demie on peut la considérer comme complète. Sa durée varie de cinq à quinze minutes.

Un des grands avantages de l'holocaïne réside en ce qu'elle ne ternit pas la cornée, ne donne pas, comme la cocaïne et les cucaïnes, un dessèchement, un ratatinement des cellules superficielles qui s'exfolient et forment des éraflures.

G. LYON.

De l'holocaïne (*Wratsch*, n° 37, 1897). — NATANSON a employé l'holocaïne dans un certain nombre de cas de petite chirurgie oculaire et s'en est fort bien trouvé. Les avantages de l'holocaïne (que l'auteur employait en solution à 1 p. 100) sont les suivants. Tout d'abord l'anesthésie de l'œil et particulièrement de la cornée est plus rapide : elle se produit en l'espace d'une demie à une minute, de sorte que l'holocaïne est tout indiquée dans l'extraction des corps étrangers. En outre, l'holocaïne ne dilate pas la pupille, ne provoque pas la paralysie de l'accommodation et ne détermine ni obscurcissement ni desquammation de l'épithélium corné. Enfin, l'holocaïne agit dans les cas d'intense inflammation de l'œil où la cocaïne reste presque sans effet. Il en résulte que l'holocaïne est très indiquée dans l'examen anesthésique d'un œil enflammé, lorsqu'il existe de la photophobie ou de la contracture convulsive des paupières.

Traitement du trachome (Congrès de Moscou, 1897). — Les moyens thérapeutiques employés dans le trachome doivent satis-

faire aux desiderata suivants : ils doivent désinfecter et détruire les éléments lymphoïdes en laissant les tissus sains intacts : ils doivent, en outre, provoquer la dilatation des vaisseaux sanguins. Ni le sulfate de cuivre, ni le sublimé, ni le traitement chirurgical ne satisfont, d'après Nesnumoff, aux desiderata sus-indiqués. En ce qui concerne le traitement chirurgical, l'expression de chaque bulle peut seule être un adjuvant au traitement pharmaceutique. Au contraire, l'iode remplit toutes ces conditions. Il est employé de la façon suivante : on trempe un bâton de verre pointu dans un flacon contenant une solution d'iode dans de l'éther. L'éther s'évapore rapidement à l'air, et le bâton est plongé dans chaque sac séparément; on procède ainsi dans des cas aigus. Lorsqu'on se trouve en présence d'un trachome diffus, on a recours à des badigeonnages avec des solutions d'iode dans de la vaseline à 1-3 p. 100. L'iode contribue également à la disparition rapide du pannus. La préparation iodée doit être sans aucun mélange.

B. Taft.

Traitement chirurgical du glaucome, par le Dr Chibret (*Annales d'oculistique*, septembre 1897). — Le glaucome est plutôt un syndrome qu'une maladie et l'on est encore mal fixé sur son étiologie et sur son anatomie pathologique, si bien qu'on en est souvent réduit à ne combattre que l'hypertension de l'œil. Les différentes interventions pratiquées dans ce but (ponction cornéenne, iridectomie, sclérotomie antérieure ou postérieure), présentent un inconvénient commun : celui de faire passer brusquement la pression hypertonique de l'œil à une pression hypotonique plus ou moins complète et de provoquer ainsi des accidents, tels que luxation du cristallin, hémorragies de la rétine ou de la choroïde. L'auteur a cherché une solution chirurgicale, produisant une détente lente de la pression intra-oculaire (en vingt-quatre ou quarante-huit heures), débridant l'angle irien et produisant des cicatrices à filtration avec communications entre les chambres et le vitré, le vitré et les espaces sous-conjonctivaux, communications qui exercent une action déplétive durable sur la pression intra-oculaire.

Il pratique, pour réaliser ces différentes indications, une ponction scléro-cyclo-irienne avec un couteau courbe sur le plat et à deux tranchants. Il se produit alors, par suite de la ponction de l'iris, une traction et un débridement vers l'angle irien, et si cette traction est accentuée, un détachement de l'insertion irienne. Cette ponction scléro-cyclo-irienne est répétée dans différents méridiens, de façon à faire cinq à six ponctions.

Ce sera à l'expérience de décider si ce moyen, employé dans

21 cas par l'auteur, est appelé à supplanter l'iridectomie et dans quelle mesure, s'il est destiné à s'y ajouter quand elle est devenue insuffisante, ou à la précéder quand elle peut offrir du danger.

L'extraction du cristallin transparent contre la myopie forte, par le Dr Rommer (*Revue médicale de l'Est*, 15 août 1897). — L'auteur conclut que l'extraction du cristallin transparent dans les cas de myopie forte est une excellente opération au point de vue optique et fonctionnel. Les indications viennent du degré de la myopie (15 dioptries en moyenne chez l'adulte et au delà), de la marche progressive de la maladie et de l'âge du myope (enfance avec 8 ou 10 dioptries).

Les résultats se traduisent par l'amélioration de l'acuité, la faculté de travailler de près à 25 centimètres, et la suppression de l'accommodation, d'où prophylaxie des décollements rétiniens myopiques.

Le procédé opératoire sera l'extraction à lambeau chez l'adulte et l'aspiration chez l'enfant, dans les deux cas, après maturation artificielle du cristallin.

Guérison d'un cas de tic douloureux de la face par le traitement des voies lacrymales, par le Dr P. Bettremieux (*Archives d'ophtalmologie*, septembre 1897). — L'auteur signale le rapport existant entre un tic douloureux de la face et un état pathologique des voies lacrymales. Dans le cas qu'il cite, le traitement des voies lacrymales a fait disparaître les accès douloureux. Le fait n'a rien de surprenant, attendu que la muqueuse lacrymo-nasale reçoit ses filets nerveux du trijumeau et que dès lors toute modification morbide des voies lacrymales peut retentir dans tout le territoire d'innervation du trijumeau. Dans l'observation de M. Bettremieux, les crampes douloureuses remontaient à six ans et avaient résisté aux traitements habituels, et comme il y avait des dents mauvaises à la mâchoire supérieure, on procéda à l'ablation du bord alvéolaire, dans le but de libérer les extrémités nerveuses comprimées, ce qui amena une détente pendant neuf mois, suivie de rechute. C'est alors que le malade consulta un oculiste pour du larmoiement. Le cathétérisme fut pratiqué et l'amélioration survint rapidement ; puis la guérison, qui s'est maintenue jusqu'ici.

Opération du ptosis complet, par le Dr Darier (*Annales d'oculistique*, août 1897). — L'opération du ptosis n'est pas la même dans tous les cas. Mais lorsque le ptosis est complet, absolu, le moyen chirurgical qui a donné les meilleurs résultats

est celui qui a amené la suppléance du releveur de la paupière par le muscle frontal, en reliant ce dernier avec le bord palpébral par une sorte de tendon artificiel (traînées cicatricielles dans les procédés de Dransart et de Pagenstecher ; lambeau cutané insinué jusqu'au niveau du muscle frontal dans celui de Panas).

L'auteur a eu l'idée de relier le bord palpébral au muscle frontal par un tissu dont les propriétés physiologiques ressemblent plus à l'organe qu'il doit remplacer que des tractus cicatriciels ou des lambeaux cutanés. Pour cela il a cherché à utiliser les faisceaux musculaires du muscle orbiculaire antagoniste du releveur, en les réséquant, pour remplacer les fils ou les lambeaux cutanés, qui dans les autres procédés servaient à relier les paupières au muscle frontal. Le résultat obtenu par cette modification a été parfait dans un cas, l'auteur n'ayant encore pu en faire l'essai qu'une seule fois.

NOUVELLES

SOCIÉTÉ FRANÇAISE D'OPHTALMOLOGIE

Congrès de 1898, 16e année.

La prochaine réunion de la Société française d'Ophtalmologie aura lieu cette année le lundi 2 mai, à 8 h. 1/2 précises du matin, à l'Hôtel des Sociétés savantes, en face de l'École de médecine.

Les auteurs sont priés d'envoyer, *avant le* 15 *mars au plus tard*, le titre de leur communication.

Rapport de cette année :

Des hémorragies intra-oculaires chez les adolescents.

M. Abadie, de Paris, rapporteur.

Le Gérant : Félix Alcan.

5398. — L.-Impr. réunies, B, rue Mignon, 3. — Motteroz, directeur.

DES PREMIÈRES MODIFICATIONS DES NERFS

DANS LES PLAIES SIMPLES DE LA CORNÉE[1]

PAR

M. L. RANVIER

Les modifications qui se produisent dans les nerfs de la cornée, à la suite de sections superficielles de cette membrane, paraîtront bien extraordinaires, et cependant elles sont sous la dépendance d'une loi générale que je crois avoir établie depuis longtemps : *Les nerfs sont soumis à une croissance continue.* En effet, les fibres nerveuses terminales simples ou arborisées émettent des bourgeons qui, en se développant, tendent à augmenter l'extension et la complication des terminaisons nerveuses.

Chez tous les vertébrés, la cornée possède un appareil nerveux très riche et très compliqué, dont le but paraît être d'assurer la protection de l'œil par son extrême sensibilité. Je vais en rappeler la disposition générale chez le lapin seulement, parce que les expériences que je vais rapporter ont été faites chez cet animal. Les nerfs, qui proviennent de la cinquième paire, entrent dans la cornée au niveau de son bord. Ils sont très nombreux, se dirigent vers le centre de la membrane, se divisent, se subdivisent et se résolvent en un vaste plexus, *plexus fondamental.* Du plexus fondamental partent les rameaux perforants qui, après avoir traversé la membrane de Bowmann, s'infléchissent brusquement pour former, au-dessous de l'épithélium antérieur, le plexus *sous-épithélial.* Le dernier plexus est formé de fibrilles nerveuses grêles et longues, anastomosées les unes avec les autres par quelques branches obliques.

Les fibrilles nerveuses *intra-épithéliales* proprement dites se dégagent du plexus sous-épithélial, ont un trajet ascen-

1. Communication faite à l'Académie des sciences.

dant, généralement sinueux, et se terminent par des boutons à une hauteur variable. Tout cela est parfaitement connu et solidement établi; si je l'ai rappelé, c'est uniquement dans le but de faire mieux saisir les résultats des nouvelles expériences que j'ai faites et que je vais exposer maintenant.

De la disposition générale de l'appareil nerveux de la cornée du lapin il résulte qu'une section pratiquée perpendiculairement à la surface de cette membrane divisera les fibrilles nerveuses intra-épithéliales, le plexus sous-épithélial et, si elle est assez profonde, le plexus fondamental.

En outre, le trajet des nerfs, malgré leur intrication plexiforme, allant régulièrement de la périphérie au centre, ainsi que je l'ai établi, il s'ensuit qu'une section faite perpendiculairement à la direction d'un rayon cornéen abolira la sensibilité dans une région limitée par l'incision et les deux rayons qui partent de ses extrémités.

Pour que l'insensibilité soit complète, il faut que l'incision comprenne au moins le tiers de l'épaisseur de la cornée. Immédiatement après une incision de ce genre, la sensibilité est conservée sur sa lèvre marginale, tandis qu'elle est abolie sur sa lèvre centrale. Il en est de même les jours suivants. Mes expériences ne sont pas allées au delà du troisième. La cornée incisée a été soumise à l'action de l'or. (Pour la méthode employée et pour la technique des incisions, voir mes *Leçons sur la cornée.*) Des coupes y ont été faites au rasoir perpendiculairement à la direction de l'incision. Elles comprennent donc la lèvre centrale et la lèvre marginale de la petite plaie.

Vingt-quatre heures après l'opération, toute la surface de la solution de continuité est déjà recouverte de cellules épithéliales provenant du glissement et de l'éboulement de l'épithélium circonvoisin.

L'épithélium de la lèvre marginale contient des fibrilles nerveuses. Il n'y en a pas dans celui de la lèvre centrale. Les fibrilles nerveuses ont été entraînées dans la plaie par les cellules épithéliales qui s'y sont éboulées; cela se comprend. Mais le même phénomène a dû se produire sur la lèvre cen-

trale aussi bien que sur la lèvre marginale, puisque, nous le savons, elle se recouvre de cellules épithéliales par un mécanisme identique. Évidemment des fibres nerveuses ont été entraînées par l'éboulement sur l'une et sur l'autre des lèvres de la plaie. Seulement, sur la lèvre centrale, ces fibres ayant été séparées, par la section, de leurs cellules nerveuses d'origine, ont été mangées par les cellules épithéliales qui les avoisinent, comme sont mangés les cylindres-axes des fibres nerveuses du segment périphérique d'un nerf sectionné par les cellules des segments interannulaires. Ce sont là deux phénomènes de même ordre. Il faut remarquer pourtant que les cellules épithéliales d'une plaie de la cornée doivent avoir une activité nutritive bien grande pour dévorer ainsi des fibrilles nerveuses dans un si court laps de temps. Du reste, cette activité se traduit par d'autres faits sur lesquels j'aurai l'occasion de revenir par la suite.

Tandis que les fibrilles nerveuses disparaissent dans la lèvre centrale de la plaie, celles de la lèvre marginale, qui sont restées en rapport avec leur centre d'origine, présentent au contraire des signes de suractivité formatrice. Souvent elles sont plus épaisses que les fibrilles intra-épithéliales ordinaires; souvent aussi elles présentent des bourgeons terminaux volumineux, indice de leur croissance. Leur longueur dépasse de beaucoup, parfois du double, celle des fibrilles intra-épithéliales normales.

Ces phénomènes d'activité et de croissance sont encore plus marqués deux jours après la section de la cornée. A ce moment, les fibres nerveuses ont bourgeonné, se sont accrues; elles peuvent atteindre 0 millim. 35 et étendre leurs ramifications dans tout le revêtement épithélial de la lèvre marginale de la petite plaie, tandis que sa lèvre centrale se montre toujours dépourvue de fibrilles nerveuses.

Si ces branches ou plutôt des travées du plexus fondamental ont été sectionnées, on les voit donner naissance, au milieu de la lèvre marginale, à un ou plusieurs bourgeons qui pénètrent au sein de la masse épithéliale qui la recouvre et y forment une arborisation terminale, plus ou moins étendue,

et qui vient compliquer l'ensemble de la terminaison nerveuse intra-épithéliale.

Par conséquent, les nerfs qui occupent l'épithélium de la plaie proviennent du glissement et de l'entraînement des fibres nerveuses épithéliales et sous-épithéliales et, en outre, du bourgeonnement et de la végétation des fibres du plexus fondamental,

La cornée, trois jours après la section, montre encore les différents phénomènes nerveux que je viens de décrire dans les plaies de deux jours, seulement ils y sont plus marqués. En général, les nouvelles fibres sont plus épaisses et leurs bourgeons terminaux plus volumineux; elles ont un trajet plus compliqué et plus long. J'en ai vu qui, après avoir parcouru au-dessous de l'épithélium toute la lèvre marginale de la plaie, ont pris ensuite une direction ascendante, et, cheminant en droite ligne, soit dans sa lèvre marginale, soit dans sa lèvre centrale, ont gagné la surface de l'épithélium antérieur où elles se terminent par des boutons.

En résumé, les fibres nerveuses de la cornée, qui ont été divisées par section et qui se trouvent encore en rapport de continuité avec leurs cellules d'origine, végètent avec une rapidité et une activité que rien ne pouvait faire prévoir. Cette végétation est cependant en rapport avec cette loi générale que je formulais au début de cette note, à savoir que les nerfs sont soumis à une croissance continue.

Qu'il me soit permis, en terminant, de faire remarquer que les faits que je viens d'exposer conduisent à l'explication d'un phénomène très remarquable, dont les histologistes s'occupent depuis quelques années, la *chromatolyse* des cellules nerveuses (Nissi, Marinesco, etc.). Ils ont constaté qu'à la suite de la section d'un nerf, les cellules d'origine perdent leur chromatine, et ils ont pensé qu'il se produit alors une sorte de dégénérescence centrale.

Dernièrement, M. Pugnat a constaté que la fatigue résultant de l'excitation électrique peut déterminer la chromatolyse des cellules nerveuses. On conçoit aisément que le travail qui se fait dans le segment central d'un nerf sectionné

puisse déterminer dans les cylindres-axes une activité nutritive, dont les matériaux seraient empruntés à la cellule d'origine. Il y aurait ainsi de l'analogie entre la chromatolyse de la cellule nerveuse et la disparition de la chromatine, que j'ai constatée dans les cellules lymphatiques, lorsquelles viennent concourir activement à la nutrition des éléments qui les avoisinent.

L. RANVIER.

CONTAGION ET THÉRAPIE DU TRACHOME

PAR

Le Dr V. LUSIC MATKOVIC

CHIRURGIEN OCULISTE A ZAGREB (CROATIE)

Il y a quatre ans, appelé par le gouvernement de la Croatie et Slavonie pour donner mon avis dans la grave question de la conjonctivite granuleuse, qui infecte tout le royaume et principalement les régions basses, surtout la contrée située entre le Danube et la Save, après avoir visité 64 districts du royaume, j'ai fait le rapport dont je ne veux citer que les chiffres :

Dans l'année 1894, j'ai constaté 9,166 cas de trachome, dont à peu près 1,500 cas compliqués par des affections cornéennes, destinés pour le traitement à l'hôpital. Les résultats de mon enquête furent :

a) L'institution des ambulances dans tous les districts infectés, pendant la durée de trois mois au printemps, et trois mois en automne.

b) La fondation d'un hôpital pour les granuleux ayant des complications, dont l'État paye les frais de traitements.

c) L'introduction d'une loi sanitaire concernant l'infection du trachome, complétant et modifiant les dispositions spéciales, destinées à combattre sur toute la ligne l'endémie

granuleuse, non seulement au point de vue thérapeutique, mais encore au point de vue prophylactique et hygiénique. L'état actuel de l'épidémie dans le royaume est peu satisfaisant, il monte au chiffre considérable de 15,267 cas de trachome, tous enregistrés dans le *Livre des granuleux*, car chaque district est tenu d'avoir son livre-registre, en vigueur depuis la loi nouvelle. De tous ces cas jusqu'à présent figurent 4,645 de guéris.

A l'hôpital, avec des complications, 1,082 malades furent soignés, dont 839 guéris, 182 améliorés, 19 incurables et 42 échappés à l'observation. C'est précisément sur ce vaste matériel que j'ai entrepris une série de recherches, premièrement au point de vue histologique et bactériologique, pour attaquer ensuite le grand problème de la contagion.

Après avoir examiné un grand nombre de pièces microscopiques de la muqueuse, du cul-de-sac, du tarse, de la masse dégénérée des follicules, de bourgeons charnus, je me suis bien convaincu que les controverses histologiques, qui règnent encore dans la pathologie du trachome, sont, dans la majorité des cas, explicables par la multiplicité des variations dans les tissus, selon les divers stades de la maladie.

La fortune de retrouver *dans le tissu* le microbe pathogène du trachome ne m'a pas souri, bien que j'aie aussi retrouvé très souvent dans les coupes microscopiques les prétendus coccidiens de Burchhart (Trachom-Korper).

Néanmoins ces recherches histologiques m'ont donné la conviction que l'entité morbide du trachome, histologiquement, est tout à fait caractéristique, bien limitée et *absolument différente de l'entité morbide de la conjonctivite folliculaire.*

L'insuccès dans les recherches histologiques, en ce qui concerne la contagion, a fait redoubler mes efforts à la poursuite de l'*agens morbi* dans la sécrétion, en étudiant au point de vue bactériologique la secrétion conjonctivale chez les granuleux, puisque sans doute c'est avec elle que se fait la transmission du virus.

Tout d'abord la solution de ce problème nécessitait une série d'investigations bactériologiques, que j'ai pratiquées au laboratoire du professeur Heing, guidé par les travaux de Horner, Léber, Michel, Uhthoff, Kockerski, Staderini, Gifford, Widmark, Weeks, Sattler, Bach, Axenfeld, Lachowicz, Noiszewski, Morax, Gelpke.

Je me borne seulement à avouer que dans ce travail compliqué mes recherches n'ont abouti à aucun résultat positif, bien que j'eusse cru très souvent être en présence du microbe spécifique du trachome.

Je me crois autorisé à affirmer, pour ma part, que non seulement les nombreuses variétés microbiennes, qui pullulent dans le sac conjonctival chez les granuleux, mais aussi la grande difficulté de pouvoir isoler chaque espèce, d'en faire des cultures pures, de trouver pour chacun le terrain favorable à leur évolution, constituent une barrière difficile à surmonter aussi longtemps que nous n'aurons pas des connaissances plus complètes sur la nature, sur la spécificité, sur la virulence de ces diverses espèces de microbes vivant, soit à l'état normal, soit dans des conditions pathologiques, dans le sac conjonctival. Je n'insisterai pas ici pour rappeler qu'à l'état normal, nous trouvons des coques et des bacilles, qui sont très réfractaires aux cultures habituelles et qu'il faut leur donner un terrain tout à fait semblable et d'une alcalinité presque égale au liquide lacrymal.

Je ne m'arrêterai pas à signaler que la détermination bactériologique de la sécrétion chez les granuleux est si inconstante et d'une telle diversité, que nul point d'appui ne nous est offert pour établir la diagnose; mais, au contraire, nous sommes forcés encore aujourd'hui à nous régler sur des données cliniques.

C'était alors que je me suis décidé à ouvrir une nouvelle route à mes investigations, c'est-à-dire, à faire des analyses chimiques qualitatives et quantitatives de la sécrétion lacrymale normale et de la même sécrétion chez les granuleux.

C'est là un terrain non encore exploité qui, peut-être, va être fécond, et qui pourrait nous donner un diagnostic différentiel

bien tranché, une conception claire et une connaissance plus approfondie de l'étiologie du trachome.

Mes expériences, que je publierai *in extenso* — après avoir complété les analyses chimiques des diverses maladies infectieuses de la conjonctive, pour en tirer des conclusions relativement à la différence de la diagnose, — ont été faites au laboratoire de chimie du professeur Bosnjakovic. Toujours on a eu le soin de procéder avec les plus minutieuses recherches sur la composition chimique de la sécrétion, non seulement à l'état liquide, mais aussi à l'état sec (avec les dessiccatoires de chlorure de calcium).

En me bornant seulement à la première partie de mes recherches, c'est-à-dire à *l'analyse chimique qualitative et quantitative de la sécrétion lacrymale* NORMALE, je puis affirmer avec la précision mathématique que la composition chimique n'est pas la même chez les divers individus, mais que davantage, chez un même sujet, elle change selon des conditions de milieu. D'autre part, l'activité de la sécrétion varie avec les individus aussi bien à l'état pathologique que physiologique.

Mes observations, je les résume en quelques mots :

Sécrétion normale.

1° La composition chimique des larmes à l'état normal est dans les proportions suivantes — *in media*.

Eau	98.70	jusqu'à	99.02	
Chlorure de sodium	0.14	—	0.16	Ces chiffres ont été obtenus par l'analyse à l'état sec.
Phosphate de soude	0.24	—	0.40	
Phosphate de chaux	0.10	—	0.16	
Mucus et graisse	0.16	—	0.22	
Détritus épithélial	0.10	—	0.20	
Albumine	0.24	—	0.32	

La réaction à l'état normal est toujours légèrement alcaline; la saveur est plus salée que tous les autres liquides du corps. Harnack a trouvé que le plasma du sang possède 8,5 p. 100 de sel, tandis que le liquide lacrymal en a 14 p. 100. Le grand facteur, c'est l'alcalinité des larmes parce qu'elle est, pour ainsi dire, la mesure de la quantité des extraits secs organiques et inorganiques.

2° Cette composition chimique peut-être modifiée en général par deux conditions principales: *par des causes endogènes* (organiques), *par des causes ectogènes* (milieu). Cette modification que l'analyse chimique nous donne dans ses plus minutieux détails, trouve son expression dans les changements de l'alcalinité, que nous pouvons bien facilement déterminer avec le titrage habituel de l'alcalimétrie.

3° Les changements de l'alcalinité sont très prononcés; ils varient pour 100 gr. de liquide lacrymal du maximum de 238 milligr. de kalium hydroxyde jusqu'au minimum de 82 milligr.

Le maximum d'alcalinité, je l'ai retrouvé chez les tziganes, les marins et chez les gens robustes, vivant dans des conditions hygiéniques favorables. Le minimum se rencontre chez les scrofuleux et les débilités, car chez eux, aussi, le plasma sanguin est d'une alcalinité inférieure à la normale. Les individus, dont le larmoiement est plus abondant, soit à cause d'agents externes comme la poussière, la fumée, offrent aussi une diminution considérable de l'alcalinité.

4° Les extraits à sec, obtenus par la dessiccation prolongée de la sécrétion lacrymale, présentent aussi, à l'état normal, des différences bien marquées, à tel point que les derniers produits sont représentés, pour 100 grammes de liquide, par 1.20 p. 100 jusqu'à 2.10 p. 100. Les éléments organiques sont dans la proportion de 0.70-1.30; et les inorganiques de 0.50-0.80.

D'après ces résultats, obtenus avec la plus scrupuleuse méthode analytique, on peut affirmer qu'à l'état normal la composition chimique des larmes subit des changements dont il faut tenir compte.

Ces changements sont toujours accompagnés de modifications de l'alcalinité, et ils sont dus aux causes endogènes ou ectogènes, c'est-à-dire aux causes de l'état constitutionnel, ou bien aux causes climatologiques, ou aux conditions de milieu.

Ces données de nature expérimentale établies, je vais aborder la grande question de la contagion du trachome.

L'idée générale de contagion pour le trachome vrai ne fait plus de doute aujourd'hui pour personne, mais la grande lutte qui se développe, c'est sur *la nature de la contagion*, et encore plus sur *la prédisposition ou l'immunité*.

En ce qui regarde la nature de la contagion, on peut seulement émettre de vagues suppositions et se borner à admettre ou un microbe spécifique, ou une association de microbes, ou bien un virus sous la forme de ptomaïnes ou de toxines.

Par conséquent, en parlant de la contagion, la seconde partie seulement reste ouverte, la question sur la prédisposition ou l'immunité qui, après tout, est un facteur intimement lié à l'idée de la contagion et qui a suscité bien des discussions sur les influences de la race, de l'altitude, de la constitution individuelle, etc., etc.

Or, d'après mes recherches expérimentales, *la prédisposition, c'est la diminution de l'alcalinité de la sécrétion lacrymale*.

En effet, la preuve irréfutable m'a été donnée par le trachome monoculaire, dont mes observations se montent à 22 cas; cette espèce ne diffère pas du trachome qui atteint les deux yeux; il a les mêmes caractères, produit aussi des complications très graves et reste toujours fixé sur un œil.

L'immunité dont jouit l'œil resté sain était donc, pour mes expériences, le problème à résoudre.

L'analyse chimique qualitative et quantitative de la sécrétion lacrymale de l'œil sain m'a donné des résultats rigoureusement exacts et tout à fait satisfaisants, par rapport à l'alcalinité, dont la publication suivra.

Comment expliquer ces faits, que nous donne l'analyse chimique, sans déroger aux principes de la bactériologie moderne?

Ahlström affirme que les larmes n'ont pas le pouvoir bactéricide, qu'elles sont un terrain indifférent pour les microbes. Bach et Bernheim, appuyés sur leurs expériences, soutiennent que les larmes sont éminemment bactéricides et

que cette faculté bactéricide est intimement liée à la réaction chimique des larmes.

Tous les deux ont raison, selon mes recherches, si l'alcalinité est réduite au minimum, tellement que la réaction est amphotère ou neutre, alors que le pouvoir bactéricide est éclatant, mais pas pour toutes les espèces; d'autant qu'avec l'alcalinité normale des larmes, les microbes ne cessent pas de pulluler dans le sac conjonctival.

Il est bien connu de nous tous qu'une quantité de coques et de bacilles, qui, à l'état normal, vivent dans le sac conjonctival, si, soit pour causes endogènes ou ectogènes, la sécrétion conjonctivale vient à être modifiée, en diminuant l'alcalinité, ces microbes, qui sont liés à un terrain alcalin pour se propager, sont destinés à succomber. Ces microbes, en se décomposant, donnent des produits d'excrétion dangereuse et irritante, non seulement pour la muqueuse, mais aussi pour le substratum sub-muqueux, à cause de l'absorption de ces toxines et ptomaïnes dans les tissus sous-jacents.

C'est dans ces conditions que l'irritation de la conjonctive se rend manifeste et que le terrain est tout à fait préparé à recevoir le virus du trachome, sous quelque forme que ce soit.

Ce dernier fait est seulement une supposition, car à l'appui de cette assertion mes expériences ont été empêchées par la simple raison de n'avoir pas voulu faire des inoculations directes sur l'homme; d'autre part les inoculations sur les animaux, en pareil cas, ne pourraient donner des résultats rigoureusement exacts.

A mon avis, peut-être qu'en résolvant ce problème de l'immunité et de la prédisposition, en nous appuyant sur la base des analyses chimiques, on parviendra à frayer une nouvelle route aux recherches bactériologiques de l'*agens morbi* du trachome, en modifiant le procédé, jusqu'à présent adopté, du terrain de cultures.

Une étude détaillée d'analyse chimique de la sécrétion lacrymale chez les diverses races pourra nous éclaircir la

valeur des assertions, s'il y a des races qui jouissent d'une immunité presque complète; mes expériences m'autorisent à croire à une *immunité relative* des tziganes, comme à une prédisposition particulière des races slaves (croate, serbe, tchèque, polonaise) et des races ugro-finnoises.

Aussi l'immunité des altitudes peut trouver son explication dans des facteurs *de causes endogènes*, comme nous trouvons que la tuberculose sévit généralement bien moins dans les montagnes.

Qu'il faille chercher la prédisposition dans la diathèse se comprend de soi-même, parce qu'une diminution de l'alcalinité du sang et de la lymphe amène une diminution de l'alcalinité de la sécrétion lacrymale (facteur endogène), et par conséquent une réceptivité plus prononcée pour le virus granuleux.

Je conclus : *la contagion du trachome, dont le virus est encore inconnu* (soit-il de nature microbienne ou ptomaïnique), *dépend en partie de la composition chimique de la sécrétion lacrymale telle que le terrain de culture est apte ou impropre au développement du virus.*

En ce qui concerne la thérapie, je tâcherai d'être bref, me bornant à des principes généraux :

a) Surtout individualiser chaque cas, en adoptant la thérapie symptomatique.

b) Dans le traitement, procéder toujours avec le principe « ne nocere », n'oubliant pas de nous prévaloir de divers médicaments, selon les étapes dans lesquelles se trouve le cas concret.

c) Le traitement mécanique du tissu adénoïde altéré est un facteur très considérable pour la guérison radicale.

d) Si le tarse est envahi par l'infiltration, une thérapie tarsale, en forme de ponctions et de scarifications, est absolument indiquée.

e) Dans les cas compliqués, avant tout, faire disparaître les complications par des procédés opératoires.

La prophylaxie peut être définie en peu de mots :

Hygiène locale et hygiène générale.

Eviter la contagion surtout. D'autre part, tâcher d'augmenter *l'immunité naturelle* et combattre, par tous les moyens hygiéniques et médicamenteux, *la prédisposition congénitale ou acquise.*

C'est basé sur ces deux derniers principes que j'allie mes expériences de laboratoire avec mes efforts hygiéniques et thérapeutiques contre cette redoutable maladie, qui pourra seulement disparaître avec les progrès d'hygiène publique.

Dr MATKOVIC.

LA VISION DROITE

PAR

EDMOND GOBLOT

(*Suite et fin*[1]).

III

Expérience de M. Stratton. — Dans la théorie de la projection, comme dans celle des mouvements de l'œil, le renversement des images rétiniennes est nécessaire à la vision droite. Il suffit donc, pour condamner définitivement ces deux théories, de prouver que la vision droite est possible sans renversement des images rétiniennes. C'est ce qui résulte d'une expérience communiquée au Congrès de Munich en août 1896 par M. George Stratton.

Le sujet en expérience (M. Stratton lui-même) s'astreignit à porter constamment devant les yeux un système de lentilles disposées de manière à donner des images renversées, sans laisser pénétrer d'autres rayons que ceux qui passaient par ces lentilles. L'image rétinienne se trouvait ainsi redressée. La difficulté d'obtenir la superposition des deux images optiques fit renoncer à expérimenter sur la vision binoculaire. En conséquence, les verres de l'œil gauche furent couverts de papier noir. L'appareil fut porté sans interruption (excepté

1. Voir le numéro de janvier.

la nuit et une fois les yeux clos), depuis trois heures de l'après-midi du premier jour jusqu'à midi du troisième jour. L'expérience dura en tout — soustraction faite des heures de repos — environ vingt et une heures et demie. L'observateur passa tout ce temps à la maison, regardant dans la rue par la fenêtre, ou observant les mouvements de ses mains et de ses pieds, cherchant à saisir et à toucher les objets en les voyant, étudiant les changements visuels produits par des mouvements de la tête ou du corps entier. « D'abord, toutes les images visuelles semblèrent renversées et illusoires. Le sujet se représentait mentalement les choses, non comme il les voyait, mais comme il les aurait vues avec la vision normale. » Plus tard, les objets actuellement vus semblèrent réels, tandis que les objets imaginés continuaient à être représentés comme ils étaient vus dans la vision normale. Plus tard encore, « les objets placés en dehors du champ visuel commencèrent à être représentés mentalement d'après la nouvelle vision anormale; ils se peignaient comme ils apparaîtraient si le présent champ visuel était déplacé ou élargi pour les contenir ». Les parties du corps qui ne pouvaient être vues continuèrent longtemps à être représentées plus ou moins distinctement d'après l'ancienne vision normale; « mais les pieds et les mains furent à la fin *sentis* là où ils étaient actuellement *vus* ». Par moments, tous les objets visibles semblèrent être droits, mais comme si on les voyait la tête en bas, ainsi qu'il arrive aux petits garçons qui s'amusent à regarder entre leurs jambes. « L'expérience révéla ainsi un rapide rétablissement de l'accord entre les localisations tactiles et visuelles, moins rapide cependant pour les cas où de nouvelles expériences visuelles ne pouvaient pas abolir la représentation normale depuis longtemps établie (cas de la tête et des épaules). Même il arriva au sujet d'avoir le sentiment que le champ visuel *n'était pas retourné*, ce qui prouve que la vision droite n'a pas pour condition le renversement de l'image rétinienne [1]. »

1. Cet article était écrit (janvier 1897) quand M. Stratton dut défendre ses conclusions contre M. James H. Hyslop, de Columbia University, qui s'obstine

IV

Théorie de l'éducation de la vue. — Ainsi ni la théorie de la projection, ni celle des mouvements de l'œil n'expliquent la vision droite; l'expérience de M. Stratton montre d'ailleurs que l'orientation que nous attribuons aux objets vus est indépendante de l'orientation de l'image rétinienne. Examinons maintenant l'hypothèse d'après laquelle le redressement n'est pas antérieur à la perception, mais postérieur. D'après Le Cat, chirurgien-philosophe rouennais du XVIIIe siècle, plus connu par ses opérations de lithotomie que par son *Traité des sensations*, nous verrions d'abord les objets renversés; mais par suite d'une éducation de la vue par le toucher nous nous habituerions à juger que les objets sont réellement dans une situation inverse de celle où nous les voyons. « Le grand maître que l'âme a suivi dans cette réforme est le sentiment du toucher. Cette seule sensation est le juge compétent, le juge souverain de la situation des corps; c'est ce maître qui le premier nous a dit que nous marchions debout, et qui, sur cette première règle, nous a donné la véritable idée de la situation des autres corps. L'âme a été convaincue par les démonstrations de ce sens; car elles sont sans réplique, et elle sait d'ailleurs que les yeux sont en cela fort trompeurs. Elle a donc dit : Puisque Pierre, que mes mains et la propre situation de mon corps m'ont démontré être debout, m'envoie dans l'œil une image renversée, dorénavant je jugerai droits tous les objets qui se peindront renversés dans l'œil,

à chercher de nouvelles formules de la théorie de la projection. Il tient à « distinguer fonctionnellement » le rayon lumineux (ray-line) et la ligne de référence (reference-line), bien qu'elles puissent coïncider. Il critique l'expression de projection dans l'espace, qui implique que l'espace est donné indépendamment de la perception; mais, sauf cette réserve, il accepte la théorie de la projection, « dans sa réelle conception et intention ». (*The psychological Review*, février-mars 1897.) Il reproche à M. Stratton d'avoir mal posé la question, en y voyant une affaire de coordination de l'expérience motrice, tactile et visuelle, tandis que le problème est exclusivement visuel. M. Stratton répond qu'en considérant la vision comme un tout, le problème ne peut même pas être posé.

et je jugerai renversés tous ceux qui s'y peindront droits; le jugement de raisonnement a bientôt été suivi du jugement d'habitude, et l'habitude une fois établie, c'est une énigme à deviner que la façon dont l'âme peut voir, c'est-à-dire juger, les objets droits quoiqu'ils soient renversés dans l'œil[1]. »

Il est étrange que plusieurs auteurs qui adoptent la théorie de la projection, ne s'y tiennent pas, comme s'ils en sentaient l'insuffisance. Ils ajoutent qu'une éducation de la vue est nécessaire. « Il y a probablement là un effet de l'habitude et de l'éducation des sens. Ne nous suffit-il pas, en effet, de faire des préparations sous le microscope composé, qui renverse les images, pour apprendre à diriger, sans réflexion, nos mouvements d'après une perception visuelle qui est l'inverse de celle à laquelle nous sommes habitués? » (M. Duval, *loco cit.* — Duval et Constantin, *loco cit.*) Le maniement du microscope composé constitue en effet une expérience très analogue à celle de M. G. M. Stratton; et tous ceux qui s'y sont exercés ont réussi, dès la première ou la seconde séance, à mouvoir le porte-objet de la manière convenable. Mais alors que signifie la théorie de la projection? Il faut choisir. Ou nous voyons les objets droits, parce que l'image rétinienne renversée est renversée de nouveau, c'est-à-dire redressée, par sa projection dans le champ visuel; alors aucune éducation n'est nécessaire. Ou nous redressons les images par un acte psychique, un jugement devenu habituel; alors la théorie de la projection est fausse.

La théorie de Le Cat présente une difficulté sérieuse. Les aveugles-nés, opérés de la cataracte, devraient voir d'abord les objets renversés. Non seulement on n'a jamais rien signalé de semblable, mais on rapporte des cas d'aveugles de naissance, qui, au moment où la vue leur fut rendue, virent aussitôt les objets droits. « Nous pouvons en donner l'explication, dit M. Mathias Duval, en supposant que ce retournement est devenu pour l'œil une propriété héréditaire. » L'hérédité est un artifice commode. Elle ressemble ici à une échappatoire;

1. Le Cat, *Traité des sensations et des passions en général et des sens en particulier*, 2e édition, 3 vol. Paris, 1767, t. II, p. 417.

il ne faut user qu'avec réserve de ces hypothèses accessoires par lesquelles on soustrait son hypothèse principale au contrôle de l'expérience.

Ne devrait-on pas en dire autant de l'éducation des sens? On conçoit que l'éducation d'un sens l'enrichisse de *perceptions acquises*, c'est-à-dire de perceptions nouvelles qui s'ajoutent à ses perceptions propres ou *naturelles*. Il n'est pas aussi facile d'admettre que, par ce moyen, soient changées les données immédiates d'un sens. La perception acquise est un jugement interprétatif, et le passage du signe à la chose signifiée peut devenir si familier que nous croyions percevoir immédiatement la chose signifiée, tandis qu'il faut un effort pour retrouver la perception du signe. Ainsi nous voyons, non la profondeur, la distance et le relief des objets, mais la perspective et le clair-obscur; c'est-à-dire que nous voyons une projection graphique des objets sur une surface, et que les diverses surfaces colorées nous paraissent plus ou moins éclairées suivant l'angle sous lequel elles reçoivent et nous réfléchissent la lumière. Nous sommes si bien exercés à juger de la distance et du relief d'après ces signes que nous croyons percevoir immédiatement la distance et le relief. Notre jugement utilise encore pour cela un autre signe, la non-identité et l'imparfaite coïncidence des deux images dans la vision binoculaire, comme le démontre le stéréoscope; ici encore il y a un jugement d'interprétation auquel l'habitude donne l'apparence d'un jugement de perception. Il en est de même de la distance et de la direction du son, de la localisation tactile dans l'expérience d'Aristote, et dans bien d'autres cas. Mais jamais l'éducation d'un sens n'a pour effet d'en changer les perceptions propres; elle ne fait que les compléter, que les rendre plus significatives. Ce qui est donné est donné; nous en tirons parti avec plus ou moins de sagacité; mais nous ne pouvons, par aucune éducation, percevoir le contraire de ce qui est donné.

L'éducation des sens est une habitude. Or l'habitude n'est que la fixation, la persistance automatique d'un acte primitivement réfléchi. Elle n'a pu se former que si cet acte

lui-même a pu exister. Est-il possible d'admettre que nous puissions volontairement, par réflexion et par raisonnement, intervertir l'ordre de nos perceptions visuelles, — non pas juger que ce que nous voyons en haut est en bas, et réciproquement, — mais voir en haut ce que voyons en bas, et en bas ce que nous voyons en haut? Quand on s'exerce au microscope composé, on arrive très rapidement à manier le porte-objet sans hésitation ni réflexion, mais on n'arrive pas à voir l'image dans une autre orientation que celle qui résulte de la construction de l'instrument.

Le Cat appuie sa théorie sur une expérience qui vaut la peine d'être exposée et discutée, car elle est curieuse et paraît complètement oubliée. La voici :

« Mettez une lumière à une médiocre distance d'un corps poli et très convexe, de façon qu'il vous en revienne un petit point lumineux. Pour réussir plus sûrement, empêchez que la première lumière ne tombe sur vos yeux ; fermez ensuite un œil et regardez ce point lumineux *en rêvant*, c'est-à-dire l'œil relâché ou dilaté ; ce point vous paraîtra plus gros et rayonné : alors, si vous placez votre doigt à droite de l'œil ouvert, et que vous l'approchiez de l'axe de cet œil de droite à gauche pour couvrir le point lumineux, vous verrez distinctement l'ombre de votre doigt venir au contraire de gauche à droite et passer sur le point lumineux dans ce sens opposé à la direction que vous lui donniez ; si vous faites ensuite passer devant le point lumineux votre doigt de gauche à droite, son ombre y passera de droite à gauche ; enfin, si vous l'y faites passer de haut en bas ou de bas en haut, son ombre passera toujours en sens contraire sur le point lumineux. » (P. 419.)

Le Cat en conclut que nous voyons encore les objets renversés dans les cas exceptionnels pour lesquels l'éducation de notre sens visuel n'est pas faite.

J'ai répété sans aucune peine l'expérience de Le Cat. Il suffit pour cela de considérer n'importe quel point brillant à une distance moindre que celle du *punctum remotum ;* mais il faut le regarder « en rêvant », c'est-à-dire sans accommoda-

tion, ce qui arrive au bout de quelques secondes de fatigue. Le foyer conjugué du point se trouve alors en arrière de la rétine, de sorte que la membrane sensible reçoit des cercles de diffusion et que le point paraît « grossi et rayonné ». Cette condition est nécessaire. Dans une note de la seconde édition, qui est de vingt-six ans postérieure à la première [1], Le Cat raconte qu'étant devenu presbyte, il n'a plus besoin de regarder « en rêvant » le point lumineux pour le voir élargi et rayonné, car il le voit tel naturellement. Il ajoute que le phénomène cesse de se produire s'il regarde avec des lunettes ou à travers un trou d'épingle percé dans une carte. En effet, dans le premier cas, les cercles de diffusion cessent de se produire, parce que les verres convergents ramènent le foyer conjugué du point sur la rétine ; dans le second, la carte percée d'un trou est un diaphragme qui diminue considérablement le diamètre des cercles de diffusion.



La figure ci-dessus permet de se rendre compte très aisément du phénomène.

S est un point lumineux dont le foyer conjugué est en *s*, en arrière de la rétine. La membrane sensible reçoit donc un cercle de diffusion *ab*. Si l'écran *E*, qui fait sur la rétine son image en *e*, se rapproche de l'axe de l'œil de bas en haut, deux phénomènes se produisent. D'abord l'image *e* se rapproche de l'image *ab* de haut en bas ; et comme nous voyons les objets en sens inverse des images rétiniennes, nous voyons l'écran se mouvoir de bas en haut, comme il se meut en effet. Mais, en même temps, l'écran *E* intercepte le rayon

1. La première édition est de 1741, la seconde de 1767; voir la note additionnelle, t. II, p. 418.

Sca, qui impressionne la partie inférieure de la rétine; par conséquent, c'est la partie supérieure de l'image diffuse de *S* qui paraîtra échancrée par le passage de l'écran.

En faisant l'expérience, on voit très bien, à mesure que l'écran avance, la zone de lumière diffuse qui entoure le point lumineux, envahie en sens inverse, et comme mangée par une ombre très nette, à peu près comme le disque de la lune ou du soleil dans une éclipse.

Le Cat nous avertit que « l'expérience sera encore plus sensible si, au lieu de votre doigt, vous passez devant votre œil une dentelle dont le réseau soit à grands jours. Vous verrez passer successivement tous les filets de ce réseau sur le point lumineux, dans un sens contraire au mouvement que vous donnerez à cette dentelle. Il arrivera la même chose si, au lieu du réseau, vous passez une ou plusieurs épingles successivement, ou un peigne à dents fort écartées. » (P. 621.) On obtient un bon résultat avec des fils parallèles tendus sur un cadre de carton, distants de 6 à 8 millimètres environ. Il est alors facile de distinguer des ombres très larges et très diffuses, qui passent dans le sens du mouvement de la carte, et d'autres ombres, très étroites et très nettes, qui passent sur le point lumineux en sens inverse de ce mouvement. Les ombres larges et diffuses sont les images rétiniennes *e* des fils. Comme ces fils sont très près de l'œil, bien en deçà de la limite de la vision distincte, ils paraissent très élargis et on voit le point lumineux à travers. Les ombres étroites et nettes sont dues à l'interruption partielle du cône de rayons qui va projeter sur la rétine l'image élargie du point lumineux.

Il est à remarquer que les myopes sont dans des conditions défavorables pour faire cette expérience; car, pour eux, le point lumineux doit être placé très près de l'œil pour que le foyer conjugué se trouve en arrière de la rétine; l'effort d'accommodation nécessaire pour l'y ramener est si faible qu'il est difficile de le supprimer, à moins d'employer l'atropine; et même alors, les cercles de diffusion étant très petits, le phénomène est difficile à observer.

J'ajouterai qu'il y a avantage à se placer dans l'obscurité; car, en pleine lumière, le rétrécissement de la pupille diminue le diamètre des cercles de diffusion, à peu près comme la parte percée d'un trou d'épingle.

On le voit, l'expérience de Le Cat n'a pas du tout la signification qu'il lui avait d'abord attribuée. Lui-même l'avoue, dans la note de la 2e édition, et essaye une autre interprétation encore moins satisfaisante. Néanmoins l'expérience elle-même méritait d'être tirée de l'oubli.

V

Conclusion. — Il reste donc à conclure qu'il *n'y a pas* redressement des images, ni avant ni après la perception. Nous sommes conduits à la seule théorie qui n'en ait pas besoin, celle de Berkeley (*Nouvelle théorie de la vision*, §§ 111-120), de Johann Müller, de son élève Volkmann, théorie adoptée, en quelques paroles très laconiques, mais très nettes, par Helmholtz : « Admettre que les sensations visuelles seules, sans le secours d'une expérience préalable, soient susceptibles de nous fournir des représentations de directions déterminées des objets que nous voyons, c'est faire, ce me semble, une hypothèse parfaitement inutile... En effet, notre conscience naturelle ignore complètement jusqu'à l'existence de la rétine et la formation des images optiques : comment saurait-elle quelque chose de la perception des images qu'y s'y forment? »

« Rien n'est renversé, dit Volkmann, si tout est renversé. » Disons plutôt que rien n'est ni droit ni renversé dans le champ visuel pris tout entier et tout seul; car les mots droit et renversé n'ont qu'un sens relatif. Si je voyais, dans le champ visuel, les racines d'un arbre se dresser vers le ciel et le feuillage s'enfoncer dans la terre, je verrais l'arbre renversé; mais je vois toujours les racines plonger dans la terre, du côté où je vois mes pieds; je vois le feuillage du côté où je vois les toits des maisons, et le ciel, les nuages ou les

étoiles. Les situations relatives sont conservées dans l'image rétinienne, puisque tous les points de cette image se forment d'après les mêmes lois optiques, et s'obtiennent par la même construction. Il faut donc dire que les mots *droit* et *renversé* N'ONT PAS DE SIGNIFICATION, quand on les applique à toute la vision et à la seule vision. A la question : Pourquoi voyons-nous les objets droits? on ne peut faire aucune réponse raisonnable, parce que la question est absurde : nous ne voyons pas les objets droits plutôt que renversés.

« Les objets de la vue et du toucher, dit Berkeley, forment deux séries d'idées fort différentes l'une de l'autre. Nous appliquons indifféremment aux objets de la première ou de la seconde espèce les termes de haut ou de bas, de droite ou de gauche, et autres analogues, qui indiquent la position ou la situation des choses; mais il faut bien observer que la position d'un objet n'est alors déterminée que par rapport aux objets relevant du même sens. Nous disons qu'un objet du toucher est haut ou bas, selon qu'il est plus ou moins éloigné de la terre tangible; et de même nous appelons un objet de la vue haut ou bas, selon qu'il est plus ou moins éloigné de la terre visible. Mais, quant à définir la situation des choses visibles par rapport à la distance où elles se trouveraient d'une chose tangible ou *vice versa*, cela serait absurde et parfaitement inintelligible. » (§ 141, trad. Beaulavon et Parodi.)

C'est ce que semblent reconnaître plusieurs auteurs. « On a émis beaucoup de théories, disent Viault et Jolyet, pour chercher à expliquer comment nous voyons les objets droits, alors que les images rétiniennes sont renversées. Sous cette forme, la question est mal posée. On suppose, en effet, que l'œil voit l'image qui se forme sur sa rétine, ce qui n'est pas. » Voilà qui est bien; mais pourquoi ces auteurs exposent-ils ensuite la théorie de la projection? Pareillement, M. Beaunis remarque avec raison que les mots *en haut*, *en bas*, *droite* et *gauche*, n'ont de sens que parce que nous les rapportons à diverses parties du corps. « L'erreur de la plupart de ceux qui ont cherché à expliquer la vision droite,

c'est cette idée que le sujet est censé observer sa propre rétine, et qu'il a une connaissance innée de la forme de cette membrane et de la position qu'y occupent les différentes extrémités nerveuses : en réalité, nous ne connaissons pas plus l'image rétinienne que nous ne connaissons les muscles qui entrent dans un mouvement donné; nous connaissons uniquement des sensations qui sont en relation de coexistence ou de succession avec d'autres sensations, soit de même nature, soit de nature différente... Nos perceptions ne sont pas des images des objets, mais des actions des objets sur nos organes; elles ne sont pas objectives, mais subjectives. » Et M. Beaunis dit de telles paroles — qui démontrent à l'évidence qu'il n'y a pas redressement des images rétiniennes, que le mot même de redressement est dénué de signification — après avoir exposé (avec réserves, il est vrai, et sous une forme dubitative) la théorie de la projection. Ce piège contre lequel il sait si bien nous prémunir, n'est-il pas arrivé à M. Beaunis lui-même de s'y laisser prendre?

L'image rétinienne est renversée par rapport à l'objet, elle ne l'est pas *pour nous*. Quand on fait la théorie optique de la réfraction dans l'œil, quand on expose au tableau la construction de l'image rétinienne, on trace en effet, en face l'un de l'autre, l'objet et l'image, et on démontre qu'ils sont en sens inverse; mais nous ne percevons pas d'une part l'objet, d'autre part l'optogramme.

Longet (*Traité de physiologie*, 1866, t. II, p. 889), fait à la théorie de Müller une objection étrange : « Si, dans l'image rétinienne prise toute seule, rien n'était droit ni renversé, on ne s'apercevrait pas qu'il y a renversement quand on regarde, par exemple, dans une lunette astronomique. » Mais, dans la lunette astronomique, le microscope composé et beaucoup d'autres instruments d'optique, les objets nous paraissent renversés, par comparaison avec ce que nous voyons en dehors du champ de l'instrument, avec ce que nous avons vu l'instant d'avant, avec ce que nous voyons encore l'instant d'après. Aussi, M. Stratton a-t-il eu soin, dans ses expériences, d'empêcher de pénétrer dans

l'œil tous les rayons qui ne passaient pas par les lentilles, de n'enlever l'appareil la nuit qu'une fois les yeux clos (blind-folded); et si, au commencement, les présentations visuelles parurent « renversées et illusoires », c'est par contraste avec la vision antérieure encore récente.

Pour bien comprendre la théorie de Berkeley et de Jean Müller, il faut se rendre compte que les perceptions visuelles n'ont *aucune analogie* avec les perceptions tactiles. L'aveugle-né qui vient d'être opéré de la cataracte ne reconnaît pas, en les voyant, les objets qui sont les plus familiers à son toucher. Il faut même un temps fort long pour qu'il associe les perceptions visuelles et les perceptions tactiles qui lui viennent des mêmes objets. Un cas de Waldrop est, à cet égard, très net; au bout d'une semaine, une dame opérée par lui ne reconnaissait pas, en les voyant, une orange, des tasses et des soucoupes. « Elles me semblent bien singulières; mais je puis vous dire tout de suite ce qu'elles sont si je les touche. » Au dix-huitième jour, on lui mit entre les mains un porte-crayon d'argent et une grosse clef. « Elle les reconnut et les distingua très bien, mais, quand ils furent placés sur la table, côte à côte, quoiqu'avec l'œil elle distinguât chacun d'eux, elle ne put dire lequel était le porte-crayon; lequel était la clef[1]. » Sur ce point toutes les expériences sont concordantes.

Bien plus, une éducation est nécessaire pour assimiler les perceptions visuelles des formes géométriques aux perceptions tactiles et musculaires de ces mêmes formes géométriques. « Un des opérés de Home, dix minutes après l'opération, interrogé sur la figure d'un petit carton rond, répondit : « Laissez-moi le toucher et je vous répondrai. » On l'en empêche, il réfléchit et dit, peut-être un peu au hasard, qu'il est rond. Mais, un instant après, il dit la même chose d'un petit carton carré, puis d'un autre triangulaire[2]. Le cas du docteur Dufour, de Lausanne[3], est significatif.

1. Taine, *De l'intelligence*, t. II, liv. II, ch. 2, § 5.
2. *Ibid.*
3. *Guérison d'un aveugle-né*, par le Dr M. Dufour, Lausanne, 1876, chez

« Le quatrième jour on présenta à Noé M... deux morceaux de papier blanc, l'un rond, l'autre carré. — « Voyez-vous une différence entre ces papiers? lui dit le docteur. — Oui. — Laquelle? — Pas de réponse. — Eh bien, l'un de ces papiers est rond et l'autre carré; lequel est le carré? » — Noé M... reste sans réponse un moment et finit par dire qu'il ne peut le désigner... Mis en présence de deux rectangles de papier blanc, l'un double de l'autre, le jeune homme ne put dire lequel était le plus grand; mais il les toucha, et, glissant avec sa main jusqu'au bout du rectangle le plus long, il désigna immédiatement celui qui était de plus grande dimension, et les regarda ensuite l'un et l'autre attentivement. »

Ainsi l'éducation des sens n'a pas pour effet de *redresser* les images rétiniennes, attendu qu'elles ne sont pas *vues* renversées plutôt que droites; elle ne les change pas de sens, elle leur donne un sens; elle associe les perceptions visuelles des directions et situations relatives aux perceptions tactiles des mêmes directions et situations relatives. Un point qui pour le toucher est en haut, c'est-à-dire qui est touché dans la direction où nous touchons notre tête, dans la direction selon laquelle nous résistons à la pesanteur, sera reconnu être le même que nous voyons dans le voisinage de notre tête ou de celle des autres, dans le voisinage du ciel, de la cime des arbres ou du faîte des maisons, dans la direction opposée à celle où nous voyons tomber les corps. Et peu nous importe pour cela que l'image de ce point se peigne sur la partie inférieure de la rétine, puisqu'aussi bien nous n'en savons rien.

EDMOND GOBLOT.

Cobraz et Cie. — Voir Dunan, l'Espace visuel et l'Espace tactile (*Rev. philos.*, 1888, t. I, p. 379).

SOCIÉTÉ D'OPHTALMOLOGIE DE PARIS

Séance du 1er février 1898.

PRÉSIDENCE DE M. JOCQS.

M. MORAX, *Secrétaire annuel*, lit le procès-verbal de la précédente séance. Adopté.

M. le *Secrétaire général* dépouille la correspondance qui comprend : 1° une lettre de remerciements à la Société de M. le Dr Lagrange, en réponse à celle qui lui annonçait sa nomination de membre correspondant national ; 2° une lettre de M. le Dr Nimier qui envoie sa démission de membre honoraire en raison de ses obligations de service, comme professeur de chirurgie d'armée à l'Ecole d'application, qui le tiennent depuis longtemps éloigné des séances. Sur la prière des membres présents le Secrétaire général a adressé à notre collègue une lettre le priant de vouloir bien revenir sur sa détermination.

M. le *Président* nomme une commission chargée de dresser la liste de présentation des candidats à la place vacante de membre titulaire ; cette commission est composée de MM. Masselon, Vignes et Billot, rapporteur.

Il annonce la présence à la Société de M. Chibret, correspondant national.

M. Jocqs, prend la parole au sujet du procès-verbal.

« Le travail que nous a adressé M. Eliasberg sur la « dacryocystite congénitale », au sujet duquel a eu lieu une intéressante discussion dans la dernière séance, n'a pu être lu que très imparfaitement, plusieurs passages ont même dû être omis en raison de la calligraphie défectueuse du manuscrit. Par ce fait, je m'en suis rendu compte après lecture attentive du travail, la discussion n'a pu porter exactement sur tous les points envisagés par l'auteur. C'est ainsi que M. Parent a rappelé que déjà M. Coppez, à la Société française d'ophtalmologie, avait préconisé le traitement de la dacryocystite congénitale par la simple pression du sac. Or M. Coppez a été cité dans le travail de M. Eliasberg, mais ce point avait été omis dans la lecture du manuscrit.

« La discussion a porté également sur la légitimité du nom de « congénitale » appliqué à cette affection. M. Eliasberg a assez lon-

guement discuté ce point et a fait valoir des arguments qui ont passé inaperçus. C'est ainsi qu'il nous rappelle ce fait très important, déjà relevé par M. Panas dans son traité, que Vlacavitsch, dans 19 autopsies de nouveau-nés, a trouvé 4 fois l'obstruction du méat inférieur. Les rhinologistes connaissent d'ailleurs la fréquence assez grande de cette anomalie passagère.

« Si donc on peut discuter sur la congénitalité absolue de la dacryocystite elle-même en tant que maladie infectieuse qui a besoin pour se produire d'une infection *post partum*, du moins on doit, je crois, garder le nom de *congénital* à cette affection lorsqu'elle reconnaît une cause première, une anomalie ou une lésion d'origine intra-utérine. »

M. Morax. — Il faut distinguer une inflammation acquise après la naissance d'une lésion congénitale. Dans le cas que j'ai observé, il ne s'agissait pas d'une inflammation préparée par un rétrécissement congénital des voies lacrymales, puisque cette inflammation atteignait non seulement la conjonctive et les voies lacrymales mais encore la muqueuse nasale. Dans ces cas-là, et bien que la dacryocystite apparaisse quelques jours après la naissance, je ne vois aucune raison pour la considérer comme étant d'origine congénitale.

M. Vignes. — J'admets bien volontiers avec M. Morax que le qualificatif congénital est quelque peu impropre pour désigner ces dacryocystites, alors qu'il n'existe nécessairement pas de pus à la naissance dans le sac. Cependant, nous ne pouvons perdre de vue que, dès ce moment, il existe toutes les conditions nécessaires pour que la purulence apparaisse aussitôt le premier ensemencement venu. Je n'en veux d'autre preuve que l'éclosion, chez quelques enfants, de la dacryocystite dès les premiers jours de la vie. On m'en a présenté âgés de 2 ou 3 jours à peine et qu'on croyait atteints de conjonctivite à gonocoque.

Je base aussi mon opinion sur ce que la seule compression du sac m'a généralement été insuffisante, tandis qu'un ou deux au plus cathétérismes du canal ont toujours amené la guérison.

De ce fait je conclurai volontiers *à posteriori* que la cause résidait dans l'imperméabilité du conduit, état antérieur à la naissance.

M. Kœnig. — Je comprends bien la distinction que veut établir M. Morax. On peut appeler congénitale une dacryocystite constatée à la naissance et où la lésion susceptible de guérison résulte d'une maladie constitutionnelle. J'ai revu ces jours-ci à ma clinique une petite fille de 3 ans et demi que j'avais examinée deux semaines après la naissance. Il existait un larmoiement abon-

dant et un peu de suppuration. Telle qu'elle se présentait, cette dacryocystite pouvait être attribuée à une infection secondaire, malgré un certain degré d'épaississement de la paroi osseuse. Mais l'enfant avait sur le corps des plaques de pemphigus et le diagnostic porté fut syphilis héréditaire.

Je n'ai revu l'enfant que trois ans après et j'ai pu constater une exostose bien apparente au niveau du sac, des deux côtés. Nul doute que cette lésion osseuse fût d'origine syphilitique, et elle s'est développée pendant la vie intra-utérine.

M. Morax. *Rapport sur un travail adressé par le Dr Aubineau, de Brest, et ayant pour titre :* **Deux cas de conjonctivite membraneuse staphylo-streptococcique. Succès du sérum de Marmorek.** — Le Dr Aubineau nous communique deux observations fort intéressantes de conjonctivite pseudo-membraneuse non diphtérique. L'absence du bacille diphtérique et l'inefficacité du sérum antidiphtérique démontrent nettement qu'il ne s'agissait pas d'un processus diphtérique. La constatation du streptocoque engagea notre confrère à essayer du sérum antistreptococcique de Marmorek et le résultat de cette injection paraît avoir été aussi net et aussi indiscutable que l'action du sérum antidiphtérique dans les cas de diphtérie oculaire avérée. Aussi pense-t-il et à juste raison qu'il y a lieu de reprendre les expériences avec le sérum antistreptococcique pour être définitivement fixé sur la valeur de cet agent thérapeutique.

Avant d'entrer dans la discussion du travail de notre confrère, il ne sera peut-être pas superflu de résumer nos connaissances d'une part sur les conjonctivites causées par le streptocoque et, d'autre part, sur le sérum antistreptococcique tel qu'il est préparé par le Dr Marmorek.

1° *Les inflammations des membranes oculaires externes causées par le streptocoque* sont encore assez mal connues dans leur étiologie et dans leurs caractères différentiels ou évolutifs.

Le streptocoque n'est pas un hôte normal du sac conjonctival. Mes nombreuses recherches me permettent d'être absolument catégorique sur ce point. On peut, cela va sans dire, l'y rencontrer accidentellement et on ne peut pas, pour des microorganismes dont l'état saprophytique sur d'autres muqueuses a été bien établi, se refuser à admettre qu'il ne puisse, tout à fait exceptionnellement, exister dans le sac conjonctival. Mais il n'y végète pas dans les conditions normales qui sont d'ailleurs peu propices aux végétations microbiennes. Trousseau, se basant sur des examens faits par Dubief, a soutenu que le streptocoque se trouvait fréquemment dans le cul-de-sac des malades des Quinze-Vingts, et il

ajoute que si je ne l'avais pas rencontré, c'est que mes cultures n'étaient pas faites dans les conditions nécessaires au développement du streptocoque. Je ne veux pas entrer ici dans une discussion technique et je me borne à rappeler que, dans ma thèse, j'avais insisté sur la nécessité de multiplier les milieux de culture et de les varier si l'on voulait se faire une idée à peu près exacte de la flore microbienne des sacs conjonctivaux. Je ne puis aujourd'hui que répéter ce que j'ai dit antérieurement après quatre années pendant lesquelles j'ai poursuivi d'une manière continue mes recherches de bactériologie oculaire. A quoi peut donc tenir cette divergence dans les résultats obtenus ? Je ne veux pas supposer que MM. Trousseau et Dubief aient confondu le streptocoque avec d'autres organismes, en chaînette comme le pneumocoque, par exemple, qui, sans être fréquent, peut se rencontrer dans certains cas sur la conjonctive normale. Il est possible que le streptocoque existe dans la poussière des salles des Quinze-Vingts et que par suite il soit apporté par l'air dans le sac conjonctival des personnes qui y séjournent. Une étude comparée permettrait seule d'être fixé sur ce point. Quoi qu'il en soit, je le répète, sur les personnes saines ou malades que j'ai examinées, soit à la clinique du Dr Parinaud, soit à l'institut Pasteur, je n'ai pas constaté la présence du streptocoque en dehors des inflammations de cette membrane où il jouait un rôle prépondérant ou secondaire. Si le streptocoque n'existe pas sur la conjonctive normale, nous devons nous demander comment il se fait que, dans certaines inflammations conjonctivales, nous le trouvions en si grande abondance que nous sommes forcés de lui reconnaître un rôle actif dans le processus pathologique ?

M. Parinaud a décrit une forme d'inflammation conjonctivale et cornéenne qui s'observe chez les adultes atteints d'affections des voies lacrymales et à laquelle on a donné le nom de *conjonctivite lacrymale à streptocoques*. L'infection streptococcique prend son origine soit au niveau de la muqueuse nasale ou sur la muqueuse du canal nasal et se propage, soit en surface, soit dans l'épaisseur de la muqueuse, jusqu'aux membranes externes de l'œil. C'est une lymphangite conjonctivale ; c'est ce qui correspond à l'érysipèle de la conjonctive de Mackenzie. Cette forme est assez rare. Nous devons en rapprocher au point de vue clinique l'observation de Valude de conjonctivite streptococcique avec kératite ponctuée. Dans ce cas-là l'infection paraîtrait résulter du transport sur l'œil d'un streptocoque provenant de lésions érysipélateuses.

Ces inflammations n'ont été observées jusqu'à présent que chez l'adulte.

Chez les enfants on a décrit un certain nombre de cas de conjonctivites à streptocoques affectant l'aspect clinique de la conjonctivite pseudo-membraneuse et pouvant être facilement confondue avec la conjonctivite diphtérique. Cette conjonctivite pseudo-membraneuse à streptocoques, peut avoir une marche très grave et il n'est pas rare de voir la cornée se détruire avec une rapidité extrême. J'en ai relaté un cas dans mon travail sur la diphtérie oculaire et son traitement par le sérum, cas que j'avais observé à l'hôpital des Enfants malades et qui était consécutif à une rougeole.

Des observations analogues ont été communiquées par MM. Violet, Darier, Bourgeois et Gaube, et Villeneuve dans sa thèse sur les conjonctivites à streptocoques où l'on trouvera le détail de tous ces faits.

Dans ces cas l'infection streptococcique paraît d'origine exogène. Ces conjonctivites accompagnent souvent des manifestations impétigineuses de la face ou du cuir chevelu et l'on peut se demander s'il ne s'agit pas d'une maladie contagieuse. Sans trancher la question, l'observation d'Aubineau, ainsi que nous le verrons, semble plaider en faveur de cette hypothèse.

Enfin Rohmer puis Villeneuve ont publié deux observations de conjonctivites accompagnées d'adénopathies préauriculaires et sous-maxillaires et attribuées par eux au streptocoque. Ils ont voulu rapprocher ces faits de la conjonctivite infectieuse décrite par M. Parinaud. Ce rapprochement n'est nullement justifié. Ce qui caractérise la conjonctivite infectieuse ce n'est pas uniquement la présence d'une adénopathie préauriculaire ou sous-maxillaire, suppurative ou non ; c'est évidemment un caractère important, mais il ne saurait à lui seul caractériser cliniquement cette maladie si particulière et sur l'étiologie de laquelle nous en sommes réduits à des hypothèses. J'ai eu l'occasion d'examiner au point de vue bactériologique et clinique un cas typique de conjonctivite infectieuse. Je n'ai pas pu retrouver soit à la surface de la conjonctive, soit dans les tissus de ces végétations si particulières de la conjonctive, le streptocoque ou d'autres microbes pathogènes connus. Il est probable qu'il s'agit d'un microorganisme qui échappe actuellement à notre technique et je ne cite ce résultat négatif que pour montrer que cette conjonctivite infectieuse typique n'était pas dué au streptocoque.

D'autre part, j'ai observé, l'année dernière à la clinique du Dr Parinaud, un enfant chez lequel il existait une inflammation conjonctivale accompagnée d'adénopathie préauriculaire ; ces lésions conjonctivales ne présentaient aucun caractère spécial, mais il était facile de s'assurer, soit par l'examen microscopique,

soit par la culture, que le streptocoque était l'agent causal de l'inflammation, dont quelques cautérisations au nitrate d'argent eurent raison. Le ganglion préauriculaire qui avait atteint le volume d'une noisette, ne suppura pas et je n'en ai pas fait l'examen bactériologique. Il est très probable qu'il s'agissait d'une adénite streptococcique dont l'origine devait être cherchée dans l'inflammation conjonctivale streptococcique, mais, je le répète, au point de vue clinique, ce cas n'avait d'autre caractère commun avec la conjonctivite infectieuse que la présence de l'adénopathie.

On sait d'ailleurs que l'hypertrophie ganglionnaire peut se rencontrer dans d'autres infections conjonctivales. On l'a signalée dans l'ophtalmie blennorragique; dans ma thèse j'ai relaté plusieurs faits de conjonctivite aiguë contagieuse où l'adénopathie préauriculaire était très marquée.

En dehors de ces trois types cliniques distincts que peut causer l'infection streptococcique seule, il n'est pas rare de voir dans la diphtérie oculaire le streptocoque surajouter son action à celle du bacille de Löffler. On avait admis que lorsqu'il se produisait des lésions cornéennes, cette complication était due à l'association du streptocoque et ne relevait que de l'action de cet organisme. Les expériences de Coppez nous ont appris que la toxine diphtérique jouait un rôle très important voire même prépondérant dans les lésions cornéennes. Je reviendrai un jour sur ces faits intéressants. Mais il est certain aussi que le streptocoque trouve dans ces conditions des cellules moins résistantes et qu'il peut facilement pénétrer le tissu cornéen et envahir de là l'iris ou l'uvée. Dans les cas de diphtérie oculaire sans complications cornéennes et où le streptocoque est mis en évidence par la culture, il est facile de faire la part du streptocoque dans l'inflammation. Il suffit pour cela d'injecter du sérum antidiphtérique. Le plus souvent le processus inflammatoire cesse sans autre intervention, et on est en droit de supposer que le streptocoque jouait un rôle des plus accessoires.

Nous venons de passer rapidement en revue les processus inflammatoires causés par le streptocoque sur la conjonctive. Je vous rappellerai très brièvement les autres lésions que ces organismes peuvent déterminer du côté de la cornée, en dehors des lésions cornéennes de la conjonctivite diphtérique ou de la conjonctivite pseudo-membraneuse à streptocoques.

Dans la kératomalacie qui s'observe chez les athrepsiques le pus de l'ulcération en entonnoir qui caractérise cette kératite renferme du streptocoque. Uthoff et Axenfeld en ont examiné plusieurs cas. J'en ai moi-même étudié un fait typique.

Enfin des corps étrangers peuvent apporter avec eux le strepto-

coque et provoquer une infection streptococcique de la plaie qu'il a déterminée.

Les complications septiques des opérations intra-oculaires sont fréquemment dues aux streptocoques. C'est le cas surtout chez les malades atteints d'affections des voies lacrymales. J'ajoute que l'ophtalmie métastatique est le plus souvent due au streptocoque. Enfin la nature streptococcique du plus grand nombre des poussée inflammatoires du côté des voies lacrymales a été établie depuis longtemps.

Passons maintenant à l'étude du sérum antistreptococcique et à ce que nous sommes en droit d'espérer de ce moyen thérapeutique.

Lorsque M. Marmorek annonça, en 1895, qu'il avait obtenu, par l'inoculation au cheval de doses progressivement croissantes d'un streptocoque très peu virulent, un sérum doué de propriétés préventives et thérapeutiques, on crut que la question était résolue et que les infections streptococciques seraient guéries par le sérum antistreptococcique, comme l'étaient les inflammations diphtériques par le sérum antidiphtérique. On s'aperçut bien vite que la question était beaucoup plus complexe qu'on le supposait. Alors que, dans certains cas, le sérum paraissait avoir une action thérapeutique évidente, il y en avait d'autres où l'inefficacité de l'injection était complète. L'expérimentation sur les animaux montra que le streptocoque isolé, dans ces cas, n'était nullement influencé par le sérum de Marmorek. M. Méry communique à la Société de Biologie une série de faits très démonstratifs à cet égard. On fut obligé de conclure à la non-identité de tous les streptocoques et on recommença les immunisations en se servant d'un mélange de streptocoques de différentes origines. Le sérum obtenu par ce procédé se montre beaucoup plus actif que celui que l'on obtenait avec une seule race de streptocoques, en outre il se montrait actif dans un beaucoup plus grand nombre de cas. M. le Dr Lemoine a rassemblé au Val-de-Grâce de nombreux faits des plus probants. Enfin, dans le courant de l'année dernière, M. Marmorek est parvenu à obtenir une toxine streptococcique et, depuis lors, il a immunisé des chevaux et obtenu un sérum antitoxique dont les résultats seraient supérieurs à ceux obtenus avec les sérums antérieurs. M. Marmorek prépare sur ce sujet un mémoire qu'il publiera prochainement, et il a bien voulu me communiquer ces renseignements non encore publiés.

C'est ce sérum antitoxique qui est livré depuis six mois à l'Institut Pasteur, et j'ai tenu à vous fournir ces indications afin que ceux qui ont essayé le sérum antistreptococcique au début

et qui n'en ont pas retiré des résultats satisfaisants ne s'en tiennent pas là. L'expérience seule vous renseignera sur ce qu'on est en droit d'attendre du nouveau sérum antistreptococcique dans les affections oculaires streptococciques, et les essais sont d'autant plus justifiés que l'injection est inoffensive, qu'elle est indolore (j'insiste sur ce fait, car au début le sérum antistreptococcique provoquait au point d'application des douleurs assez vives) et que les seuls troubles qu'elle puisse provoquer consistent dans des poussées érythémateuses ou urticarieuses identiques à celles que produit le sérum antidiphtérique, mais, comme elles, passagères et ne mettant jamais la vie en danger. Enfin ajoutez à cela que les essais faits par quelques confrères dans la pathologie oculaire ont semblé donner des résultats encourageants. Je me rappelle les observations que nous a communiquées le Dr Boucheron et j'y ajoute les observations du travail du Dr Aubineau, que je vous demande la permission de vous résumer.

Observation I. — Marie Fl.., 17 mois, malade depuis l'avant-veille. Les paupières, très gonflées, masquent complètement les cornées. Il y a une sécrétion catarrhale intense. Application de nitrate d'argent à 3 p. 100 au pinceau. Le lendemain, 23 avril, les conjonctives sont recouvertes d'un exsudat pseudo-membraneux. Injection de 10 centim. cubes de sérum antidiphtérique. Le 24 avril, pas d'amélioration ; les fausses membranes sont plus adhérentes. Le 25 avril, nouvelle injection de sérum antidiphtérique. Le lendemain, pas d'amélioration. L'examen bactériologique montre l'absence de bacilles diphtériques et la présence du streptocoque et du staphylocoque. Le 27 avril, la cornée gauche présente une petite infiltration centrale. Le 28 avril, on pratique une injection de 10 centim. cubes de sérum de Marmorek. Le lendemain, les fausses membranes commencent à se désagréger et, le 30 avril, elles ont complètement disparu ainsi que le gonflement palpébral. Le 1er mai, la guérison est complète et la petite lésion cornéenne est en voie de guérison.

Observation II. — Paule M..., âgée de 10 mois. Depuis le 1er mai, ses yeux deviennent rouges; les paupières se gonflent. Le 6 mai, premier examen médical. Le gonflement palpébral est assez marqué pour masquer les globes oculaires. La sécrétion est très abondante ; ce n'est cependant pas du pus d'ophtalmie purulente. Dans les deux culs-de-sac et des deux côtés sont de fausses membranes adhérentes. L'affection ayant l'aspect clinique de la conjonctivite diphtérique, on injecte 10 centim. cubes de

sérum antidiphtérique. Le 11 mai, l'état local ne s'est pas modifié. Le lendemain, on constate sur l'œil gauche une petite infiltration de la cornée. La culture ayant montré la présence du streptocoque et du staphylocoque et l'absence de bacille diphtérique, on injecte, le 13 mai, 10 centim. cubes de sérum de Marmorek. Le 14 mai, les fausses membranes se désagrègent plus facilement que la veille; le gonflement palpébral a diminué. Le 15 mai, l'enfant ouvre ses paupières et les fausses membranes ont tendance à disparaître. Le 16 mai, la fausse membrane a complètement disparu. Le 20 mai, il ne reste qu'un petit leucome central à gauche.

Un fait intéressant noté par notre confrère, c'est que les enfants habitaient porte à porte et que la petite Paule était souvent confiée à la mère de Marie. On est en droit, par conséquent, de supposer que l'affection a été transmise de l'une à l'autre.

Le Dr Aubineau fait suivre ses observations des réflexions suivantes : « L'amélioration qui a suivi dès le lendemain l'injection de sérum de Marmorek chez deux enfants atteints de la même affection, la guérison constatée le surlendemain, permettent d'affirmer, sans risque d'être téméraire que le sérum antistreptococcique a eu, dans les deux cas que nous relatons, un effet rapide et heureux. Notons que, malgré le jeune âge de nos malades, l'état général ne s'est nullement ressenti de l'injection consécutive des deux sérums. »

Je n'adresserai qu'une légère critique au travail de notre confrère, en ce qui concerne l'examen bactériologique. Il eût mieux valu, en effet, faire l'examen microscopique de la sécrétion conjonctivale et négliger l'inoculation des cultures dans la cornée du lapin ; cette inoculation n'a aucune signification. L'examen microscopique eût permis à notre confrère d'être renseigné très rapidement sur la nature de l'inflammation et sur le rôle respectif du streptocoque et du staphylocoque. Je le répète une fois de plus, l'examen microscopique de la sécrétion est de toute importance, il ne dispense pas, cela va sans dire, de la culture, mais il doit toujours être pratiqué avec elle.

J'espère vous avoir démontré, par l'exposé rapide de nos connaissances sur le rôle du streptocoque dans les infections exogènes ou endogènes du globe oculaire ou de ses membranes, l'importance qu'aurait dans la thérapeutique oculaire un remède efficace contre ce microorganisme. Le sérum antistreptococcique préparé par l'injection au cheval de doses croissantes de toxine streptococcique a donné des résultats expérimentaux positifs. Les résultats cliniques paraissent de plus en plus encourageants, et il y a lieu, en présence de l'innocuité du sérum et des cas de plus en plus

nombreux où son efficacité paraît non douteuse, de continuer les essais thérapeutiques dans cette voie.

M. Jocqs. — A propos de ces deux cas de conjonctivite membraneuse, qui ont guéri vite à la suite de l'injection du sérum antistreptococcique, je veux signaler un cas de conjonctivite membraneuse d'apparence clinique grave, qui a guéri en trois jours simplement à la suite d'insufflations de calomel sur les conjonctives recouvertes de membranes adhérentes. C'était chez un nouveau-né, les paupières étaient gonflées, peu de sécrétion et la cornée commençait à devenir opaque. Dès le troisième jour, il n'y avait plus de fausses membranes, et une ulcération de la cornée, qui commençait, s'est arrêtée. L'examen bactériologique n'a pas été fait; mais quel que soit le microbe pathogène, nous devons considérer comme grave toute conjonctivite membraneuse, accompagnée de complications cornéennes et il est intéressant de savoir que le calomel peut être efficace dans les cas les plus menaçants. Ce cas, comme ceux de M. Aubineau, est à enregistrer; l'expérience nous édifiera sur la valeur de ces traitements.

M. Morax. — M. Jocqs nous signale une observation de conjonctivite pseudo-membraneuse bénigne comme nous en connaissons tous. Il ne nous dit pas si c'était une conjonctivite à streptocoque.

M. Chibret (Clermont-Ferrand). **Obtention de l'étanchéité dans la seringue de verre de Luer; avantages et applications pour l'ophtalmologie.** — La seringue que je vous présente est un instrument connu que je n'ai fait que perfectionner. J'y ai apporté deux modifications qui en font actuellement un excellent instrument d'injection ou d'aspiration. Le piston et le corps de pompe de la seringue sont en verre; mais deux surfaces de verre, glissant l'une sur l'autre, laissent entre elles un espace capillaire non étanche au liquide et encore moins à l'air. J'ai obtenu l'étanchéité entre ces deux surfaces en les imprégnant d'un mélange à parties égales de lanoline et de vaseline.

La douille de la canule-aiguille entrant à frottement sur le verre de la seringue, laisse entre les deux surfaces de contact un espace non étanche. J'ai fait souder sur le verre de la seringue une douille en métal garnie d'un pas de vis. Cette soudure obtenue par le procédé de Cailletet est absolument étanche. Sur ce pas de vis se visse la douille de l'aiguille à injection; grâce à un joint en cuir fortement serré par le pas de vis, on obtient ici aussi l'étanchéité.

Avec la seringue ainsi modifiée on peut, en plongeant l'aiguille dans le liquide à injecter, le faire monter par aspiration, on peut

non seulement aspirer les liquides aqueux, mais encore les liquides visqueux, comme un mélange à parties égales d'eau et de glycérine, du sérum, des corps fluents organisés comme du corps vitré.

Si l'on n'introduit dans la seringue que des liquides aseptiques, la stérilisation intérieure de la seringue devient inutile : il suffit de rincer le corps de pompe avec un liquide aseptique et de stériliser extérieurement la canule.

Avec cet instrument j'ai pu aspirer 1 gramme de vitré dans un œil de lapin, l'injecter au milieu du vitré de l'autre œil, après avoir fait de la place par une ponction de la chambre antérieure. Les suites de cette opération ont été des plus simples. J'ai injecté de même 1/2 gramme du vitré de lapin dans le vitré d'un œil humain atteint de décollement rétinien. La réaction a été insignifiante, le résultat curatif insignifiant; mais le cas était désespéré, l'autre œil déjà perdu par décollement. La malade réclama une deuxième injection que je ne crus pas devoir faire, Deutschmann m'ayant écrit que ce cas avec déchirure ne lui paraissait pas favorable.

En somme cette seringue modifiée peut donc être utilisée pour l'aspiration et l'injection des liquides organiques. Je la recommande à ceux d'entre vous qui voudraient essayer des injections de vitré ou d'autres sucs, hépatique, splénique, etc., soit dans l'œil, soit sous la conjonctive expérimentalement ou cliniquement. Nous semblons être à l'aurore d'une nouvelle thérapie par les liquides et sucs organiques; j'ai cru utile d'en faciliter l'emploi par l'aménagement d'un instrument bien adapté à l'application ophtalmologique de cette médication.

M. Parent. — La seringue de Lüer rendue étanche par M. Chibret est un excellent instrument, mais je doute qu'elle puisse rendre plus efficace l'injection de corps vitré contre le décollement de la rétine. Ce traitement semble définitivement condamné.

Je demanderai maintenant à M. Chibret quels sont les résultats qu'il a obtenus avec la seringue à double courant, qu'il nous a présentée il y a trois ans et qui était destinée à débarrasser la chambre antérieure de ses masses corticales, après l'extraction du cristallin.

M. Chibret. — La seringue que je vous présente aujourd'hui n'est pas particulièrement destinée aux injections de vitré dont je n'ai parlé qu'accessoirement. Elle peut servir à des usages multiples. J'ai voulu montrer seulement qu'elle peut aspirer le vitré, ce qu'on ne peut pas faire avec une seringue non complètement étanche.

Quant au nettoyage de la chambre antérieure avec ma seringue à double courant (injection et aspiration simultanées), j'en ai parlé

encore en 1897 à l'une des séances de la Société française d'ophtalmologie. Je vous rappellerai donc que j'emploie ces lavages, dans tous les cas d'extraction du cristallin, même dans la cataracte sénile, mais surtout dans celles qui sont molles et incomplètes. Le liquide que j'emploie est une solution concentrée d'acide borique additionnée de 1 gramme de Hg Cy pour 20,000 grammes de solution boriquée. Ce liquide est injecté tiède ; la quantité est variable selon les cas : je répète l'injection tant que le liquide aspiré contient en suspension des masses corticales ; 3 à 4 seringues, c'est-à-dire 20 ou 30 grammes de liquide, suffisent au nettoyage.

M. Parent. — Je suis étonné que M. Chibret puisse impunément injecter cette solution et en aussi grande quantité dans la chambre antérieure. Beaucoup de ceux qui ont essayé ces lavages, encouragés par la haute autorité du professeur Panas, ont abandonné ces injections reconnues nuisibles.

M. Vignes. — J'ai quelque surprise d'entendre M. Chibret nous dire que l'aspiration à l'aide de son appareil, même à double effet, ne détermine aucune modification de pression dans la chambre antérieure. Je me demande, en vérité, quelle force ascensionnelle pousse au cheminement des masses corticales ?

Je ne crois pas que, plus que moi, les autres opérateurs aient jamais retiré de bien grands avantages de ce nettoiement post-opératoire. Du reste la présence de masses corticales dans l'œil est-elle aussi redoutable que le laisseraient croire ces excès de précautions ? Tel n'est pas mon avis et j'estime que la résorption spontanée suffit amplement, quitte dans quelques cas à en venir à l'arrachement de la capsule et des masses y adhérentes, cinq à six semaines après l'opération, si l'acuité visuelle est défectueuse.

Nous assistons parfois, il est vrai, à l'éclosion post-opératoire d'iritis plastiques qui engendrent des cataractes secondaires graves justiciables de l'irido-capsulotomie. Peut-on accuser les masses corticales de leur genèse ? Assurément non, puisque dans les blessures par rupture de la cristalloïde, dans les discissions, dans les extractions de cristallins transparents les masses sont excessivement abondantes et non suivies fatalement de réaction irienne. J'estime qu'il est préférable de rechercher l'origine de cette réaction dans l'état général du sujet et je base cette opinion sur ce fait que l'on voit les iritis plastiques en question éclore principalement chez des sujets arthritiques et rhumatisants, chez lesquels le nettoiement de la chambre antérieure était souvent des plus parfaits.

La seule précaution à prendre est de laisser le premier pansement en place moins longtemps que nous ne le faisions il y a quel-

que temps, de manière à ne pas trop retarder l'instillation mydriatique qui, parfois, évitera l'iritis menaçante. Jadis je levais mon premier appareil le quatrième jour seulement, aujourd'hui je découvre l'œil le deuxième jour.

M. Kœnig. — Le but de l'injection est d'expulser mécaniquement les masses corticales. A ce point de vue, M. Chibret a dû rencontrer quelques difficultés. Elles ne se laissent pas diviser. Ce qu'il faudrait obtenir, c'est une désagrégation moléculaire suffisante pour pénétrer facilement dans le conduit aspirateur. Mais les masses corticales ne sont pas solubles. C'est là qu'est la difficulté, elle consiste à trouver un liquide qui exerce une action sur leur solubilité, car une fois dissoute l'aspiration deviendrait une méthode sûre et facile à appliquer.

M. Parent. — Nous sommes obligés de reconnaître que l'opération de la cataracte ne donne pas, dans la pratique, ce qu'on pourrait en espérer en théorie et le grand désidératum c'est toujours la cataracte secondaire plus ou moins complète, depuis le simple plissement constant de la capsule, jusqu'au dépôt plus ou moins épais de masses corticales. Et cependant d'après la théorie, suivant la situation nouvelle du point nodal, l'image devrait être considérablement agrandie. Malgré cela, les meilleures statistiques d'opérations de cataracte ne donnent pas une moyenne supérieure à la moitié de la normale.

M. Vignes. — M. Parent vient de nous exposer pourquoi physiquement l'acuité visuelle des opérés de cataracte doit être moins bonne que M. Chibret ne le voudrait.

Il a aussi invoqué la raison physiologique et rappelé que la sensibilité de la membrane nerveuse, subissant la loi d'évolution naturelle, est nécessairement amoindrie.

Les recherches de Wrœsom, opérées sous la direction de Donders, ont montré qu'alors que l'acuité visuelle est comparée à 1 chez l'adulte, elle est de 1.2 chez l'adolescent et de 0.5 en moyenne seulement chez le vieillard.

M. Kœnig. — L'accident qui consiste dans la rupture de la cristalloïde postérieure pendant l'opération faite avec la seringue de M. Chibret n'est pas à redouter si l'on peut distinguer aisément le vitré des masses corticales qui en diffèrent par leur coloration.

Aux autres points de vue je dirai que l'irruption du vitré dans la chambre antérieure pendant l'opération n'est pas à craindre.

Depuis quelque temps je pratique la discission de la capsule postérieure à l'aide d'une lame tranchante triangulaire, analogue au kystitome, immédiatement après l'expulsion de la cataracte, et le nettoyage de la chambre antérieure. Dès que l'ouverture est

faite, le champ pupillaire devient net, et jamais je n'ai eu d'accidents à déplorer. Une seule fois, dans un cas où la tension était au-dessus de la normale, la discission a donné lieu à l'issue de quelques gouttes de vitré. Dans tous les autres cas tout s'est bien passé. Je ne veux pas aujourd'hui m'appesantir davantage sur ce sujet, mais je peux affirmer que cette méthode est appelée à rendre de grands services en supprimant ou en diminuant les cataractes secondaires, et en permettant d'avoir une acuité visuelle bien supérieure.

M. Chibret. — J'observe quelquefois à la suite de ces injections des irritations que j'appellerai « chimiques » puisqu'elles ne sont pas septiques, mais elles cèdent en général rapidement.

La tension exagérée dans la chambre antérieure peut se produire avec une seringue ordinaire, mais non avec la mienne puisque le même coup de piston retire autant de liquide qu'il en injecte.

L'action que j'exerce sur les masses corticales est purement mécanique : émulsive d'abord, expulsive ensuite.

En somme, j'estime qu'à notre époque, où nous sommes souvent entraînés malgré nous à opérer des cataractes insuffisamment mûres, nous devons rechercher tous les moyens capables de nous éviter ce désagrément si fréquent de la cataracte secondaire et je crois que, dans ce but, ma seringue peut rendre de réels services.

M. le Secrétaire général, en l'absence du rapporteur, lit le *Rapport sur les comptes du Trésorier.* — M. Chevallereau, *rapporteur* :

« Messieurs, vous avez chargé une commission composée de MM. Parinaud, président, Darier, Parent et Chevallereau, rapporteur, d'examiner la gestion du trésorier pendant l'année 1897. M. Duboys de Lavigerie nous a exposé l'état de nos finances qui est de plus en plus prospère. Les recettes pendant le cours de l'année dernière se sont élevées à 1,503 fr. 60 ; les dépenses ont été de 1,139 fr. 50, c'est donc un bénéfice de 304 fr. 10, qui, joint à 3,012 fr. 55 que nous avons déjà en caisse, porte notre réserve à 3,376 fr. 65, en outre des fonds déjà placés.

« Cette situation florissante est due pour une très grosse part à M. Duboys lui-même, à sa gestion habile et à l'énergie avec laquelle il sait faire rentrer dans la caisse les cotisations trop attardées. Nous vous proposons donc de lui voter de chaleureux remerciements.

« Un de nos correspondants étrangers, le Dr Eliasberg, demande que la cotisation des membres étrangers soit abaissée à 10 fr. Lui seul a formulé cette demande et nous espérons qu'elle ne trouvera pas

d'écho : le titre de membre de la Société d'ophtalmologie de Paris sert à nos collègues étrangers plus qu'à nous-mêmes et nul d'entre nous n'estimera que ce titre est trop cher au prix de 20 fr. par an. »

Après la lecture de ce rapport, on vote des félicitations au Trésorier pour son excellente gestion.

La séance est levée.

SOCIÉTÉ BELGE D'OPHTALMOLOGIE

Réunion du 28 novembre 1897

Professeur VENNEMAN. L'Iris. — L'iris est formé par l'accolement de deux membranes d'origine embryonnaire distincte et de structure histologique différente.

La membrane postérieure est ectodermique, de forme épithéliale.

La membrane antérieure est mésodermique, de forme conjonctive. C'est le parenchyme de l'iris, dans lequel sont développés les vaisseaux, nerfs et muscles de l'iris.

Une lame vitréc sépare ces deux membranes, de structure fibrillaire.

Chez les animaux domestiques le stroma de l'iris est formé par du tissu conjonctif ordinaire ou fibrillaire.

Chez l'homme, le parenchyme irien s'arrête à des stades d'évolution inférieure. Dans le tissu mésodermique de l'embryon humain, on trouve des cellules globuleuses sans substance fondamentale intermédiaire apparente, et des cellules étoilées dont les prolongements glissent entre les cellules rondes, se ramifient et s'anastomosent. Les cellules globuleuses isolées ou groupées se logent dans les mailles de ce réseau de protoplasme.

Ce tissu conjonctif de la période embryonnaire persiste dans l'iris humain : c'est la couche limitante antérieure, appelée antérieurement couche granuleuse et quelquefois maintenant couche des noyaux.

Avec le développement progressif de l'embryon, une substance fondamentale molle, homogène, à mucine, sépare les cellules contiguës du tissu conjonctif embryonnaire, et les cellules rondes primitives deviennent étoilées.

Ce tissu conjonctif fœtal ou muqueux persiste également chez l'homme : c'est la couche vasculaire de l'iris.

Des fibrilles conjonctives apparaissent plus tard avec l'âge du fœtus dans la substance fondamentale homogène du tissu muqueux, elles s'unissent en faisceaux et finissent par prendre la place du tissu primitif. C'est alors le tissu conjonctif fibrillaire ou tissu conjonctif adulte, peu représenté dans l'iris de l'homme.

Il tapisse la face antérieure de la limitante postérieure et remplit l'espace compris entre le sphincter de la pupille et l'uvée.

Le tissu conjonctif qui limite une cavité séreuse arrange ses cellules superficielles en cellules endothéliales, et il y a donc une membrane endothéliale continue à la surface antérieure de l'iris. M. Fuchs est d'avis que l'endothélium manque dans les cryptes de la zone pupillaire et dans les enfoncements décrits par lui au niveau de la portion marginale du bord ciliaire. Il pense aussi que ces enfoncements à la surface antérieure de l'iris conduisent dans un espace lymphatique situé au centre de l'iris autour des gros vaisseaux radiés.

Pour se convaincre encore que l'espace lymphatique de l'iris n'existe pas, on sectionne en travers une coupe radiaire de l'iris et l'on voit entre les prolongements des cellules étoilées de la couche vasculaire une substance fondamentale homogène tranchant nettement par son bord coupé avec le vide séparant les deux morceaux d'iris.

Professeur NUEL. **Des stomates et ouvertures lymphatiques à la surface antérieure de l'iris, et des espaces lymphatiques dans l'iris.** — M. Nuel montre une préparation où l'iris porte six stomates pareils et expose au microscope un stomate dans la face antérieure de l'iris d'un lapin albinos, où les endothéliums sont colorés par Ag NO^3.

Par la succession régulière de projections de coupes microscopiques, il est possible de distinguer et de poursuivre les ouvertures et les canaux, on les voit naître et disparaître, communiquer dans les différentes coupes pour déboucher enfin dans la chambre antérieure.

Dans les yeux malades ces formations sont effacées. Le durcissement des yeux doit se faire dans de bonnes conditions pour ne pas tasser l'iris.

Les espaces lymphatiques de l'iris sont inégalement développés chez les individus. La couche antérieure de l'iris, l'endothélium de la face antérieure se recourbent dans les lacunes.

Les espaces intra-iridiens sont vides à leur origine et renferment plus loin des vaisseaux sanguins.

Les ouvertures se localisent dans la face antérieure de l'iris, à la racine de l'iris et vers le bord pupillaire.

Les espaces s'étendent dans la largeur de l'iris et divisent le tissu de l'iris en deux lamelles, dont la postérieure renferme vers la pupille le muscle sphincter. Ce muscle agit sur la lamelle postérieure principalement : par sa construction il entr'ouvre les espaces lymphatiques, et par son relâchement la lamelle postérieure doit s'appliquer sur l'antérieure.

Fuchs a le premier décrit ces espaces, mais il ne faut pas lui attribuer l'opinion qu'ils serviraient à la résorption de l'humeur aqueuse. Il pense plutôt que l'humeur aqueuse pourrait arriver par là dans la chambre antérieure. Les leucocytes émigrés de l'iris peuvent rentrer dans ces fentes et contribuer à la résorption d'exsudats pathologiques.

MM. Nuel et Cornil pensent qu'il y a là une voie d'absorption pour l'humeur aqueuse.

Dans un cas d'ectopie pupillaire, le système lymphatique, dans la moitié supérieure de l'iris, était développé à un point extrême, au point de se demander si elle n'a pas pour origine un développement anormal des ouvertures et des espaces lymphatiques.

Docteur Rogman. **Des lipomes sous-conjonctivaux.** — Les observations de ce genre semblent encore rares; et les auteurs qui en ont présenté de semblables ne sont pas tous d'accord. Sœmisch et de Wecker les considèrent comme émanant du tissu de l'orbite; Panas, Fuchs et Wagenmann, les envisagent comme des formations lipodermoïdes. Quelques auteurs pensent que malgré une origine congénitale, elles s'accroissent à toute époque de la vie, ou ne dépassent pas une certaine limite d'âge pour apparaître. D'après Galezowski, les lipomes ne sont pas nécessairement congénitaux.

M. Rogman rapporte une série de cinq cas dont il donne l'histoire et les notes anatomo-pathologiques. Il cite deux lipomes sous-conjonctivaux purs, dont le développement de l'un avait commencé à se faire depuis peu de temps chez une personne de 53 ans. Un cas se rapporte à un lipo-dermoïde.

Docteur Leplat. **Phlegmon orbitaire chez un enfant de 15 jours.** — Gonflement inflammatoire des deux paupières, chémosis, sécrétion fibrineuse. Un point de fluctuation à la paupière inférieure et évacuation de pus à staphylocoques purs;

par sondage le stylet pénètre en bas, en arrière, en dedans, derrière le canal lacrymal, sans rencontrer de dénudation osseuse. Guérison absolue. Il s'agit d'un phlegmon et non d'une périostite aiguë, à cause de la rapidité des symptômes et de l'ordre de leur apparition. La suppuration banale est due au staphylocoque.

Docteur Lor. **Cataracte siliqueuse d'origine congénitale avec adhérences ciliaires.** — M. Lor présente un garçon de 9 ans, chez lequel on observe, dans le champ de la pupille, une membrane blanche située derrière l'iris, dont il se rapproche en haut et en dehors. Des fuseaux charnus, bruns, rayonnent de la membrane vers le cercle d'intersection de l'iris; leur attache est alternativement pleine et filiforme. L'œil présentait du strabisme; la perception lumineuse est bonne. La cornée gauche est plus petite en diamètre que la droite et plus bombée.

La cataracte a sans doute eu pour origine un processus inflammatoire pendant la vie intra-utérine.

Docteur H. Coppez. **Quelques considérations sur les noyaux des nerfs moteurs de l'œil à propos d'un cas de ptosis avec mouvements associés de la paupière et du maxillaire inférieur.** — Il croit intéressant de signaler, à propos de ce cas, les particularités suivantes :

1° Association entre les mouvements de la paupière parétique et certains mouvements du globe (regard en bas, regard à gauche).

2° Association entre les mouvements de la paupière parétique et certains mouvements du maxillaire inférieur (abaissement, latéralité, projection en avant).

3° Défaut d'association entre les mouvements des deux paupières supérieures.

Docteur Pergens. **Diplopie monoculaire aux deux yeux.** — La diplopie et la polyopie monoculaires sont causées par des altérations de la cornée, de l'iris, du cristallin, du corps vitré : on les trouve avec des vices de réfraction et chez les hystériques.

M. Pergens présente un sujet de 32 ans. La vision est de 6/8 à droite et 6/12 à gauche, avec une légère hypermétropie et astigmatisme vertical. Il voit double de chaque œil depuis cinq mois. Le fond de l'œil est normal.

La simulation est écartée par des épreuves successives.

Traitement par le KBr, quinquina et chlorhydro-phosphate de chaux. Amélioration.

Cette diplopie a une origine cérébrale : *a*) la correction de la réfraction ne fait pas disparaître l'image secondaire; *b*) ses deux images se voient dans les limites de la vision distincte; *c*) avec les mêmes rayons de courbure, la même réfraction et les mêmes limites de l'accommodation les images ont varié de plus du double à des époques différentes; *d*) il existe des fourmillements au cerveau.

L'auteur pense que les cellules de liaison des centres de la perception cérébrale ne fonctionnent que comme deux masses séparées qui reçoivent chacune une partie de l'impression transmise.

Docteur GALLEMAERTS. **Kératite neuro-paralytique, suite d'extirpation du ganglion de Gasser.** — A la suite de la résection du ganglion de Gasser, le sujet présenté a été atteint de kératite neuro-paralytique, malgré la protection de l'œil sitôt après l'opération. Le mal s'est montré sous forme d'ulcère superficiel central de la cornée : les bords de la cornée sont couverts de vaisseaux nombreux. Cet ulcère se remplit à certains moments. Le mal est chronique.

Docteur RUTTEN. **Ostéo-sarcome commençant de la cavité nasale et de l'antre d'Highmore gauche.** — M. Rutten présente un malade atteint de commencement d'ostéo-sarcome du nez et du sinus, qui a déterminé de l'épiphora par compression du canal lacrymal.

L'excroissance a envahi complètement l'antre d'Highmore; dans la fosse nasale gauche on constate une tumeur blanche grisâtre, dure, éburnée, saignante au contact d'un stylet.

M. Rutten est d'avis que la tumeur a son origine dans le sinus maxillaire.

L'intervention opératoire décidée consistera dans la résection du maxillaire supérieur et la partie antérieure de la cavité nasale, avec l'énucléation de l'œil.

On peut considérer trois périodes dans la marche des tumeurs solides des sinus et de la cavité nasale.

Le mal est d'abord latent, puis viennent la tuméfaction de la joue et les symptômes de la compression de l'œil et des cavités environnantes. Enfin la tumeur se montre au dehors et détermine les troubles des organes voisins.

Docteur BULLIOT. **Influence de la morphine sur la régénération de l'épithélium cornéen.** — La morphine ralentit le processus de régénération, tel qu'on peut l'observer par comparaison

chez des lapins auxquels on a enlevé des parties d'épithélium de la cornée et dont on soumet les uns à l'action du chlorhydrate de morphine et les autres pas.

La régénération normale se fait par l'étalement des cellules du bord de la plaie et par une multiplication active des cellules caractérisée par la présence de figures karyocynétiques.

Chez l'animal morphiné, la progression des cellules du bord est ralentie, ce fait concorde avec la théorie de Klebs, d'après laquelle la progression se fait en vertu de mouvements amiboïdes des cellules épithéliales et la morphine ralentit ces mouvements, mais est en opposition avec la théorie mécanique de Ranvier.

La morphine retarde d'abord l'apparition des figures karyocynétiques; mais elles apparaissent néanmoins plus tard, malgré la morphine. On se demande, dès lors, si cette substance a retardé l'étalement et en même temps l'apparition des divisions cellulaires, ou si elle a agi directement sur les cellules en voie de division.

D'après les expériences de l'auteur, la morphine en injections hypodermiques n'a pas d'action directe sur la division cellulaire.

M. Bullot montre des préparations pour appuyer ses dires.

M. *Venneman* pense que la morphine agit simplement sur la nutrition des cellules.

Répondant à une demande de M. H. Coppez, M. Bullot croit que l'action de la morphine n'a pas grande importance après les opérations de cataracte par exemple.

Docteur Nuel. **L'œdème rétinien maculaire cause de décollement de la rétine.** — M. Nuel a déjà décrit, sous le nom d'œdème maculaire, une altération remarquable de la couche de Henle, qui a une tendance à produire un décollement maculaire de la rétine, d'où il s'étend.

Il montre par projection des préparations d'un œil perdu par suite d'un décollement rétinien spontané, idiopathique, qui a commencé par la macula lutea, sous forme d'œdème maculaire qui s'est transformé en une dégénérescence cystoïde de cette partie de la rétine.

Une préparation montre que l'œdème maculaire s'est transformé en une dégénérescence kystique de la couche de Henle : celle-ci se compose d'une douzaine de loges circulaires, dont chacune est une vésicule kystique. Par leur confluence ces loges peuvent transformer la couche de Henle en une grande fente. Celle-ci peut se produire d'emblée dans l'œdème maculaire.

M. Nuel donne l'histoire clinique de ce cas : il eut l'occasion d'énucléer cet œil, devenu glaucomateux, au cours d'un décollement de la rétine qui avait ainsi débuté par un gonflement limité de la membrane.

A peu de distance de la papille il y a dans le tissu rétinien une grande fente située entre les grains externes et internes, qui s'étend même jusque près de l'ora serrata. Il y a aussi de petits kystes vésiculaires en dehors des grains internes. C'est cette fente qui a produit secondairement le décollement.

BIBLIOGRAPHIE ET REVUE DES JOURNAUX

L'œil dans la méningite tuberculeuse des enfants, par E. Davis.— Bien qu'il soit rare d'apercevoir des tubercules dans les membranes profondes de l'œil, l'infection bacillaire de ce dernier peut cependant être primitive ou secondaire ; d'après Valude, elle se ferait surtout par les voies lymphatiques. Sur 36 cas de méningite tuberculeuse infantile, Garlic n'a trouvé qu'une fois des tubercules sur la choroïde et Wilcox n'en a jamais rencontré chez plus de 200 tuberculeux.

(*Médecine*, janvier 1898). — Jaffart.

Le traitement du trachome par les solutions d'iode, par E. Nesnamoff (*Centralbl. f. prakt. Augenheilk.*, août 1897). — Après les bons résultats qu'il avait déjà obtenus en 1895, l'auteur a poursuivi ses recherches à sa clinique de Charkow et dans le service de Leber à Heidelberg. L'iode est en solution dans l'huile de vaseline, l'éther et la glycérine ; leur titre est plus ou moins élevé, mais on commence toujours par les plus faibles.

Jakowleff a également réussi de cette manière dans le traitement du trachome chez 16 malades ; sur 144 militaires, 50 ont été guéris et les autres améliorés. Cette méthode de traitement s'applique à toutes les formes du trachome ; si certains auteurs n'en ont pas été satisfaits, ils ne doivent pas s'en prendre à la méthode elle-même. L'huile de vaseline iodée pénètre dans la profondeur des tissus sans causer aucune irritation. L'iode est soluble jusqu'à 1 1/2 p. 100, mais on peut augmenter sa solubilité en ajoutant de l'alcool.

Après avoir séché la conjonctive, la paupière étant retournée on la badigeonne avec la solution d'iode à 1 p. 100, la cornée

ne devant jamais être touchée par le liquide. Ces applications sont répétées tous les jours une ou deux fois par jour, et s'il n'y a pas trop de douleur, on emploie la solution à 3 ou 4 p. 100. Cette solution employée en injections rend encore de grands services dans les cas d'inflammation de l'appareil lacrymal.

JAFFARY.

Absence congénitale de l'œil droit, par G. NASH. — L'œil n'était représenté que par un corps pigmenté de la grosseur d'un pois au centre de la cavité orbitaire dont l'ouverture palpébrale était rétrécie; l'aile droite du nez présentait une fissure étendue jusqu'à l'os nasal. Il s'agit d'un arrêt de développement; la mère de l'enfant, âgé de 6 mois, voyait la cause de ces difformités dans une frayeur qu'elle avait éprouvée pendant sa grossesse.

(*The Lancet*, janvier 1898). — JAFFARY.

Symptômes précoces d'empoisonnement par le sulfate d'atropine, par HARRIS. — Chez une malade âgée de 30 ans et atteinte d'iritis syphilitique, l'auteur a observé tous les symptômes de l'intoxication belladonée à la suite d'instillations de sulfate d'atropine au bout d'une journée, bien que le collyre ne renfermât que la quantité d'alcaloïde ordinairement prescrite.

(*The Lancet*, janvier 1898). — JAFFARY.

Dégénérescence du cerveau chez l'enfant; modifications maculaires symétriques, par KINGDON et RUSSEL. — Cette affection se manifeste en général chez plusieurs membres d'une même famille; les juifs paraissent y être plus particulièrement exposés. Les premiers troubles (faiblesse musculaire) n'apparaissent que vers la fin du 3e mois. A ce moment l'ophtalmoscope permet de voir une tache grisâtre au niveau des macula, bientôt suivie d'atrophie optique. Mort au bout de un à deux ans avec une atrophie musculaire généralisée. Il y a dégénérescence de l'écorce cérébrale, des pyramides, de la racine inférieure du trijumeau et des deux pédoncules cérébraux supérieurs. La cause de cette affection non congénitale nous échappe.

(*Médecine*, janvier 1898). — JAFFARY.

Injections de strychnine contre l'empoisonnement chloroformique. — Un officier de marine ayant tenté de se suicider au moyen d'inhalations de chloroforme à hautes doses, et se trouvant déjà dans un état de profond collapsus, le Dr Reid eut d'abord recours aux analeptiques, mais sans succès. Il lui fit ensuite des injections de strychnine, en tout près de 3 centigrammes

(1/2 grain); en même temps il eut recours aux manœuvres de respiration artificielle et à la faradisation des muscles du tronc. Grâce à cette médication énergique, le patient fut arraché au trépas (*British médical Journal*, 1897, n° 20).

L'iodothyrine dans un cas de maladie de Basedow compliquée de diabète sucré. — M. E. Grawitz a observé une jeune fille de 22 ans, présentant les signes classiques du goitre exophtalmique. En même temps que les symptômes de Bazedow, s'étaient développés les symptômes du diabète; les urines contenaient 45 grammes de sucre par litre. Bien que l'iodothyrine ait produit de la glycosurie chez certains malades auxquels elle a été administrée, M. Grawitz traita cette jeune fille par l'iodothyrine. Il y eut une amélioration notable des symptômes de Basedow, et le sucre urinaire baissa de 45 grammes à 50 centigrammes par litre; l'auteur attribue toutefois cette diminution au régime alimentaire dont les hydrates de carbone avaient été exclus.

Un nouveau mode d'enrobage des médicaments. — La gélatine est une matière très indigeste. C'est là un très grave inconvénient de l'emploi de la gélatine pour l'enrobage des substances médicamenteuses. Les capsules gélatineuses pèsent à l'estomac, et peu de personnes peuvent endurer ce mode d'administration des médicaments sans être prises de troubles digestifs. L'emploi du gluten, pour la confection des capsules médicamenteuses, obvie à ces désagréments. Ce mode d'enrobage a été poussé au dernier degré de perfectionnement par M. Cornu. Les *bulles glutineuses Cornu* sont appelées dans un avenir prochain à faire disparaître définitivement l'emploi des capsules gélatineuses, qui représentent un procédé arriéré. Non seulement les bulles glutineuses sont admirablement supportées par les premières voies, non seulement leur ingestion ne détermine pas de pesanteur, pas de troubles gastriques; elles ont encore un avantage dont le médecin saisira facilement l'importance: en donnant à la paroi de la bulle une épaisseur suffisante, on l'empêche de s'ouvrir dans l'estomac. C'est seulement quand elle est parvenue dans l'intestin que sa digestion s'achève et qu'elle met en liberté son contenu.

On peut donc faire passer directement dans l'intestin des médicaments susceptibles d'irriter l'estomac, ou susceptibles d'être altérés par le suc gastrique, et ce cas est assez fréquent.

F. D.

L'excipient le plus convenable pour les pommades à l'aristol. — M. Fagardie s'est occupé de cette question dans le

Répertoire de pharmacie. Il avait constaté, à plusieurs reprises, que, dans les pommades préparées avec le glycérolé d'amidon, l'aristol se décomposait déjà au bout de quelques heures, avec mise en liberté d'iode. La décomposition s'opérait plus rapidement, quand, avant d'être incorporé à l'excipient, l'aristol était délayé faible dans de l'huile.

Des essais faits par M. Fagardie il résulte que, avec l'axonge benzoïnée, il y a aussi mise d'iode en liberté, bien qu'en très faible quantité.

Avec le cérat et avec la lanoline, il ne se produit aucune coloration, et la pommade est très homogène.

Avec la vaseline, pas de décomposition ; mais la pommade n'est pas très homogène.

On doit donc, dans la confection des pommades à l'aristol, écarter l'axonge, les huiles grasses et le glycérolé d'amidon, pour s'en tenir exclusivement au cérat ou à la lanoline.

Médicaments qu'il ne faut pas prescrire en cachets médicamenteux. — Il y a d'abord des médicaments qu'il ne faut pas faire prendre enrobés dans une enveloppe quelconque, parce qu'ils provoquent des troubles gastriques par leur contact en nature avec la muqueuse stomacale. Tels, par exemple, le salicylate de soude, qui doit être administré dissout dans une quantité suffisante de véhicule, l'antipyrine, qu'il y a tout avantage à faire prendre en suspension dans de l'eau de Vichy, ou dans une solution bicarbonatée sodique.

Les médicaments qui ne doivent pas être prescrits en cachets médicamenteux peuvent être divisés en trois catégories :

a) Il y a d'abord ceux qui étant hygroscopiques attirent l'humidité de l'air et ramollissent l'enveloppe, tels : les phosphates acides, les glycérophosphates, le bromure de sodium, le chlorure de calcium cristallisé, chlorure de strontium, citrate ammoniacal de fer, tartrate ferrico-potassique, pipérazine, lysidine, chloral, de même que les extraits secs d'origine végétale, et d'une façon générale les médicaments obtenus par voie de dessiccation dans le vide.

b) La seconde catégorie comprend les médicaments qui, par leur mélange, donnent lieu à des produits humides, par exemple le mélange d'antipyrine et de salicylate de soude.

c) Enfin la troisième catégorie comprend les médicaments qui, au contact de l'air, se décomposent ou changent de couleur. Ainsi les iodures alcalins et alcalino-terreux, l'aristol (*Correspondenzblatt für schweizer Aerzte*, décembre 1897, n° 24).

Traitement de l'eczéma. — Dans un grand nombre de cas d'eczéma, M. Saalfeld s'est bien trouvé de l'emploi prolongé des lotions à la camomille. Quand il s'agit d'un eczéma très prurigineux, il faut se renseigner par voie de tâtonnement si ce sont les lotions très chaudes ou très froides ou tièdes qui exercent l'influence la plus favorable sur les démangeaisons. D'une façon générale, M. Saalfeld a vu des lotions très chaudes réussir mieux que les lotions froides.

Ce traitement a le double avantage d'être à la fois peu coûteux et inoffensif. A ce propos, l'auteur a rappelé que les lotions d'eau blanche ont quelquefois déterminé des accidents d'intoxication (*Die Therapie der Gegenwart*, 1898, n° 2, p. 72).

Pâte à l'airol pour les usages oculistiques. — Cette pâte a pour formule :

Rec. airol	5 parties.
Liniment siccatif de Pick	} ad 10 —
Bol blanc	

M. pour f. s. a, une pâte médicamenteuse.

La présence du liniment siccatif a pour effet de diminuer la consistance de la pâte. L'emploi de celle-ci offre, d'après M. Herrnheiser, les deux avantages suivants : le pansement tombe de lui-même ; on peut combiner les applications de glace avec les applications de pâte (*Die Therapie der Gegenwart*, février 1898, p. 65).

Le désichtol, un succédané de l'ichtyol. — L'odeur nauséabonde de l'ichtyol est un obstacle à la vulgarisation de l'usage interne de cette substance qui est essentiellement constituée par du sulfo-ichtyolate d'ammoniaque. Or, quand on traite convenablement l'ichtyol par la vapeur d'eau, on le débarrasse d'une essence volatile, à la présence de laquelle paraît être liée l'odeur si désagréable de la substance en question. On obtient ainsi un produit, qui offre les mêmes caractères physiques que l'ichtyol, mais qui n'a pas de mauvaise odeur ; on lui a donné le nom de désichtol. Il appartient aux recherches des cliniciens de nous éclairer sur le point de savoir jusqu'à quel point le désichtol partage les vertus thérapeutiques de l'ichtyol (*Deutsche medicin. Wochenschrift*, 1898, n° 5, supplément thérapeutique, p. 12).

Traitement de la migraine. — M. Hirtz a exposé ses idées sur cette question de thérapeutique, dans un des derniers numéros du *Journal des praticiens*. Il accorde la première place, en fait

de médicaments antimigraineux, à l'*analgésine*. Les doses de ce médicament doivent être réglées sur la susceptibilité individuelle du sujet; elle varie entre 0 gr. 25 et 2 ou 3 grammes.

Il faut mettre les malades en garde contre l'abus de ce médicament qui est tombé dans le domaine public, qu'on prend sans demander avis à son médecin, et qui provoque cependant de temps en temps des accidents de véritable intoxication. L'auteur a vu un homme de 50 ans, artério-scléreux, être pris à la suite de l'usage prolongé de 2 grammes d'analgésine, d'un vertige cérébelleux qui ne cessa qu'avec la suppression du médicament.

L'estomac tolère plus facilement l'analgésine lorsqu'on y ajoute 0 gr. 50 de bicarbonate de soude.

On peut faire absorber le médicament par la voie hypodermique, lorsque l'état nauséeux dépendant de la migraine est trop pénible et trop prononcé pour permettre l'ingestion d'aucun liquide. On peut l'administrer en quart de lavement, contenant 2 à 3 grammes d'analgésine avec VI gouttes de laudanum.

La *caféine* est également un bon remède antimigraineux. On pourra prescrire :

Caféine	ãã 14 grammes.
Benzoate de soude	
Eau de menthe	250 —

Une cuillerée à café toutes les deux heures, de cette potion, jusqu'à 3 ou 4 cuillerées. Chacune représente 0 gr. 25 de caféine.

La même dose se trouve dans une seringue de Pravaz, avec la formule d'injection hypodermique :

Caféine	2 gr. 50
Benzoate de soude	2 gr. 95
Eau distillée	q. s. p. 10 c. c.

L'*acétanilide*, l'*antifébrine* sont des médicaments plus dangereux, qu'il ne faut prescrire qu'avec beaucoup de prudence; au contraire, la phénacétine est d'une toxicité très faible, et moins rarement que l'analgésine, elle provoque des éruptions ou des phénomènes d'intolérance. On la prescrira par cachets de 0 gr. 25 à 0 gr. 30, à raison de 4 ou 5 cachets par jour.

L'*exalgine*, très efficace contre les névralgies trifaciales, l'est beaucoup moins contre la migraine. Ne pas dépasser la dose de 0 gr. 25.

Lauder Brunton vante l'action du salicylate de soude pris par 4 doses de 1 gr. 50 et associé à 2 gr. 50 de bromure de potassium.

Immerwahr, Benno Lewy, Schumann ont trouvé dans le *bleu*

de méthylène un remède très efficace contre la migraine, spécialement de la forme dite angiospastique.

Ils le donnent à la dose de 0 gr. 10, — 4 fois par jour, — en l'associant à la noix de muscade, pour éviter l'irritation vésicale.

Bleu de méthylène.....	ãã 1 gramme.
Noix de muscade.....	

Pour 1 capsule gélatineuse n° 10, environ 4 capsules par jour.

La *migrainine*, que Schumann considère comme un des meilleurs médicaments anti-migraineux, n'est qu'un mélange d'antipyrine et de caféine.

Elle renferme :

Antipyrine.....	89,4 p. 100
Caféine.....	8,2 —
Acide nitrique pulvérisé.....	0,56 —

L'*aconitine* réussit parfois là où les autres nervins ont échoué. On ne les prescrira que par granules d'un quart de milligramme, en moyenne, deux par jour.

Le *guarana* renferme de la guaranine identique à la caféine.

On le donnera en poudre à la dose de 0 gr. 50 à 2 grammes, délayé dans de l'eau.

Séguin, grand partisan de la *théorie oculaire* de la migraine, considérant, avec beaucoup d'auteurs américains, qu'elle se rattache fréquemment à des vices de réfraction, recommande l'emploi des mydriatiques, la correction de la vue par des verres appropriés, et comme médicament interne : l'*extrait de cannabis indica*, qu'il donne à la dose de 3 pilules par jour de 0 gr. 01, en augmentant progressivement jusqu'à 0 gr. 15.

Gradle emploie de préférence la teinture de cannabis à la dose de XX à XXV gouttes, 2 fois par jour, à six heures d'intervalle (*Indépendance médicale*).

Une fois passé l'accès de migraine, il faut en prévenir le retour, et pour cela s'attaquer aux causes qui lui donnent naissance. On imposera aux malades un régime sévère : proscription des aliments indigestes, des boissons alcoolisées, des spiritueux, de tout ce qui peut occasionner une intoxication alimentaire. Haller, très sujet à la migraine, en fut délivré, grâce à l'habitude qu'il prit de boire de l'eau en abondance et de se soumettre à une alimentation légère. Linné se débarrassa de la migraine en buvant, tous les matins à jeun, un litre d'eau fraîche et en faisant de l'exercice.

Comme moyen prophylactique, Debout a vanté l'usage des pilules suivantes :

Sulfate de quinine	3 grammes.
Poudre de fleurs de digitale	1 —
Sirop de sucre	q. s.

Une tous les soirs pendant plusieurs mois.

Chez les arthritiques, les rhumatisants, les goutteux, M. Hirtz a prescrit avec succès le traitement suivant :

Régime sévère, dépourvu d'aliments azotés et indigestes le soir, surtout végétarien. Comme boisson, de l'eau ou une boisson aromatisée, comme le thé faible.

Le matin à jeun, deux verres d'eau de Carlsbad ou de Tarasp chauffés à 40° environ, ou de l'eau de Vichy.

Tous les soirs, avant le dîner, une des pilules suivantes :

Valérianate de quinine	1 gramme.
Extrait de colchique de	0 gr. 20 à 0 gr. 40
— digitale	0 gr. 20
— aconit	0 gr. 10

La *migraine ophtalmique* est justiciable des mêmes palliatifs que la migraine vulgaire, au moment des accès. Dans l'intervalle de ceux-ci, elle réclame l'institution de la médication bromurée : bromure de potassium ou de sodium, 2 à 6 grammes dans les vingt-quatre heures, et mieux sirop polybromuré.

F. D.

Sclérotomie antérieure, par le Dr Galezowski (Leçon faite à sa clinique, novembre 1897). — Les recherches de l'auteur l'ont conduit à trouver qu'il existe un certain nombre d'atrophies des papilles, simulant à s'y méprendre l'atrophie tabétique et qui ne constituent en réalité qu'une atrophie papillaire glaucomateuse, ou mieux une variété particulière de glaucome simple sans excavation. C'est dans les altérations des voies lymphatiques et dans la gêne de circulation du liquide nutritif lymphatique intra-oculaire qu'il place la cause principale des accidents glaucomateux (travail lu à l'Académie en 1894) et il conclut que le glaucome est une lymphangite de l'œil, qui guérit par des *sclérotomies antérieures répétées*. Cette méthode de sclérotomie antérieure, dite cruciale, est la même que celle qu'il pratique depuis longtemps déjà, dans les cas de glaucome simple, absolu et hémorragique. C'est la statistique des cas d'atrophie de papilles glaucomateuses opérés par ce procédé, qu'il expose dans cette leçon, statistique qui compte à son actif un grand nombre de succès ;

presque tous les cas récents ayant été plus ou moins améliorés avec arrêt du processus, rétablissement de la nutrition intra-oculaire et augmentation de l'acuité visuelle, après une ou deux interventions (trois observations à l'appui).

La méthode opératoire est analogue à celle que l'auteur a décrite dans son *Traité d'ophtalmologie* sous le nom de *sclérotomie cruciale* et qu'il pratique depuis plus de douze ans pour diverses variétés de glaucomes et surtout pour le glaucome simple. Il a imaginé pour cela, à cette époque, un sclérotome d'un modèle spécial, recourbé sur le plat et à double tranchant, large de 3 millimètres, qu'il introduit obliquement d'arrière en avant, sur tout le pourtour de la grande voie lymphatique de filtration, pour arriver dans la chambre antérieure, de façon à sectionner le canal de Fontana à chaque extrémité des diamètres vertical et horizontal de la cornée, afin de multiplier de la sorte le nombre des débridements. KOPFF.

Ophtalmie diphtéritique et sérothérapie, par le Dr LAGRANGE (*Soc. de méd. de Bordeaux*, 15 janvier 1898). — Il résulte des deux cas d'ophtalmie diphtéritique graves communiqués par l'auteur et qu'il a traités par la sérothérapie, qu'en présence d'une ophtalmie présentant les caractères cliniques de la forme diphtéritique, il importe d'avoir recours immédiatement à la sérothérapie, sans attendre le diagnostic bactériologique. Cette intervention hâtive a pour but de parer aux complications qui menacent la cornée dès les premières heures et peuvent en deux jours abolir la vision. Il est établi, d'autre part, que le sérum antidiphtéritique n'a aucune action fâcheuse dans les ophtalmies pseudo-membraneuses à streptocoques, à pneumocoques et à staphylocoques qui peuvent se présenter avec les caractères cliniques de l'ophtalmie diphtéritique.

Eclairage artificiel ; comment doit-on s'éclairer dans les familles, collèges, bureaux, ateliers, par le Dr MOTAIS (*Communication à l'Acad. de méd.*, 10 janvier 1898). — La question de l'éclairage artificiel domine toutes les autres en hygiène oculaire ; car le défaut d'éclairage artificiel est un des facteurs les plus importants de la dégénérescence oculaire. Pour résoudre cette question si capitale, l'auteur étudie dans sa brochure les lumières artificielles dans leur composition ou qualité, leur quantité, la chaleur produite, la viciation atmosphérique et arrive à déterminer un type d'éclairement dont il fait son unité, et d'après laquelle il base les conditions hygiéniques d'éclairage public et privé.

Des nouveaux sels d'argent en thérapeutique oculaire, par le Dr Darier (la *Clinique ophtalmologique*, 10 janvier 1898). — Le nitrate d'argent est un véritable spécifique dans toutes les affections sécrétantes de la conjonctive; mais il a souvent, d'après l'auteur, une action trop caustique et trop brutale sur l'épithélium, sans pour cela se faire sentir dans les couches profondes de la conjonctive. Les nouveaux sels qu'il propose sont doués d'un pouvoir de pénétration et d'une action antiseptique puissants, qui leur font donner des résultats thérapeutiques aussi bons que le nitrate, sans provoquer comme lui de la douleur et une violente réaction.

Il passe en revue ces différents sels : *argentamine* (solution d'éthylène-diamine-phosphate d'argent); *argonine* (combinaison de caséine et d'argent); *sulfophénate d'argent*; *itrol* ou citrate d'argent; *actol* ou lactate d'argent, et enfin *protargol* (combinaison de protéine et d'argent), qui lui paraît réunir le plus grand nombre de qualités et le moins d'inconvénients, absolument indolore et se conservant parfaitement. Le protargol lui paraît devoir remplacer avantageusement tous les autres sels d'argent, en raison de ses propriétés pénétrantes et antiseptiques; de son innocuité et de sa conservation facile; de sa non-participation par les albumines, les alcalins, les sulfures... avec lesquels il peut être combiné.

Il ne précipite pas la cocaïne et peut être employé en solutions alcalines qui ont une action favorable sur certaines conjonctivites chroniques et rebelles. La solution dont l'auteur se sert est à 10 p. 100 et les résultats qu'il a obtenus jusqu'ici le portent à croire que ce sel d'argent rendra les plus grands services en thérapeutique oculaire.

Kopff.

Traitement de l'herpès zoster de l'œil (*Kronika Lekarska*, septembre 1897). — D'après Strjeminski, le traitement de l'herpès zoster de l'œil est symptomatique. Il faut tâcher que les vésicules ne crèvent pas, et pour cela le meilleur moyen est de les saupoudrer avec un mélange soit de talc et d'acide salicylique, soit d'oxyde de zinc et de poudre de riz. Lorsque les vésicules commencent à sécher, une pommade à l'oxyde de zinc et l'ichtyol favorise la cicatrisation. Les vésicules de la cornée doivent être ponctionnées sans retard; leurs parois seront excisées à l'aide de pinces-ciseaux. S'il y a de la névralgie, on aura recours avec utilité au courant galvanique, et l'on administrera à l'intérieur de l'iodure de potassium et des narcotiques.

B. Taft.

Traitement des complications de la rougeole, par JOSIAS (*Journal des Praticiens*, n° 2, p. 17, 1898). — La conjonctivite simple guérit facilement avec des lavages à l'aide d'une solution boriquée et l'instillation de quelques gouttes d'un collyre au borax :

Eau distillée	20 grammes.
Borax	10 centigr.
Laudanum de Sydenham	2 gouttes.

Dans les conjonctivites persistantes avec sécrétion muco-purulente, les lavages boriqués chauds doivent être répétés plusieurs fois par jour, on pratiquera de plus une ou deux fois par jour, des attouchements avec un pinceau trempé dans une solution de nitrate d'argent à 1 ou 2 p. 100.

La conjonctivite pseudo-membraneuse peut être d'origine diphtéritique ou staphylococcique. Dans le premier cas, elle est justiciable des injections de sérum. Dans le second cas, on fera des lavages répétés cinq à six fois dans les vingt-quatre heures avec la solution suivante :

Eau stérilisée	1000 grammes.
Extrait thébaïque	10 centigr.

Ces lavages sont faits à la température de 40°. D'autre part, après chaque lavage, on enduira la face interne des paupières de la pommade suivante :

Vaseline	10 grammes
Iodoforme	25 centigr.

S'il y a des lésions cornéennes, on instillera sur l'œil malade une ou deux gouttes d'un collyre à l'atropine à 1 p. 100.

(Dr G. LYON. — *Revue de thérapeutique.*)

Polycorie d'un œil et coloboma irido-choroïdien de l'autre œil, par FOUCHARD (du Mans). — *Œil droit.* — La pupille est ronde, mais myotique; à la partie supéro-interne du disque irien, on remarque une perte de substance, constituant une petite pupille elliptique séparée de la pupille centrale par une bandelette de tissu irien; de plus, à la partie externe de l'iris, au niveau du diamètre horizontal, existe une petite ouverture.

Œil gauche. — L'iris présente une coloration très différente de celle de l'œil droit; à la partie inférieure de l'iris on voit un large coloboma.

A l'examen ophtalmoscopique on voit, au niveau du coloboma

de l'iris, un large coloboma de la choroïde. L'acuité visuelle est réduite à 1/20°.

Coloboma irido-choroïdien de l'œil droit et microphtalmos à gauche, par FOUCHARD. — *Œil gauche.* — Le globe est notablement microphtalme; il est hypotone (T. = 1); il présente un strabisme divergent peu marqué : la cornée, elliptique, est sensiblement plus petite que la droite.

Perpendiculairement au diamètre horizontal, on remarque un coloboma partant de la pupille et séparé de la périphérie de la cornée par un pont de tissu irien.

A l'ophtalmoscope on constate la parfaite transparence des milieux réfringents; on voit de plus un large coloboma choroïdien de la classe des colobomas du plancher oculaire. Les vaisseaux rétiniens sont bordés de légers amas de pigment disposés en pointillé. La papille optique ne peut être vue; cependant on remarque que, dans un point du fond rétinien, deux vaisseaux émergent comme d'un cratère; ce point d'émergence peut être considéré comme le centre de la papille excavée.

Ce large coloboma est limité à sa partie supérieure externe-interne par un bord largement pigmenté en feston; en bas il est indélimitable.

Sa réfraction est myope de 6 dioptries avec astigmatisme vertical. L'acuité est faible.

Œil droit. — Le volume du globe, les dimensions de la cornée sont normaux. L'acuité visuelle est parfaite après correction, par des verres sphéro-cylindriques (— 3 dioptries) à 15°.

Mais, à l'examen ophtalmoscopique, on constate un large coloboma de la choroïde, difficilement délimitable en dedans; il a une forme elliptique à grand diamètre horizontal; son bord supérieur est fortement pigmenté, la sclérotique n'est pas ectasiée.

Au niveau du coloboma, on n'aperçoit pas trace des vaisseaux rétiniens.

L'examen du champ visuel permet de constater un scotome correspondant au coloboma avec un état parfait de la vision.

Il n'existe dans les ascendants aucune consanguinité. Les frères et sœurs et les enfants de la malade ne présentent aucune anomalie de l'appareil oculaire.

(*Archives médicales d'Angers*, 20 décembre 1897.)

Sur deux cas de strabisme, par M. SCHNABEL.—A une des dernières séances de la Société de médecine de Vienne, l'auteur a développé sa théorie du strabisme d'après 2 cas qu'il a observés. A l'encontre de la théorie de Donders qui attribue le strabisme au rac-

courcissement des muscles intéressés de l'œil, il soutient que le strabisme n'est pas une anomalie de la motilité mais de l'anatomie du contenu orbitaire.

La musculature de l'œil qui louche est absolument normale de même que sa fonction et sa structure anatomique. Il n'y a d'anormal que la position du point indifférent entre l'action du muscle droit latéral et des muscles médians. Dans le strabisme convergent le point est situé sur la ligne médiane, dans le strabisme divergent ce point est placé latéralement au milieu des fentes palpébrales.

M. Schnabel donne l'explication suivante du fait constaté par Donders, à savoir que chez les hypermétropes atteints de strabisme convergent le strabisme est tout à fait ou en grande partie supprimé par la correction de l'hypermétropie. L'hypermétrope atteint de strabisme ne peut associer l'accommodation nécessaire pour la vue distincte avec l'innervation divergente qui lui est nécessaire pour la vision binoculaire. Pour voir clair, il donne la préférence à l'innervation de l'accommodation et, dans ce cas, le strabisme se produit. Mais, si l'on place devant les yeux des verres convergents, le patient peut laisser se produire la divergence sans préjudice pour la vision nette, l'œil qui louche est en quelque sorte retiré de sa position. Le strabisme n'est pas une anomalie du mouvement mais une anomalie de position.

L'innervation de divergence et l'innervation d'accommodation semblent impossibles à se combiner.

M. Exner a demandé à M. Schnabel si la mobilité de l'œil est complète malgré le raccourcissement d'un muscle de l'œil, car l'obstacle dans l'abduction et l'adduction maxima paraît résider dans les résistances extérieures et non dans la contraction maxima du muscle médian ou latéral.

M. Schnabel répond qu'il a voulu seulement montrer au point de vue clinique que la voie parcourue par le sommet de la cornée est tout à fait normale et identique à celle qu'il décrit pour un œil mobile, non strabique. La mobilité normale n'est possible que pour une brièveté congénitale du muscle et non pour un raccourcissement provoqué par une contraction de longue durée.

M. Muller rappelle que les cas d'insuccès d'opération du strabisme, dans lesquels le muscle divisé se rétracte bien loin dans l'orbite, démontrent que les muscles peuvent se contracter plus fortement qu'ils ne le font habituellement.

(*Médecine moderne.*)

Traitement mécanique de la conjonctivite granuleuse, par le Dr H. Knapp (de New-York) (Communication faite au Congrès

de Moscou. *Clinique ophtalmologique*, octobre 1897). — Si des granulations sont déposées dans une conjonctive gonflée, on peut les exprimer ou les enlever avec une curette, ou les détruire par le galvano-cautère, et traiter ensuite la muqueuse par les médications propres aux conjonctivites (nitrate d'argent, sulfate de cuivre). Mais dans la forme non inflammatoire, le traitement mécanique produit les meilleurs effets. L'auteur n'a pas une expérience suffisante des méthodes par le brossage ou grattage, l'électrolyse, le curettage et l'excision, pour formuler sur elles un jugement basé sur des faits. Mais la méthode qui lui est familière et qui lui donne des résultats favorables, est celle par l'expression des granules. La pince dont il se sert pour pratiquer cette expression a l'avantage d'exprimer la matière trachomateuse sans contusionner, déchirer et étrangler la muqueuse (pinces-rouleaux).

Des injections sous-conjonctivales, par le Dr Darier (Communication faite au Congrès de Moscou). — Le pouvoir antiseptique et résolutif des injections sous-conjonctivales de sublimé ou de cyanure d'hydrargyre est des plus marqués.

Dans les infections oculaires graves, traumatiques ou opératoires, dans les ulcères infectieux de la cornée, associés au galvano-cautère, au début des choroïdites musculaires, et dans toutes les affections d'origine infectieuse ou spécifique, les effets sont prompts et remarquables.

L'auteur se sert actuellement de la solution suivante :

Cyanure Hg	0,10 centigr.
Chlorure de sodium	10 grammes.
Eau distillée	500 —

dont on injecte un quart, une demi ou une seringue, loin de la cornée.

Ablation d'une gomme tuberculeuse de la conjonctive et de la sclérotique, par le Dr Valude (*Annales d'oculistique*, août 1897). — Les tubercules de l'iris sont aujourd'hui traités par tous les praticiens au moyen de l'excision du foyer malade, et, de plus en plus, l'énucléation est rejetée dans les tuberculoses oculaires localisées. L'auteur cite un cas où l'intervention a porté sur la paroi oculaire sclérotícale qui a été trépanée. La guérison a été complète.

Ce fait montre qu'on peut pratiquer des opérations d'exérèse non seulement sur l'iris, mais encore sur la coque fibreuse et vasculaire de l'œil. Koppf.

Morve oculaire, par le Dr Gourfein. — La morve humaine est susceptible de présenter des localisations variées. La plus fréquente est le farcin chronique primitif des fosses nasales. On ne connaissait pas jusqu'ici de cas de farcin chronique ayant débuté par le sac lacrymal. Un fait de ce genre vient d'être publié par le Dr Gourfein, de Genève, dans la *Revue médicale de la Suisse romande* (20 décembre 1897, p. 737). Non seulement le farcin a débuté par le sac lacrymal, mais encore il y est resté localisé pendant assez longtemps, sans que le malade présentât des phénomènes généraux.

Le sujet de l'observation, une jeune fille de 12 ans, a été examinée pour la première fois le 5 avril 1897. Elle était atteinte d'une fistule lacrymale du côté droit, qui, d'après le dire du père de l'enfant, datait de douze jours et avait été la conséquence d'un coup reçu par l'enfant.

L'aspect insolite de la fistule, ses grandes dimensions, ses bords rouges, épais, décollés, parsemés de fines granulations visibles à l'œil nu, avec un fond rempli de pus grumeleux gris jaunâtre, détermina M. Gourfein à maintenir l'enfant en observation. A part la fistule lacrymale du côté droit, on ne constatait rien d'anormal. Le canal lacrymal était perméable. La conjonctive était en parfait état. Le fond de l'œil, les membranes internes, les milieux transparents étaient normaux ; on en pouvait dire autant de la vision.

L'examen bactérioscopique du produit de sécrétion de la fistule lacrymale fut décidé. On ne trouva pas le bacille de Koch. Par contre un cobaye inoculé avec le produit de sécrétion susdit succomba au bout de dix-sept jours. A l'autopsie de l'animal on trouva des abcès multiples ; la rate et les poumons étaient parsemés de points blanchâtres, qui rappelaient les infarctus.

De nouvelles inoculations, faites par le Dr E. Maujeant à 3 cobayes ont abouti à la démonstration de la nature morveuse de l'affection présentée par l'enfant en question.

Entre temps, on avait fait à l'enfant des cautérisations au galvanocautère. A la suite de ces cautérisations, une amélioration était survenue du 9 au 24 juillet, date à laquelle l'enfant s'en retourna dans sa famille. Elle fut réexaminée le 4 août ; une aggravation très prononcée était survenue. La conjonctive palpébrale supérieure était déjà le siège de lésions tout à fait analogues à celles de la conjonctive palpébrale inférieure. Une nouvelle cautérisation très énergique fut pratiquée sans succès. Le mal se mit à progresser assez rapidement ; il envahit la conjonctive bulbaire, restée intacte jusque-là, et entama la sclérotique. Une opération radicale, proposée à ce moment, fut repoussée par les parents. L'enfant n'a pas été revue.

M. Gourfein a conclu en fin de compte que :

1° Le sac lacrymal peut être primitivement atteint de la morve chronique.

2° A l'heure actuelle, le diagnostic clinique de cette affection est impossible.

3° Le seul moyen de diagnostiquer cette affection, quand elle se présente en clinique sous la forme susdite, c'est l'examen bactériologique.

F. D.

Absence congénitale de l'œil droit, fissure du nez, par W.-G. Nash. — C'est l'histoire d'un enfant de 6 mois qui naquit privé de l'œil droit et portant une fissure sur le côté droit du nez.

La fente palpébrale droite était très petite et en soulevant la paupière, l'orbite offrait un aspect tout à fait semblable à celui qu'on observe après l'ablation de l'œil, à part la présence d'un petit corps pigmenté qui occupait le centre de la cavité et qui représentait l'œil arrêté de très bonne heure dans son développement.

L'aile droite du nez porte une fisssure qui remonte jusqu'au bord inférieur de l'os nasal. L'os nasal droit est légèrement écarté de son congénère, ce qui produit un peu d'aplatissement du nez.

Quant à la cause de cette difformité, le développement de l'œil paraît avoir été arrêté de très bonne heure et en même temps l'aphophyse nasale externe ne s'est pas unie à l'apophyse fronto-nasale. La mère attribue la difformité à une grande frayeur que lui aurait causée un chien étranger qui avait sauté sur son lit quand elle était grosse de trois mois.

La réunion de ces deux difformités est, je crois, assez rare.

(*The Lancet.*)

Effets du tabac sur la vue des animaux. — Les journaux australiens ont récemment signalé une épidémie, fort singulière, qui a sévi sur des chevaux occupant certains pâturages sur les bords de la rivière Darling. Leur vue s'affaiblissait graduellement, et ils finissaient par arriver à la cécité complète, en un laps de temps variant entre un et deux ans. Il semble que cette épidémie soit due à la consommation, par les chevaux, des feuilles d'un tabac indigène, le *Nicotiana suaveolens.*

Mais pourquoi le mal s'est-il développé subitement ? Il semble que la plante n'existait point auparavant dans ces pâturages; mais au cours d'un des débordements de la rivière Darling, qui est sujette à des crues considérables, des graines de ce *nicotiana*, entraînées par les eaux d'un niveau plus élevé, auraient été abandonnées et auraient germé. En tout cas la plante a fait son

apparition peu de temps après une inondation, et le transport des graines par les rivières est un fait d'occurrence quotidienne, maintes fois signalé, et appuyé par des observations indéniables; or l'épizootie ne s'est montrée qu'après l'introduction de la plante. Le tabac déterminerait donc l'amblyopie chez le cheval aussi bien que chez l'homme, et cette amblyopie, chez l'un et l'autre, peut être le seul signe d'intoxication, la santé demeurant parfaite à tous autres égards. Deux chevaux aveugles ont pu, en effet, faire quelque 800 kilomètres pour se rendre à la station vétérinaire. Leur cécité paraît être incurable. On connaît des cas où elle se produit sous l'influence d'autres aliments : M. Ferdinand de Müller a vu des exemples de cécité déterminés par l'alimentation avec une plante appelée lis d'herbe.

La chirurgie oculaire à Marseille, février 1898. — Dans la statistique des opérations pratiquées à Marseille du 1er janvier au 31 décembre 1897, rédigée par Pantaloué, nous trouvons quelques faits se rapportant à la chirurgie oculaire, et que nous reproduisons ci-après :

Un cas de névralgie et section du nerf sus-orbitaire.

Deux cas de traumatisme des paupières, avec autoplastie des paupières consécutive.

Cinq chalazions guéris par l'extirpation.

Trois épithéliomas de l'angle interne de l'œil suivis d'extirpation (*Archives provinciales de chirurgie*).

F. D.

INDEX BIBLIOGRAPHIQUE

EDWARD JACKSON. — Removal of the clear crystalline lens for high Myopia (*The ophtalmic Record*, Chicago, february 1898).

A. OLIVER. — The Therapeutic Value of hydrobromate of scopolamine in Plastic Iritis (*The Journal of Ophtalm., Otology, Laryngologie*, Chatterton, 1897).

ANDREWS. — Tubercle of the Iris (*International Med. Magazine*, aug. 1897).

BEAUMONT. — Aseptic Foreign Bodies in the Eye and Orbit (*London Lancet*, august 28, 1897).

ROCHESTER. — A case of Myopia : opération ; improved vision (*The Journal of Ophthalmology, Otologie and Laryngologie*, october 1897. Chatterton).

NETTLESHIP. — Manuel d'ophthalmologie, J. Churchill, Londres, 1897, 2e éd.

OHLEMANN. — Amblyopies chromatiques et leur diagnostic (*The Lancet*, 22 janvier 1898).

NOYES. — Les antiseptiques dans la chirurgie oculaire (*Medicine*, janvier 1898).

MORTON. — Globe artificiel dans la capsule de Tenon (*Medicine*, janvier 1898).

NOUVELLES

Hôpitaux de Bordeaux. — CONCOURS POUR UNE PLACE D'OCULISTE. — Une place d'oculiste adjoint des hôpitaux et hospices est mise au concours. Les épreuves commenceront le mardi 3 mai 1898, à huit heures du matin.

Les concurrents déposeront au secrétariat des hospices (cours d'Albret, 91), avant le 17 avril 1898 :

1° Les pièces prouvant qu'ils ont au moins 25 ans accomplis et qu'ils sont Français ou naturalisés Français, et un certificat de bonne vie et mœurs ; 2° leur diplôme constatant qu'ils sont, depuis au moins deux ans, docteurs en médecine de l'une des Facultés françaises et une note de leurs titres scientifiques. La commission pourra néanmoins, par délibération spéciale, admettre à concourir les anciens internes des hôpitaux et hospices de Bordeaux, qui compteraient au moins une année de doctorat ; 3° l'engagement écrit de se conformer au règlement du service de santé des hôpitaux et hospices de Bordeaux.

L'admission au concours est subordonnée à la décision de la Commission.

Le jury au concours est présidé par le plus ancien de ses membres titulaires présents. Il se compose de neuf juges, savoir : 1° le professeur de clinique ophtalmologique et l'oculiste titulaire des hôpitaux, qui en font partie de droit ; 2° deux médecins et trois chirurgiens titulaires désignés par le sort ; 3° deux docteurs choisis par la commission administrative parmi les oculistes ou les chirurgiens honoraires des hôpitaux.

Le jury peut se constituer s'il compte sept membres au moins ; il peut continuer à fonctionner jusqu'à cinq membres, mais il ne peut, dans aucun cas, s'adjoindre des membres nouveaux après sa constitution.

Un juge qui n'a pu assister à une partie de séance cesse d'être membre du jury.

Les épreuves se composent : 1° d'une composition écrite sur une question d'ophtalmologie ; 2° d'une dissertation orale sur un sujet d'anatomie, de physiologie et de pathologie spéciales ; 3° d'une leçon clinique, sur deux malades choisis dans les services d'ophtalmologie ; 4° de deux opérations pratiquées sur le cadavre.

Les mêmes sujets sont traités, autant que possible, par tous les concurrents. Il est accordé six heures pour la composition écrite, une heure pour la dissertation orale, précédée d'une heure de réflexion, une heure pour l'épreuve clinique, plus dix minutes de réflexion entre l'examen des malades et la dissertation, et une demi-heure pour l'épreuve opératoire.

Les sujets de toutes les épreuves, à l'exception des épreuves cliniques, sont tirés au sort parmi trois questions proposées par le jury et adoptées après discussion à la pluralité des voix.

Après chaque épreuve, les juges discutent la manière dont chacun des concurrents en a rempli les conditions et votent, à la pluralité des voix, le nombre de points à attribuer à chaque candidat. Le maximum des points pour chaque épreuve, est fixé à 20.

Les deux premières épreuves seront éliminatoires pour les candidats qui n'ont pas obtenu la moitié des points que le maximum fixé permettait d'atteindre.

Les candidats au titre d'oculiste adjoint des hôpitaux et hospices ne peuvent être nommés s'ils n'ont obtenu la moitié, au moins, du nombre total des points que le maximum fixé permettait d'atteindre.

Les oculistes adjoints remplacent, en cas d'absence, les oculistes titulaires. Les oculistes titulaires et adjoints des hôpitaux et hospices sont nommés par la commission administrative, à la majorité absolue des suffrages.

Le Gérant : Félix Alcan.

5401. — L.-Impr. réunies, B, rue Mignon, 2. — Motteroz, directeur.

RÉTINITE HÉMORRAGIQUE

DUE A LA SYPHILIS ET L'ARTHRITISME RÉUNIS

PAR

Le Dr GALEZOWSKI

Les hémorragies rétiniennes se rencontrent très souvent chez des individus qui subissent l'influence de deux causes constitutionnelles réunies ensemble, et notamment la syphilis et l'arthritisme. La marche et l'évolution de ces rétinites diffèrent de toutes les autres, et il n'est pas sans intérêt d'attirer l'attention de nos confrères sur ce sujet. Tantôt elles sont monoculaires et atteignent plus particulièrement un seul segment du fond de l'œil, une seule région. Dans d'autres cas, la rétine de deux yeux se trouve plus ou moins atteinte par des épanchements sanguins, qui se trouvent de préférence distribués le long des trajets vasculaires et y constituent des plaques rouges de forme ronde ou allongée, accompagnées souvent de taches exsudatives blanchâtres.

Ces hémorragies se trouvent de préférence distribuées dans le parcours des branches principales de l'artère rétinienne, et par conséquent elles suivent les quatre grandes lignes, en haut et en dehors, en bas et en dehors, aussi bien que les deux branches supéro-interne et supéro-externe de la rétine.

Les vaisseaux capillaires, extrême périphériques, n'étant pas altérés au début de la rétinite hémorragique, bien souvent on voit dans ces cas que la macula se trouve indemne et se conserve transparente et sans lésion.

Prenant en considération cette disposition d'altérations hémorragiques, nous pouvons espérer qu'en agissant avec énergie et dès le début de la maladie, contre la cause de la maladie, par les moyens énergiques et bien appropriés, nous parviendrons, plus souvent qu'on ne le croirait au premier abord, à la résolution des taches hémorragiques et au rétablissement de l'acuité visuelle normale.

Les causes des hémorragies rétiniennes sont des plus variées, et il serait superflu d'insister sur l'importance de leur étiologie, car le pronostic et le traitement y reposent d'une manière absolue. Jusqu'à présent, on savait que les altérations rétiniennes dépendaient en grande partie de la glycosurie ou de l'albuminurie. Néanmoins, il y a des cas dans lesquels l'existence de ces principes morbides, tels que l'albumine et le sucre, ne sont que passagers, tandis que la cause principale du mal est ailleurs.

Les antécédents syphilitiques chez le malade doivent être pris en grande considération, même lorsqu'ils sont de date très ancienne.

D'autre part, les individus goutteux et arthritiques subissent forcément la loi générale d'altérations athéromateuses des vaisseaux.

De la coïncidence de ces deux causes il résultera une perturbation, cela me semble, dans les organes excréteurs de l'organisme, notamment dans le rein, aussi bien que dans les membranes de l'organe visuel, la rétine, la choroïde, etc.

La rétine subira alors des altérations hémorragiques plus ou moins accentuées, dont rien ne pourra indiquer la nature et la provenance.

Connaître dans ces cas bien exactement la marche et l'évolution du mal, les antécédents étiologiques et diriger en conséquence le traitement, tel sera notre rôle, et nous arriverons forcément à sauver l'organe de la vision en agissant contre les deux causes à la fois.

Le fait suivant en est la preuve la plus frappante, que je crois utile de signaler à l'attention de nos confrères.

Observation.

M. D..., âgé de 54 ans, demeurant à Paris, commerçant, ayant toujours mené une vie très active, hypermétrope et se servant depuis plusieurs années des verres convexes sphériques n° + 4 dioptries, s'était aperçu, depuis le commencement de l'année 1896, que sa vue faiblissait, au point qu'il

lui était impossible de continuer ses occupations, surtout vers le soir, et à la lumière artificielle. Il changea ses lunettes mais sans résultat. Ayant consulté un de nos confrères de Paris, qui, après avoir fait analyser les urines, déclara qu'il s'agissait de la rétinite albuminurique, contre laquelle il avait prescrit le régime lacté, l'instillation des collyres et les injections sous-cutanées avec les préparations hydrargyriques, mais sans aucun résultat.

Le 10 juin 1897, M. D... vint me consulter pour la première fois, et j'ai constaté chez lui une rétinite hémorragique des deux yeux, plus prononcée dans l'œil gauche que dans le droit. La rétine ne présentait que deux petites exsudations blanches au voisinage de la papille et tout près de la macula ; de plus, il existait une tache atrophique choroïdienne, bien limitée, dans ce même œil. L'œil droit n'accusait que de simples hémorragies, avec légère suffusion périvasculaire.

Les yeux sont un peu injectés, surtout l'œil gauche, dont les vaisseaux scléroticaux sont engorgés comme chez les goutteux. Le malade déclare avoir eu des atteintes de colique néphrétique quelques années auparavant.

L'examen des urines décèle une très petite quantité d'albumine, et beaucoup d'acide urique et des sels d'urate. Il a eu des atteintes de goutte plusieurs fois dans sa vie, qui ont disparu depuis deux ans.

Mais ce qui était important à noter dans les antécédents du malade, c'est qu'il a eu des accidents syphilitiques en 1878, dont il s'était soigné tous les ans, pendant quelques semaines, au moyen de pilules mercurielles A partir de l'année 1883, il n'a jamais eu d'accidents syphilitiques et ne trouvait pas nécessité de se soigner.

Le diagnostic était assez difficile à établir, car il s'agissait de savoir si la rétinite hémorragique était provoquée par l'albumine, ou bien s'il s'agissait là de quelques phénomènes irréguliers de la syphilis ou de la goutte. La thermométrie, que j'avais déjà appliquée au mois de juillet de l'année dernière, m'avait relevé une augmentation de la température à 37°,8.

En présence de pareils phénomènes, je n'ai pas hésité à rapporter le mal aux deux causes constitutionnelles réunies dans le même organisme : la syphilis ancienne non encore guérie complètement et l'arthritisme goutteux. L'albuminurie n'était qu'accidentelle et passagère.

J'ai soumis immédiatement le malade au traitement antisyphilitique par les frictions mercurielles à la dose de 2 grammes d'onguent double hydrargyrique par jour et au salicylate de soude et de lithine à la dose de 50 centigrammes deux ou trois fois par jour.

Localement, j'ai administré l'instillation du collyre de pilocarpine deux fois ou une fois par jour, des ventouses sèches le long du dos et en bas des reins.

Sous l'influence de ce traitement, la maladie est entrée rapidement dans la période d'amélioration, les taches hémorragiques diminuèrent progressivement en nombre et en étendue, de sorte que le 9 décembre 1897, toutes les hémorragies rétiniennes avaient disparu, et l'acuité visuelle est redevenue normale.

En examinant M. D... pour la dernière fois, le 10 janvier dernier, j'ai pu constater la disparition de toutes les taches hémorragiques rétiniennes, sauf un seul point au-dessus de la papille droite où une tache rouge arrondie, hémorragique, persiste encore. Au loin, la vision est normale, avec le n° + 2,50 dioptries à l'œil droit et avec n° + 3 sphériques à gauche il distingue tous les caractères. Avec les verres convexes n° + 6 dioptries, il lit les caractères n° + 1 de l'échelle.

Selon ma recommandation, le malade devra encore continuer mon traitement pendant un an pour être à l'abri des récidives.

Cette observation est intéressante à plusieurs points de vue, d'abord comme étiologie et ensuite comme traitement.

1° C'est aux deux causes que j'ai attribué le mal : à la syphilis ancienne, qui était latente dans l'organisme, et à l'arthritisme, qui était une des causes prédominantes dans l'évolution des hémorragies rétiniennes.

2° Que l'albuminurie, qui était constatée dans le cours de la maladie, n'était qu'accidentelle et passagère et n'avait pas amené les lésions rétiniennes, comme on y avait songé d'abord.

3° Que le résultat favorable obtenu après huit mois de traitement doit être rapporté aussi bien aux frictions mercurielles, qu'aux dérivatifs et aux préparations salicylées que je considère comme un moyen puissant pour combattre les altérations mixtes, goutteuses et syphilitiques.

Dr GALEZOWSKI.

POLYPE DU CANALICULE LACRYMAL SUPÉRIEUR

PAR

Le professeur O. PARISOTTI[1]

La présentation de l'observation qui va suivre est justifiée uniquement par la rareté du cas.

Dans toute la littérature des derniers soixante-sept ans, je n'ai rencontré que deux cas de ce genre. Le premier appartient à feu de Graefe (*Arch. f. ophtalm.*, 1re année, vol. 1er). Si on doit juger de l'observation telle qu'elle est rédigée, on doit croire que le polype était vraiment dans le sac et non dans le canalicule lacrymal.

La seconde observation appartient à M. Paul, qui la publia en 1872 dans le *Journal d'Ophtalmologie*, 1re année, n° 1. La description ne laisse aucun doute sur le siège des polypes dans les canalicules lacrymaux. Dans le traité de MM. de Wecker et Landolt et dans celui de M. Galezowski sont cités Desmours et Jobert comme auteurs de monographies sur cette maladie. J'ai cherché les originaux ou tout au moins des analyses, mais je n'ai réussi à rien trouver.

La rareté de ces cas doit du reste être bien connue par

1. Communication faite à l'Académie royale de médecine de Rome, séance du 26 décembre 1897.

tous ceux qui s'occupent d'études ophtalmologiques. Pour ce qui me regarde, je puis affirmer que sur un nombre de 50,000 malades observés par moi dans les cliniques de l'étranger et dans ma pratique personnelle, c'est la première fois qu'il m'a été donné d'observer cette maladie.

La malade est une jeune fille âgée de 23 ans, de constitution parfaite. Elle a souffert pour des granulations de la conjonctive pendant son enfance. C'est la seule chose qu'on trouve à remarquer dans l'anamnèse.

Depuis environ trois mois, elle s'est aperçue d'une proéminence qui se formait à l'extrémité interne du bord palpébral supérieur à droite.

Le volume de la grosseur augmenta lentement, mais progressivement toujours, sans que la malade en ressentît la moindre souffrance. Une amie, qui venait se soigner à l'ambulatoire du Pieux Institut ophtalmique de Rome, la persuada de se faire voir.

Elle vint à la consultation le 14 décembre. Son état d'alors était le suivant.

A l'extrémité interne du bord de la paupière supérieure de l'œil droit, et précisément dans la portion de ce bord parcourue par le canalicule lacrymal, existe une grosseur qui, par sa forme et sa direction, fait penser au premier abord à une ectasie du canalicule lui-même. La peau qui recouvre la grosseur est tendue et luisante, mais elle n'adhère pas aux parties sous-jacentes. La teinte en est violacée, très claire.

En prenant la paupière entre le médius et le pouce de la main gauche, en arrière de la grosseur, de sorte que celle-ci soit suffisamment tendue et pratiquant la palpation avec l'index des deux mains, on perçoit une fluctuation assez marquée. Prenant alors entre l'index et le pouce la masse de la tumeur, on a la sensation d'une partie profonde solide, bosselée, qu'on ne peut déplacer.

Je voulus alors m'assurer si la maladie intéressait vraiment le canalicule lacrymal, ou si elle avait avec celui-ci seulement rapport de contiguïté. Avec la seringue d'Anel

j'essayai de faire une injection dans le canalicule, mais, avant cela, je voulus pratiquer l'aspiration me servant de la canule même de la seringue. Une petite quantité de liquide de la couleur de lavure de viande jaillit dans la seringue. A remarquer que lorsqu'on cherchait à avancer avec la canule, on sentait distinctement un obstacle de substance molle, et on put pousser la canule seulement en l'insinuant entre cette résistance et la paroi inférieure du canalicule.

L'injection ne put être faite, seulement une quantité très petite de liquide fut poussée par la seringue et revint par le point même.

Je procédai alors à l'incision du canal lacrymal comme si j'avais dû procéder au cathétérisme. L'incision faite, entre les lèvres de celle-ci fit irruption un petit corps rond, de couleur d'orange, assez dur, dont la grosseur était le double des coupes que vous pouvez voir sur le microscope. Après l'avoir pris avec une pince, on constata que la petite tumeur était pédonculée. Au moment même, je m'aperçus qu'une autre masse solide logeait encore dans la cavité. Après avoir élargi encore davantage l'ouverture, on fit sortir, en la prenant par derrière, une masse allongée selon la direction du canal lacrymal et qui occupait toute la longueur de celui-ci. L'ayant prise avec une pince et la tirant, on vit qu'elle adhérait par un pédoncule très mince à la paroi supérieure du canal. Ce pédoncule fut coupé par un coup de ciseaux. La masse extraite fut plongée dans l'eau, pour la débarrasser du sang qui la recouvrait, et on put de la sorte s'assurer qu'elle était formée par plusieurs petits globes, plus ou moins réguliers, semblables à celui qu'on avait extrait par la première incision.

La forme de la masse tout entière était un losange, dont les extrémités acuminées aboutissaient d'un côté au point lacrymal, de l'autre à l'entrée dans le sac.

Les coupes microscopiques appartiennent au premier lobule excisé. Inclusion en paraffine, coloration par le carmin boracique. La description en est très simple.

Tissu conjonctif jeune, très riche en éléments cellulaires

ayant gros noyau, parcouru par des vaisseaux très peu nombreux, sans structure, recouvert d'épithélium pavimenteux stratifié, tout à fait pareil à l'épithélium de la muqueuse du canalicule lacrymal. Une étude plus approfondie nous apprendra si le manque de charpente est réel ou seulement apparent, dû au grand entassement des éléments cellulaires. Nous chercherons aussi à y découvrir des éléments pathogènes, s'il y en a.

Pour le moment, nous pouvons dire avoir assez mis hors de doute qu'il s'agit d'un polype muqueux, et que, pour l'implantation de son pédoncule et pour la structure histologique, ce polype s'est formé aux dépens de la muqueuse qui tapisse le canalicule lacrymal.

Je crois pouvoir affirmer que c'est la première fois qu'on démontre d'une manière positive la possibilité de la formation dans les canalicules lacrymaux de tumeurs, qui méritent, par leur structure histologique, la dénomination de polypes.

Dr Parisotti.

TRAITEMENT DES TACHES CORNÉENNES

PAR LE MASSAGE

PAR

Le Dr J. MALGAT (de Nice)

Il est à peine nécessaire que je rappelle ici les troubles nombreux occasionnés par les opacités des cornées; les traités d'ophtalmologie leur consacrent en effet un long chapitre, et il suffit de lire les ouvrages de Fano, de Galezowski, de de Wecker, de Meyer, d'Abadie ou de Panas, pour être amplement édifié. Qu'il me soit permis de dire cependant que les taches de la cornée consécutives à une affection oculaire, même lorsqu'elles sont très légères, à peine percep-

tibles à l'œil nu, et laissant passer la lumière d'une façon assez satisfaisante, portent pourtant atteinte à l'acuité visuelle. C'est ainsi qu'un néphélion même léger produit le plus souvent de l'astigmatisme. De là, encore, dans des cas plus graves, l'apparition de certains strabismes, de l'amblyopie, souvent de la myopie, sans parler des altérations plus profondes de l'œil malade, parmi lesquelles on doit citer le glaucome et l'atrophie du nerf optique. J'ai même remarqué assez souvent dans les cas anciens, caractérisés par une amblyopie grave, l'atrophie du pigment sous-rétinien, lésion encore mal étudiée dont le pronostic est grave, puisqu'il aboutit à l'atrophie de la rétine et du nerf optique.

Ces simples taches méritent donc une attention sérieuse puisqu'elles peuvent compromettre la fonction visuelle et l'organe même de la vision.

Mais, en lisant les auteurs classiques, on s'aperçoit qu'ils ont tout dit sur cette question.

Toutefois, bien qu'ils aient laissé bien peu de choses à étudier sur un sujet qui paraît absolument épuisé tant au point de vue de l'étiologie, de l'anatomie pathologique, du pronostic que du traitement, je pousserai la témérité jusqu'à ajouter une note à leurs travaux.

Les taches consécutives de la cornée sont ordinairement divisées en néphélions, albugos et leucomes, selon qu'elles sont superficielles, ou plus ou moins profondes. Les néphélions sont des taches légères, presque transparentes, formées par des infiltrations de la membrane de Bowman ; ces infiltrations sont plus ou moins épaisses, plus ou moins larges, centrales ou périphériques. Lorsque les infiltrations dépassent en profondeur la membrane de Bowman, on est convenu de les désigner sous le nom d'albugo; l'albugo n'est pas cicatriciel. Comme les néphélions, les albugos présentent des différences d'épaisseur, d'étendue et de siège. Enfin, lorsqu'une ulcération ou un abcès a détruit une portion quelconque du tissu propre de la cornée, la séparation se fait par un tissu cicatriciel, qui se présente sus la forme d'une tache d'un blanc éclatant, quelquefois légèrement teintée de jaune ;

cette tache prend le nom de leucome. Ce leucome est souvent adhérent à l'iris, lorsque le tissu cornéen a été perforé de part en part par le travail ulcératif. Alors l'iris a participé au travail de réparation en venant obstruer l'ouverture cornéenne, dans laquelle il fait quelquefois hernie. Disons après Galezowski qu'autour de cette tache leucomateuse existe toujours une certaine étendue de cornée infiltrée qui forme un nuage périphérique. Les leucomes sont plus ou moins épais, plus ou moins étendus, pouvant occuper toute la cornée, ou une portion seulement de cette membrane au centre ou à la périphérie. Je n'entrerai pas ici dans le détail des autres complications graves qui peuvent survenir à la suite des leucomes, il me suffira d'indiquer le staphylome antérieur, l'enclavement de l'iris et le glaucome. De toutes les opacités cornéennes, le leucome est la plus grave, car aucun traitement médical ou chirurgical ne saurait le faire disparaître.

Mais, il est inutile d'insister; les taches de la cornée consécutives à une affection des yeux sont connues de tous mieux que je ne pourrais les faire connaître.

Les taches de la cornée ne respectent ni l'âge, ni le sexe, parce que les maladies qui les produisent n'ont d'égard ni pour l'un, ni pour l'autre. Il faut reconnaître cependant que les enfants en bas âge, surtout les enfants scrofuleux, fournissent le plus fort contingent aux statistiques. La kérato-conjonctivite qui atteint un nombre incalculable d'enfants scrofuleux, la kératite phlycténulaire, l'ulcération des cornées, qui sont si communes dans l'enfance, expliquent surabondamment cette prédisposition aux taies de la cornée dans le jeune âge, spécialement dans les familles pauvres où les soins de propreté et les préceptes de l'hygiène sont tenus dans un profond mépris.

Il faut dire encore que ces affections oculaires de l'enfance, qui sont souvent interminables et désespérantes, sont entretenues par les petits malades eux-mêmes, dont les doigts toujours malpropres sont constamment en contact avec leurs yeux malades. En sorte que, en dehors de l'état constitutionnel qui les prédispose aux récidives et à des pous-

sées inflammatoires successives dont le nombre et la durée sont indéterminés, les enfants aggravent encore leur état par les malpropretés qu'ils introduisent à tout instant dans leurs yeux. Il est donc assez rare qu'une maladie de la cornée chez les enfants mal surveillés et mal tenus ne se termine pas en laissant une tache cornéenne ; tandis que les adultes, plus raisonnables, plus obéissants, quoique atteints des mêmes affections, toutes choses égales d'ailleurs, guérissent le plus souvent sans taches de leurs cornées. Toutefois, eux aussi sont exposés à cette malheureuse terminaison de leurs inflammations cornéennes, lorsqu'ils sont peu soigneux de leurs yeux ou lorsqu'un travail ulcératif intense a envahi leurs cornées.

Les auteurs ne me semblent pas avoir assez insisté sur le nombre vraiment extraordinaire d'enfants qui sont atteints consécutivement de taches cornéennes. Pourtant, c'est à ce moment surtout qu'il faudrait les soigner, car plus tard des désordres fonctionnels graves se seront produits et il ne sera plus temps d'y remédier. J'attire donc l'attention sur ce sujet avec d'autant plus d'insistance que les taies sont alors faciles à guérir. Combien d'enfants amblyopes, considérés comme myopes, ne peuvent suivre au tableau les démonstrations des maîtres parce qu'ils sont atteints de taches cornéennes anciennes qu'on aurait pu si facilement guérir autrefois, avant leur entrée dans les écoles ou au lycée. Combien d'enfants sont strabiques consécutivement à ces mêmes taches. Et je ne parle pas d'autres plus malheureux encore qui perdront la vue par atrophie du nerf optique, par atrophie de la rétine, par glaucome, etc.

On ne saurait donc envisager la question avec trop d'attention; elle est très grave, car elle intéresse non seulement l'individu, mais aussi la société, en raison du grand nombre de sujets atteints. Il faut être médecin d'enfants pour s'en apercevoir.

Je sais bien que les taches légères et superficielles disparaissent quelquefois d'elles-mêmes avec l'âge, mais outre qu'il n'en est pas toujours ainsi, les taies plus épaisses et

plus profondes, certains néphélions et certains albugos ne disparaissent jamais sans traitement. Et c'est là un véritable danger pour l'avenir du jeune malade. D'autre part, ces considérations sont d'autant plus utiles à méditer que ce sont généralement les fils d'ouvriers, précisément ceux qui ont le plus besoin de leurs yeux pour gagner plus tard le pain quotidien, qui sont le plus exposés à avoir leur vision compromise dans l'avenir. Et pourtant, je le répète, la plupart de ces taies cornéennes sont très faciles à guérir.

Je n'ai pas le dessein d'entrer dans le détail de tous les traitements qui ont été préconisés pour faire disparaître les taches de la cornée. La pierre divine, le nitrate d'argent, le sulfate de zinc, le sulfate de cuivre, l'eau céleste ont eu leurs partisans; le sulfate de cadmium d'Ansiaux, l'alun cru et le sulfate de morphine de Guépin et Tott, l'huile de noix ou de morue d'Ammon, la créosote de Van Ausemoort, les collyres de Conradi, de Gimbernat, de Trousseau, d'Andreœ ont fait leur temps. Le calomel en insufflation de Galezowski a encore ses partisans convaincus, les injections d'eau salée de Rothmund et la teinture d'opium de Meyer ne sont plus guère employées. Quant aux agents physiques, destinés dans la pensée de ceux qui les ont enployés, Magne, Boerhaave, à gratter les opacités, ils sont complètement délaissés. Il en est de même du fer rouge de Lallemand, des scarifications de Demours et Holscher, de l'ablation des taches de Darwin et Dieffenbach, de l'acupuncture de Pérez de la Flor, du galvanisme de Villebrand, de Turck, d'Isiglio et de Philippeaux.

Le traitement qui réunit le plus de suffrages en ce moment est celui que Galezowski a autrefois mis en honneur : l'insufflation de poudre de calomel sur la cornée ou l'introduction derrière les paupières d'un peu de pommade au précipité jaune. Il réussit souvent.

Reste enfin comme dernière ressource la pupille artificielle.

La plupart des traitements médicaux sont tombés dans le discrédit : il est si simple de pallier aux troubles de la vision en pratiquant une iridectomie, et, d'autre part, il faut si longtemps pour arriver au même résultat par le traitement

médical. C'est là une raison d'une grande valeur en faveur de l'iridectomie, surtout chez les adultes, qui souvent n'ont pas le loisir de faire un traitement médical toujours long, lassant pour le médecin et le malade. Dans certaines conditions même, particulièrement dans les leucomes qui masquent la pupille, l'iridectomie s'impose et chez les adultes et chez les enfants.

Mais, quand on se trouve en présence d'un enfant récemment atteint d'un néphélion ou d'un albugo, les conditions changent. L'enfant a du temps devant lui, rien ne presse, et on a tout le temps nécessaire pour faire disparaître les infiltrations morbides de ses cornées. Il faut en outre tenir compte des efforts prodigieux que fait la nature pour le débarrasser de ses taches : son organisme tend toujours vers la guérison, souvent avec une activité vitale incroyable. Aussi, non seulement il ne faut pas se hâter de pratiquer une pupille artificielle, mais je crois que ce serait une faute de l'entreprendre. On ne risque rien d'essayer un traitement médical, on hasarde beaucoup en recourant à une opération.

On risque d'autant plus chez les enfants qu'on n'est jamais sûr que la scrofule ne provoquera pas quelque nouvel orage qui, après l'opération, remettra tout en cause : les kératites sont toujours sujettes à récidives, chez les enfants scrofuleux. D'autre part, l'iridectomie est toujours une opération grave chez un enfant et d'un résultat incertain, en raison de son indocilité. Du reste, les mamans consentiraient difficilement à laisser pratiquer une opération sur les yeux de leurs bébés, sans avoir d'abord épuisé tous les autres moyens de guérison ; et on ne saurait les en blâmer.

Je suis donc partisan de ne tenter une pupille artificielle chez les enfants qu'après avoir essayé un traitement médical assez long pour donner la conviction qu'il ne donne aucun résultat satisfaisant, ce qui n'arrive jamais si je m'en rapporte à mon expérience personnelle. Il va sans dire que je ne comprends pas les leucomes dans cette appréciation, car personne ne peut avoir la prétention de faire résorber les leucomes proprement dits, tout au plus peut-on espérer

de faire disparaître la zone d'infiltration qui les entoure.

La multiplicité des traitements employés contre les taches de la cornée prouve qu'ils sont tous infidèles et c'est pour cette raison qu'il est permis de chercher encore un autre moyen de les faire disparaître.

En 1891, j'ai été un des premiers à préconiser le massage des cornées. Il y a quelques années, en effet, le massage thérapeutique, en général, entrait par effraction dans l'école après avoir été pendant des siècles une arme triomphante entre les mains des rebouteurs. A ce moment-là, les ophtalmologistes parurent vouloir s'occuper du massage de la cornée pour faire résorber les produits d'infiltration laissés, après guérison, par certaines kératites. Malheureusement, cette méthode semble avoir été oubliée.

Cet oubli est quelque peu justifié. En effet, il faut une patience à toute épreuve pour mener à bien le traitement par le massage des cornées, tant il est long et tant il est semé d'écueils. Il faut réellement se trouver aux prises avec les taches de la cornée dans un service exclusivement composé d'enfants pour se rendre compte des difficultés que l'on rencontre; je dirai même qu'il faut s'entêter à les vouloir guérir.

Il faut surtout une très grande prudence. En effet, le massage irrite l'œil; il faut donc s'arrêter à temps pour ne pas provoquer une inflammation nuisible. Il faut savoir reculer devant elle, ne pas insister, attendre que l'œil soit redevenu silencieux, et, l'orage passé, recommencer encore le massage. D'autres fois une poussée inflammatoire de nature scrofuleuse survient sans raison et on se trouve en présence d'une kératite récidivée. Toute manœuvre massothérapique est alors dangereuse; il faut s'arrêter, soigner de nouveau l'organe malade selon son état, surveiller son rétablissement et saisir le moment favorable pour recommencer le massage. C'est une perte de temps quelquefois longue, toujours ennuyeuse; c'est aussi toute une stratégie à suivre; mais, la patience et la prudence sont toujours récompensées par un succès éclatant.

Ce procédé est long, fastidieux même, mais il réussit. Qu'on m'en indique un autre moins long, moins fatigant, plus commode et plus agréable, j'abandonnerai le massage des cornées sans regret. Mais, je ne crois pas que ce procédé existe encore. Jusqu'à nouvel ordre je me condamnerai donc à guérir les néphélions et les albugos par le massage des cornées. Chargé depuis plusieurs années du service d'oculistique au dispensaire du baron Leuval, à Nice, créé spécialement pour les enfants malades par le généreux fondateur sur le modèle de celui de Mme Furtado Heine, à Paris, je soigne beaucoup de jeunes scrofuleux. Les affections oculaires y abondent, et les taies de la cornée qui en sont la conséquence y sont très communes. Après avoir essayé presque tous les procédés recommandés par les auteurs en pareil cas, je n'ai eu que de rares succès, tandis qu'avec le massage des cornées, il est rare que je ne fasse pas résorber les infiltrations même larges et épaisses du néphélion ou de l'albugo. Ma fidélité au massage est donc justifiée.

Le massage réussirait assurément aussi bien chez l'adulte que chez l'enfant, à condition de trouver chez lui l'obéissance et surtout la patience et la persévérance. On peut contraindre l'enfant à être persévérant, mais il n'en est pas de même pour l'adulte : un traitement trop long le décourage, il cesse les massages et demande des traitements plus rapides, l'iridectomie, par exemple.

Voici comment je fais pratiquer le massage.

J'introduis d'abord derrière les paupières de l'œil malade un peu de pommade au précipité jaune :

R : Axonge fraîche..... 10 grammes
Précipité jaune..... 0,10 centigr.
D. S. A.

ou bien de la pommade suivante :

R : Lanoline... } āā 5 grammes.
Hydrargyre. }

puis, les paupières étant closes, je fais des frictions douces sur l'œil au niveau de la cornée pendant une demi-minute

environ. J'essuie l'enfant avec du coton hydrophile, je le lave ensuite avec une solution boriquée à 3 p. 100, et l'opération est finie.

Ce pansement est renouvelé tous les jours, jusqu'à ce que la pommade ou les frictions aient produit une certaine irritation de l'œil qu'il ne faut pas dépasser. Alors, il faut donner à l'enfant quelques jours de repos. Puis, on reprend le massage avec prudence, tous les deux ou trois jours, en se tenant prêt à le cesser encore à la moindre rébellion de l'œil.

Ce traitement offre des indications et des contre-indications.

Il est indiqué chaque fois qu'on se trouve en présence d'infiltrations récentes de la cornée, chaque fois que toute inflammation oculaire a disparu depuis une dizaine de jours au moins, chaque fois que l'œil est redevenu silencieux. Plus on se trouve rapproché de la fin des accidents inflammatoires, plus on a de chance de faire disparaître les exsudats.

Au contraire, lorsque ces exsudats ou infiltrations cornéens sont anciens, comme organisés, il devient très difficile d'en avoir raison. On peut cependant tenter le massage même dans ces cas, ce sera une question de temps et de patience.

Le massage est contre-indiqué dans tous les cas où il existe une inflammation même légère de l'œil; l'irritation de la pommade ou des manœuvres massothérapiques peuvent en effet faire éclater une inflammation plus grave. Ce traitement demeure sans succès dans les leucomes, surtout les leucomes anciens; il est dangereux dans les staphylomes opaques, et particulièrement chaque fois qu'il existe un enclavement ou une hernie de l'iris. Il est également dangereux dans tous les cas où il existe un trouble quelconque dans les milieux profonds de l'œil.

Ceci étant entendu, j'affirme que l'on guérit toujours le néphélion et l'albugo par le massage, au bout d'un temps variable qui dépend de la susceptibilité de l'œil traité, de l'étendue et de l'épaisseur des taches.

D'autre part, je pratique systématiquement le massage non seulement dans le néphélion et l'albugo, mais aussi dans le leucome. Je n'ai pas assurément la vaine prétention de faire disparaître le tissu de cicatrice qui constitue cette tache cornéenne, mais je modifie sa périphérie, toujours infiltrée et nébuleuse et par là j'agrandis le champ translucide de la cornée. Cela permet quelquefois, lorsque le leucome n'est pas central, de dégager la pupille et de permettre le passage de la lumière. Dans tous les cas, je nettoie de la sorte la périphérie de la cornée, ce qui facilitera dans l'avenir l'établissement d'une pupille artificielle.

Le massage de la cornée trouve donc son indication même dans les leucomes.

Depuis le 5 février 1889, jusqu'au 23 septembre 1896 j'ai relevé sur les registres du dispensaire 112 enfants atteints de néphélion, d'albugo ou de leucome à des degrés divers et soignés par le massage de la cornée, selon les indications que je viens de donner. Sur ce nombre, 91 ont été guéris, 11 améliorés, et 10 n'ont pas continué le traitement.

Ces 112 cas se répartissent de la manière suivante : 39 néphélions guéris, 2 améliorés, 5 résultats inconnus, au total : 46; 52 albugos guéris, 3 résultats inconnus, au total : 55; 9 leucomes améliorés, 2 résultats inconnus, au total : 11.

L'âge des enfants ne semble pas avoir d'influence sur la longueur du massage. La seule influence appréciable est due à l'épaisseur et à l'étendue des taches, et conséquemment à la maladie cause première des altérations de la cornée.

Tous les enfants soignés au dispensaire Leuval pour des opacités cornéennes, sauf sept, ont été soignés là d'abord, pour leurs maladies inflammatoires des yeux, avant de subir le massage ; c'est dire qu'ils ont été pris au moment précis où ce traitement est le plus efficace. C'est certainement à cette circonstance que sont dus les nombreux succès que nous avons enregistrés. En effet, les taches anciennes dont les infiltrations et les exsudats sont plus ou moins organisés réussissent moins bien.

Traitement des taches de la cornée par le massage.

	NUMÉRO des REGISTRES.	AGE des ENFANTS.	MALADIES ayant PRODUIT LES TACHES.	NÉPHÉLION.	ALBUGO.	LEUCOME.	DÉBUT du MASSAGE.	FIN du MASSAGE.	DURÉE du TRAITEMENT.	GUÉRISON.	AMÉLIORATION.	RÉSULTAT inconnu.
1	902	10 ans.	Inconnue.....	1	»	»	25- 4-1889	8- 5-1889	13 jours.	1	»	»
2	944	3 1/2	»	1	»	»	15- 5-1889	12- 6-1889	1 mois.	1	»	»
3	881	7	»	1	»	»	15- 5-1889	19- 6-1889	1	1	»	»
4	490	6	Kératite ulcéreuse.	»	1	»	5- 2-1889	4- 6-1889	2	1	»	»
5	588	12	»	»	1	»	8- 1-1890	15- 3-1891	2	1	»	»
6	608	3	»	»	1	»	18- 2-1890	25- 6-1891	16	1	»	»
7	672	3	Kér. phlycténulaire.	1	»	»	26- 2-1890	9- 4-1890	2	1	»	»
8	814	3 1/2	»	1	»	»	16- 4-1890	14- 5-1890	1	1	»	»
9	867	4	Conj. purulente...	1	»	»	30- 4-1890	11- 5-1890	12 jours.	1	»	»
10	422	8	Kér. phlycténulaire.	1	»	»	18- 9-1890	8-10-1890	20	1	»	»
11	447	4	»	1	»	»	1-10-1890	25- 3-1891	5 mois.	1	»	»
12	479	7	Kératite ulcéreuse.	»	1	»	6- 3-1891	11- 9-1891	6	1	»	»
13	683	2	Conj. purulente...	1	»	»	6- 3-1891	»	»	»	»	1
14	91	3	Kér. phlycténulaire.	1	»	»	6- 3-1891	»	»	»	»	1
15	818	5	Abcès cornéen.....	»	»	1	6- 3-1891	»	»	»	»	1
16	478	7	Kératite ulcéreuse.	»	1	»	3- 6-1891	14-10-1891	4	1	»	»
17	845	4	»	»	1	»	1- 6-1891	20-10-1891	4	1	»	»
18	846	8	»	»	1	»	3- 6-1891	14-10-1891	4	1	»	»
19	797	5	Inconnue.....	»	1	»	8- 4-1891	15-11-1891	7	1	»	»
20	867	4	Abcès cornéen.....	»	»	1	30- 9-1891	29- 6-1892	9	»	1	»
21	905	3	Inconnue.....	1	»	»	22 -4-1891	10- 6-1891	2	1	»	»
22	927	3	Kératite plastique..	»	1	»	30 -4-1891	30- 9-1891	5	1	»	»
23	963	12	Kératite ulcéreuse.	»	1	»	6- 1-1892	9- 9-1892	9	1	»	»
24	973	12	»	»	1	»	20- 5-1892	9-12-1892	7	1	»	»
25	12	11	Kér. phlycténulaire.	1	»	»	27- 5-1892	10- 7-1892	2	1	»	»
26	644	6	Kératite ulcéreuse.	»	»	1	9- 2-1893	19-10-1895	20	»	1	»
27	90	1 1/2	»	»	1	»	5- 8-1892	30- 9-1893	14	1	»	»
28	129	3	»	»	1	»	5- 8-1892	30- 9-1893	14	1	»	»
			A reporter....	12	13	3				23	2	3

Traitement des taches de la cornée par le massage (suite).

	NUMÉRO des REGISTRES.	AGE des ENFANTS.	MALADIES ayant PRODUIT LES TACHES.	NÉPHÉLION.	ALBUGO.	LEUCOME.	DÉBUT du MASSAGE.	FIN du MASSAGE.	DURÉE du TRAITEMENT	GUÉRISON.	AMÉLIORATION.	RÉSULTAT inconnu.
			Report.....	12	13	3				23	2	3
29	130	8 ans.	Kératite ulcéreuse.	»	1	»	19- 8-1892	30- 9-1893	14 mois.	1	»	»
30	377	2 1/2	Kératite plastique..	»	»	1	4-11-1892	11- 5-1894	19	»	1	»
31	17	8	»	»	1	»	6- 9-1894	11-12-1895	16	1	»	»
32	423	3	Kératite ulcéreuse.	»	»	1	18-11-1893	30-12-1895	26	»	1	»
33	428	2	»	»	1	»	21-10-1893	6- 7-1894	9	1	»	»
34	429	9	»	»	1	»	26- 9-1892	22-10-1893	13	1	»	»
35	438	10	»	»	1	»	11-11-1892	22- 6-1893	8	1	»	»
36	444	6	»	»	1	»	11-11-1892	13- 7-1893	9	1	»	»
37	469	2	Inconnue.....	1	»	»	7-10-1893	18-11-1893	1 1/2	1	»	»
38	470	9	Kératite ulcéreuse.	»	1	»	2-12-1893	16- 7-1894	7 1/2	1	»	»
39	478	20 jours.	Conj. purulente....	1	»	»	4-11-1893	13- 1-1894	2 1/2	1	»	»
40	567	16 ans.	Kér. phlycténulaire.	1	»	»	18-11-1893	19- 4-1894	5	1	»	»
41	698	11	»	1	»	»	14- 9-1893	19-11-1894	2	1	»	»
42	859	7	Kératite ulcéreuse.	»	1	»	16- 3-1894	26- 6-1894	3	»	»	1
43	952	13	Kératite plastique..	1	»	»	6- 4-1894	28- 6-1894	2	1	»	»
44	736	12	Kératite ulcéreuse.	1	»	»	6- 4-1894	4- 5-1894	1	1	»	»
45	932	5	»	»	1	»	16- 4-1894	6-11-1894	7	1	»	»
46	938	12	Kératite plastique..	1	»	»	16- 4-1894	4- 5-1894	19 jours.	»	1	»
47	860	6	Inconnue.....	»	1	»	18- 1-1894	4- 7-1894	6 mois 1/2	1	»	»
48	2	10	Kératite ulcéreuse.	»	1	»	18- 1-1894	4- 7-1894	6 1/2	1	»	»
49	391	3	Kératite plastique..	»	1	»	13- 3-1893	4-12-1895	21	1	»	»
50	638	4	Kératite ulcéreuse.	1	»	»	8-11-1894	21- 2-1895	4	1	»	»
51	664	9	»	»	1	»	6-11-1893	17- 5-1894	6	1	»	»
52	700	4	»	»	1	»	8- 3-1893	19- 7-1894	15 1/2	1	»	»
53	979	3	Abcès cornéen.....	»	»	1	16-11-1893	17- 5-1894	6	»	1	»
54	702	11	Inconnue.....	1	»	»	25-11-1893	28-12-1894	13	1	»	»
55	470	12	Kératite ulcéreuse.	»	1	»	23-11-1893	18-10-1894	11	1	»	»
56	745	8	»	»	1	»	4- 4-1893	11-12-1893	8	1	»	»
			A reporter....	21	29	6				46	6	4

On peut faire au traitement par le massage une objection en apparence sérieuse : c'est qu'il est long. Mais, sa longueur ne dépend pas toujours du traitement lui-même, elle dépend le plus souvent des accidents qui surviennent, en dehors de lui, par le fait de récidives inflammatoires, qui elles-mêmes tiennent à la constitution des sujets. Et il faut bien se rendre compte que, quel que soit le traitement employé, le massage ou un autre, les médecins se trouveront toujours en face de la même difficulté. Aussi, le traitement par le massage des cornées n'est pas plus long en définitive que les autres, et il m'a semblé donner de bien meilleurs résultats. C'est pour cette raison que je considère le massage comme un traitement de choix chez les enfants.

J. MALGAT.

COMPLICATIONS OCULAIRES DU ZONA OPHTALMIQUE

PAR

Le Dr STRZEMINSKI (de Wilna)

(Suite et fin[1]).

Le zona de la conjonctive n'est pas sérieux et ne laisse nulles suites nuisibles.

La plus dangereuse complication du zona ophtalmique consiste dans son extension sur la cornée, l'iris et les autres parties du globe oculaire. Cette complication arrive le plus souvent dans le cas de développement de l'éruption sur le côté voisin du nez révélant l'altération du nerf oculo-nasal. La dépendance des complications oculaires du zona du nez s'explique, d'après Hutchinson, par la naissance des nerfs ciliaires longs et de la racine longue sensitive, dont proviennent les rameaux sensitifs de l'œil du nerf oculo-nasal.

1. Voir le numéro de janvier 1898.

Les cas rares, dans lesquels l'éruption couvre tout le côté du nez sans atteindre l'œil, Hinde[1] les explique par l'altération dans le zona du nez non pas du nerf oculo-nasal, mais des autres, notamment des rameaux de la deuxième branche du trijumeau et des anastomoses entre les nerfs sus et sous-trochléaire. Dans les cas de la maladie du globe oculaire, avec absence de l'éruption sur le nez, Hinde suppose une altération de la seule partie oculaire de l'oculo-nasal.

La statistique de Hinde, fondée sur les cas publiés dans *The Royal London Ophtalmic Hospital Reports*, indique que sur 51 cas de zona ophtalmique dans 19 on observait ces complications du globe oculaire; dans 15, l'éruption se trouvait sur le nez. D'après Hybord, sur 98 cas dans 53, le zona se présentait sur le nez, et dans 35 on enregistra des complications oculaires.

L'affection de la cornée apparaît pendant la pleine évolution du zona palpébral ou au début de la dessiccation, le sixième ou le septième jour. Elle commence par de fortes douleurs périorbitaires, photophobie et injection péricornéale, analogue à l'hyperémie inflammatoire de la peau en zona.

Mackenzie connaît cette complication, et dans son Traité, il mentionne que le zona s'étend fréquemment sur la cornée produisant une vésicule après laquelle reste un ulcère. Hutchinson, Bowman, Steffan, Galezowski, Horner, Michel, etc., ont décrit cette affection.

Le zona de la cornée se présente sous deux formes.

Dans la forme typique, il apparaît sur la cornée des groupes de petites vésicules transparentes, déterminées par l'épithélium soulevé, siégeant pour la plupart sur la périphérie de la cornée, de préférence dans sa partie supéro-interne, rarement en forme d'étoile ayant son centre au milieu de la cornée.

Comme sur la peau, l'éruption peut revenir à plusieurs reprises, provoquant chaque fois de violentes douleurs.

1. *New-York med. Record*, sept. 11, 1886. — *Schmidt's Iahrbucher*, 1887, n° 5, p. 137.

Les vésicules de la cornée, pour les mêmes raisons que celles de la conjonctive, ne peuvent être observées; au lieu d'elles on voit, après l'élimination de l'épithélium soulevé, des excoriations de couleur grisâtre à cause du trouble du parenchyme cornéen. Ces opacités disparaissent avec le temps, mais pas toujours complètement. Dans des cas graves les excorations s'étendent en profondeur et en largeur et produisent des ulcères qui ne guérissent que lentement en laissant des taches. Ces dernières se trouvant le plus fréquemment sur la périphérie n'affaiblissent pas la vision; ce n'est que dans des cas rares qu'elles se présentent près du centre de la cornée comme suite des vésicules qui avaient été situées en ces lieux.

Les douleurs et la photophobie disparaissent le plus souvent avec la rupture des vésicules. Les autres symptômes accompagnant l'affection consistent en diminution de l'humidité de la cornée, anesthésie complète ou partielle de toute la surface de la cornée ou seulement des parties atteintes, et réduction de la pression intra-oculaire, qui, selon Horner, se rapporte à la tension de l'œil sain, comme 6 : 10. La cause de l'hypotonie peut être la même que celle que Goldzieher[1] attribue à un état semblable observé dans la kératite phlycténulaire, notamment une augmentation anormale de filtration de la cornée laissant passer en grande quantité l'humeur aqueuse.

Ces phénomènes cèdent pour la plupart avec la guérison, quelquefois ils persistent longtemps. L'anesthésie de la cornée et l'hypotonie causent la lenteur de réparation des érosions et des ulcères.

Comme conséquence possible du zona cornéen, on doit signaler le changement, en suite des cicatrices, de la courbure de la cornée modifiant la réfraction de l'œil.

Dans la deuxième forme du zona cornéen, atypique, on n'observe pas de vésicules, mais des infiltrations se produisant plus souvent vers la périphérie que près du centre. Dans

1. *Ungarisches Archiv f. Medicin*, 1892, Heft 3.

quelques cas, on trouvait le trouble de la cornée en forme de lignes parallèles au diamètre vertical de cette membrane, qui consistaient, comme l'a démontré un examen minutieux, en infiltrations rondes placées immédiatement l'une près de l'autre.

Sur les infiltrations l'épithélium s'élimine produisant des excoriations; la surface de la cornée devient pour le moment inégale, puis il s'ensuit une réparation complète sans traces de trouble.

En cette forme on n'observe qu'en faible degré l'injection péricornéale, l'hypotonie et les douleurs; l'anesthésie peut ne pas exister, les érosions ne donnent jamais naissance aux ulcères.

Dans quelques cas l'anesthésie de la cornée apparaissant sans nulle lésion de cette membrane est l'unique symptôme du zona cornéen.

Les vaisseaux ne se développent pas dans le zona sur la cornée; Saemisch[1] classifie cette affection comme une forme de kératite superficielle avasculaire.

Les complications de la part de la cornée étaient signalées, dans la statistique d'Hybord, 44 fois sur 98 cas de zona ophtalmique, dans celle de Kochs[2] 20 sur 80.

Jocqs[3] considère chaque herpès de la cornée comme un zona ophtalmique fruste, auquel il manque des symptômes cutanés. Cette affection détermine l'exagération de la sensibilité de la cornée; le plus souvent elle est bénigne, mais présente quelquefois une durée interminable.

Le zona de la cornée est accompagné de paresse de l'iris et parfois d'iritis; plus rarement l'iritis survient sans la kératite.

L'iritis débute dans la même période que la kératite, dans des cas rares pendant ou après le détachement des croûtes, et reste au commencement difficile à explorer à cause des symptômes palpébraux et de la photophobie. L'inflammation revêt la forme plastique, rarement parenchymateuse, n'est pas

1. Graefe-Saemisch, *Handbuch der gesammten Augenheilkunde*, IV, p. 236.
2. *Ueber den Herpes zoster ophthalmicus. Inaug.-Dissert.*, Bonn, 1871.
3. *La Clinique ophtalmologique*, juillet 1896.

intense et ne provoque que peu de synéchies postérieures. Exceptionnellement on observe une forme grave déterminant de larges adhérences et une atrophie de l'iris, comme dans le cas de Goretti[1].

Machek[2], dans un cas grave de zona ophtalmique hémorragique chez un malade de 50 ans, a observé, en absence d'une altération de la cornée, un véritable herpès de l'iris, qui jusqu'à ce temps n'a pas été décrit. L'affection a débuté en période de formation des croûtes par de fortes douleurs dans l'œil et la tête, une considérable injection périkératique, coloration foncée de l'iris et irrégularité de la conformation de pupille, et a revêtu la forme de l'iritis aiguë séreuse avec un petit exsudat plastique sur les bords de la papille et la sécrétion d'un liquide trouble dans la chambre antérieure qui devient plus profonde. Le lendemain apparut à l'extérieur de la pupille un gonflement limité dans le tissu de l'iris, du volume d'un grain de millet, dans lequel après quelques heures les vaisseaux se rompirent; le sang écoulé a détruit en partie le tissu affecté et a rempli la chambre antérieure. Le jour suivant (troisième de la maladie), nouveau gonflement et hémorragie. Les douleurs et l'injection péricornéale sont devenues plus faibles. C'était la fin de la période aiguë, différant considérablement de tous les autres états morbides de l'iris. La chambre antérieure était remplie de sang; dès que celui-ci se résorbait en partie, un autre épanchement apparaissait, prolongeant la maladie pendant des semaines. Tout ce temps, depuis le début de l'affection, la pression intra-oculaire était diminuée. Après que les hémorragies cessèrent de se renouveler, un tissu cicatriciel a recouvert les lésions de l'iris et la pupille. La maladie a duré trois mois environ. L'œil ne gardait que la perception de la lumière et de la localisation. La névralgie a persisté jusqu'à la mort qui survint deux ans après à la suite d'une pneumonie.

Machek considère la coloration foncée de l'iris, l'exsuda-

1. *Annali di Ottalmologia*, 1872, I F.
2. *Archiv für Augenheilkunde*, XXXI B., I H. (1895).

tion et l'injection péricornéale comme analogues aux hyperémies inflammatoires de la peau, le gonflement limité du tissu de l'iris aux plaques et aux vésicules; les hémorragies ne diffèrent pas des épanchements de sang dans le zona hémorragique cutané. L'auteur suppose que l'iritis dans les cas de Hutchinson et de Horner présentait de même l'herpès d'iris.

La cyclite se joint quelquefois à l'iritis, déterminant la cécité et l'atrophie de l'œil malade et menaçant le sain d'ophtalmie sympathique. Ces cas ont été décrits par Noyes[1], Jeffries[2], Coppez. Le dernier a exécuté l'énucléation de l'œil affecté pour sauver le sain. L'examen anatomique a révélé les symptômes de l'inflammation chronique du corps ciliaire et une complète adhérence de l'iris avec la cornée et la capsule du cristallin. La partie postérieure de globe oculaire derrière le corps ciliaire était normale.

Sattler, dans un cas grave de zona ophtalmique accompagné de vésicules de la cornée, a constaté à l'autopsie les phénomènes de l'inflammation chronique du corps ciliaire et de la choroïde.

L'affection peut s'étendre des nerfs sensitifs sur les nerfs moteurs de l'œil, déterminant des paralysies. Ces dernières sont plus fréquentes dans la région du trijumeau que dans les autres parties du corps; d'après de Wecker[3] elles s'observent dans 7 pour 100 des cas.

La première branche du trijumeau, avant d'entrer dans l'orbite, envoie des rameaux sensitifs anastomotiques à tous les nerfs moteurs de l'œil. L'existence de ces rameaux, douteuse pour Henle, est définitivement prouvée par Rosenthal[4]. C'est par les anastomoses que l'affection peut s'étendre du trijumeau sur les nerfs moteurs. Dans le cas de localisation centrale de la cause du zona l'altération peut envahir tour à tour l'un et les autres. Dans un certain nombre de cas on doit admettre l'origine réflexe des paralysies par l'irritation

1. *Transactions of the American Ophthalm. Society*, 1873, p. 71.
2. *Ibid.*, p. 73.
3. *Traité complet d'ophtalmologie*, par de Wecker et Landolt, I, p. 57.
4. *Sitzungsberichte der Wien. Akad*, Bd. LXXVI, H. 1-5 (1878).

du trijumeau. La possibilité de cette origine est démontrée expérimentalement (ptosis à la suite de la section du trijumeau [Longet]) et cliniquement (à la suite d'extraction de dent [Gowers]).

La paralysie de tous les rameaux du nerf oculomoteur commun a été observée par Hutchinson[1], Wyss[2] et Schiffer[3], la parésie de ces branches excepté l'accommodation par Ginsberg[4], la paralysie du droit interne et du releveur de la paupière supérieure par Vernon[5], du releveur seul par Hutchinson, Jacksch[6] et Howard[7], la paralysie des rameaux internes de l'oculomoteur commun (dans un cas de zona hémorragique) a été signalée par Höfer[8], la parésie de ces rameaux par Arlt[9] et Berlin[10], la paralysie de l'oculomoteur externe par Hutchinson[11] et Goretti[12], sa parésie par Bowman[13] et Wiedner[14], la paralysie du nerf pathétique par Lesser[15].

Les paralysies débutent le plus fréquemment pendant les premiers jours de l'éruption, quelquefois plus tard (dans le cas de Ginsberg le quinzième jour, dans celui de Lesser le quatorzième); elles ne durent pas longtemps mais ne cèdent que par degrés, plus rapidement sur un rameau que sur l'autre. Parfois les paralysies se produisent après la disparition du zona.

La glande lacrymale signale sa part dans l'affection par le trouble des nerfs dirigeant la sécrétion des larmes, qui détermine un abondant larmoiement momentané (cas de Ginsberg).

1. *The Royal London Ophtalmic Hospital Reports*, vol. V-VI.
2. *Archiv für Heilkunde*, 1871, Heft 4-5, p. 261.
3. *Loc. cit.*
4. *Centralbl. f. prakt. Augenheilkunde*, mai 1895.
5-6. *Loc. cit.*
7. *Lancet*, 1894, n° 15.
8. *Ann. der Städt. allgem. Krankenh. zu München*, 1893. — *Schmidt's Jahrb.*, 1895, B. 246, n° 4, p. 23.
9. *Sitzungsbericht d. Ophtalm. Gesellschaft im* 1871. — *Klin. Monatsbl. f. Augenheilkunde*; 1871, p. 321.
10. *Ibid.*
11-12. *Loct. cit.*
13. *The Royal London Ophtalm. Hosp. Rep.*, VI, 1.
14. *Loc. cit.*
15. *Verhandl d. IV deutschen Dermatol.-Congresses.* — *Schmidt's Jahrb.*, 1895, n° 4, p. 23.

Dans des cas rares on observait une faible inflammation de la papille optique (Hutchinson, Jessop, Gould) et son atrophie (Bowman, Hübsch, Puech).

Dans le cas de Hübsch[1] un sujet de 42 ans, de la famille névropathique, était affecté pendant dix ans de zona chronique de tout le corps et de folie; l'atrophie de la papille se développa premièrement dans l'œil droit, puis dans l'œil gauche. Le cas de Puech[2] présente une femme de 48 ans atteinte de zona du frontal et du nasal droit interne, avec anesthésie de la cornée ne présentant pas de lésion, avec dilatation de la pupille et trouble du corps vitré; l'atrophie de la papille survint à la suite de névrite optique. Pendant les débats qui survinrent à propos de cette observation, M. Badal a dit que ce cas de névrite peut être considéré comme le résultat de l'inflammation du trijumeau; toutes les branches de ce nerf, lorsqu'elles sont irritées, peuvent donner naissance à de la névrite et de la rétino-choroïdite.

Comme un symptôme exceptionnel du zona on doit noter le développement de petites bosselures de la sclérotique, décrit par Hutchinson et Giraud-Teulon[3].

Pechdo[4] a observé un cas de glaucome simple de l'œil gauche consécutif à un zona ophtalmique, qui eut lieu il y a six ans environ et a laissé la névralgie et l'hyperesthésie du côté gauche de la face. Sans vouloir conclure d'un seul fait, l'auteur croit bon de faire ressortir que dans ce cas le glaucome, évidemment précédé, sinon causé par une longue névralgie du trijumeau durant six ans, s'est développé sans douleur nouvelle, sans aucune rougeur de l'œil, par un simple trouble de circulation des liquides de l'œil.

Deux cas de zona ophtalmique se sont terminés par la mort : le cas de Jeffries mentionné ci-dessus et celui de Wyss, dans lequel est survenue la phlébite des veines du globe ocu-

1. *Annales d'oculistique*, 1872, mai-juin, p. 237.
2. *Bulletin de la Société d'ophtalm. et d'otologie de Bordeaux*, juin 1895, p. 9. — *Revue gén. d'ophtalm.*, 1896, n° 2, p. 31.
3. *Annales d'oculistique*, 1870, p. 294.
4. *Recueil d'ophtalm.*, 1880, p. 373.

laire et de l'orbite en dehors du globe et la panophtalmie; une embolie par un thrombus formé dans la veine ophtalmique a déterminé l'œdème du poumon et la mort.

En outre de ces cas exceptionnels on voit que le zona peut produire des suites non seulement pénibles comme la névralgie, les cicatrices défigurant le malade, les troubles de la sensibilité, mais aussi dangereuses pour la vue; les opacités de la cornée, lorsqu'elles se trouvent sur sa partie centrale, l'affection de l'iris, l'atrophie du nerf optique diminuent ou abolissent complètement la vision; la cyclite détruit un œil et détermine l'ophtalmie sympathique de l'autre. Cette multiplicité des complications oculaires du zona ophtalmique s'explique parfaitement par la grande importance que présentent pour l'œil le ganglion de Gasser et la première branche du trijumeau qui lui fournissent des fibres sensitives et trophiques. Le trijumeau est le nerf sensitif de l'œil; le rôle de trophique se reporte aux filets du sympathique qui accompagnent le trijumeau et sont ensuite contenus dans les nerfs ciliaires.

Le traitement du zona ne peut être que symptomatique; il n'est guère possible d'interrompre ou d'abréger cette affection qui a une marche typique et guérit spontanément. On doit prévenir la rupture des vésicules, les places privées de l'épiderme étant fortement douloureuses. Dans ce but on emploie des poudres desséchantes (talc avec acide salicylique, oxyde de zinc avec poudre de riz, etc.); quand la dessiccation commence on accélère la guérison par la pommade à l'oxyde de zinc avec l'ichtyol. Les complications oculaires exigent des soins appropriés. Les vésicules de la cornée doivent être piquées et leur paroi enlevée avec des pinces-ciseaux; ce procédé suivi d'application de bandeau compressif abolit la douleur et la photophobie et hâte la guérison. Contre la névralgie on recommande des injections de morphine, les courants continus ou interrompus. Dans la kératite et l'iritis l'atropine, comme en général, est un remède puissant.

Contre la névralgie consécutive les courants continus agissent le mieux. Hutchinson recommande la névrotomie.

Sur des parties douloureuses on étend du camphre avec de l'hydrate de chloral ou de la morphine. Intérieurement on fait usage de liqueur de Fowler, d'iodure de potassium et de narcotiques.

D'après Duhring le courant continu appliqué dans la période prodromique de la névralgie fait avorter la maladie, ne laissant pas apparaître l'éruption. Unna pense qu'on peut interrompre le zona en couvrant les vésicules, dès qu'elles se développent, par l'ichtyol et l'eau en quantité égale.

Pendant les dernières années j'ai eu l'occasion d'observer les deux cas suivants :

Observation I

Le 6 juin 1891, vint me consulter L. C..., ouvrier de 40 ans, atteint d'éruption sur la paupière supérieure gauche et sur les parties voisines du nez et du front, s'étendant sur ce dernier jusqu'aux cheveux. L'éruption consistait en vésicules à contenu trouble situées d'une manière caractéristique pour le zona ; quelques-unes commençaient à dessécher. L'affection, d'après le malade, durait depuis une semaine et était accompagnée au début par des douleurs assez faibles dans la moitié gauche de la tête. La peau dans la région de l'éruption, surtout sur la paupière, était médiocrement gonflée, rougie et un peu plus chaude que sur l'autre côté. Le malade ne faisait pas grande attention à sa maladie et ne se traita que lorsqu'il sentit une forte douleur dans l'œil gauche.

A l'examen, embarrassant à cause de la sensibilité de la paupière et de la photophobie, j'ai trouvé une considérable hyperémie de la conjonctive bulbaire et palpébrale avec une sécrétion purulente et un larmoiement. La conjonctive près du bord interne de la cornée présentait une vésicule du volume d'une tête d'épingle (elle s'est rompue le jour suivant) et trois excoriations placées du même côté, mais plus loin du bord cornéen, déterminées probablement par des vésicules

qui disparurent. Sur la partie voisine de la cornée, j'ai observé cinq ulcères du même volume que le conjonctival, avec le fond troublé. Cette partie de la cornée était complètement insensible. Hypotonie, rétrécissement de la pupille qui réagit normalement. La chambre antérieure, l'iris et les autres membranes de l'œil ne présentent pas d'altération.

J'instillai dans l'œil l'atropine; contre l'éruption, je recommandai l'usage de pommade d'oxyde de zinc, intérieurement contre les douleurs la codéine. Le traitement a duré quinze jours (jusqu'au 22 juin); durant les quatre premiers jours on appliquait sur l'œil le bandeau compressif.

Pendant ce temps, les croûtes se formèrent et se détachèrent laissant des cicatrices très faiblement accentuées. Les douleurs diminuaient depuis le 14 juin et disparurent le 17. La conjonctive devint normale, la cornée reprit la sensibilité depuis le 13 juin; à la place des ulcères restaient les opacités sur la cornée.

J'ai vu le malade une demi-année après. Les opacités cornéennes existaient, mais elles ne purent être observées qu'à l'éclairage oblique. Se trouvant sur la périphérie de la cornée elles n'affaiblissaient pas la vision. Les cicatrices sur la peau n'étaient manifestes qu'à un examen très minutieux.

Dans le cas décrit je n'ai pas vu de vésicules sur la cornée, pourtant je suppose qu'elles devaient y être précédemment et donner naissance aux ulcères que j'ai observés. L'existence de la vésicule de la conjonctive près de ces ulcères confirme la supposition.

Observation II

Le 29 octobre 1896, vint me trouver M. Z. K..., 34 ans, de la province. Il y a trois semaines environ, il était affecté de zona ophtalmique du côté droit et traité par son médecin. Il indique que l'éruption recouvrait la paupière supérieure et la partie voisine du nez et du front et qu'il souffrait au début de violentes douleurs. L'œil était rouge, larmoyant, sensible à la lumière. Tous ces phénomènes ont disparu,

mais le malade a remarqué que la vision de l'œil droit devenait plus faible.

En examinant, j'ai trouvé sur la peau de la paupière supérieure, du front et du côté droit du nez, les cicatrices faiblement accentuées, réparties de manière caractéristique pour le zona; la sensibilité normale de la peau, de la conjonctive et de la cornée; pas d'altération de ces membranes. L'exploration ophtalmoscopique révèle une teinte blanchâtre de la papille beaucoup plus que dans l'autre œil, pourtant sans changements des vaisseaux. Emmétropie; acuité visuelle 0,8. Le malade lisait le n° 2 de Snellen. Rétrécissement concentrique du champ visuel de 10°-15°. Perception normale des couleurs avec rétrécissement de leur champ visuel analogue à celui du blanc. L'état de l'autre œil ne laisse rien à désirer. La santé générale, de même que celle du malade dans le cas précédent, était parfaite.

Puisque toutes les autres causes de l'affection de la papille purent être exclues, j'ai dû l'attribuer au zona.

J'appliquai au malade les injections sous-cutanées de strychnine, sans résultat; l'état de la papille, l'acuité et le champ visuels restaient les mêmes. L'intervalle de plus de onze mois depuis le début de l'affection ayant passé sans aggravation, j'espère que l'atrophie de la papille ne progressera plus.

C'est un cas très rare d'atrophie partielle de la papille à la suite de zona ophtalmique, qui n'a été décrite que trois fois dans la littérature d'après ce que je sais. Et encore, de ces trois cas, dans celui de Hübsch l'atrophie n'était probablement pas causée par le zona, mais provoquée simultanément avec ce dernier par une affection centrale.

Dr STRZEMINSKI.

---

qui disparurent. Sur l
servé cinq ulcères du n
le fond troublé. Cette p
insensible. Hypotonie,
normalement. La cha
membranes de l'œil ne

J'instillai dans l'œil
commandai l'usage de
rement contre les doul
quinze jours (jusqu'au
jours on appliquait sur

Pendant ce temps, l
rent laissant des cicat
douleurs diminuaient d
La conjonctive devint n
depuis le 13 juin; à la p
sur la cornée.

J'ai vu le malade
cornéennes existaient,
qu'à l'éclairage oblique
cornée elles n'affaibliss
la peau n'étaient manif

Dans le cas décrit je
pourtant je suppose qu
et donner naissance aux
de la vésicule de la con
la supposition.

Le 29 octobre 189
de la province. Il y a
de zona ophtalmiqu
Il indique que l'ér
et la partie voisine
début de violentes
sensible à la lun

seconds n'auraient d'autre rôle que de distinguer la bscurité. Le rôle des bâtonnets est caractérisé par e à distinguer les couleurs, une sensibilité exquise r les objets faiblement illuminés, une affinité mar- rayons d'une intensité faible, une absence complète a macula.

n des corps étrangers de l'œil et de l'orbite au ayons de Rœntgen. — DAVIDSON fait la démonstra- néthode pour la recherche, la localisation et l'éva- rosseur de ces corps étrangers. Treacher Collins s dans lesquels l'examen clinique était insuffisant ces questions : l'emploi des rayons de Rœntgen put lre.

JAFFARY.

D'OPHTALMOLOGIE DE PHILADELPHIE

16 *novembre* 1897.

laires consécutifs aux traumatismes de la rapporte le cas d'un malade ayant reçu un au oup de raquette sur le côté gauche de la tête, au lle et devenu aveugle de l'œil gauche; l'examen vèle une atrophie de la papille, une hémorragie u de la macula, des flocons du vitré et un décol- lif de la choroïde et de la rétine. Le malade est l à des attaques convulsives occupant le côté droit eur a observé encore 4 cas analogues. Le premier e homme qui, dans une chute, fut frappé au niveau rieur de l'orbite gauche; trois semaines plus tard e atrophie de la papille, sans hémorragie ni autres les autres malades l'atrophie de la papille se mani- nt quelques semaines après le traumatisme. L'hé- o-oculaire, la déchirure du nerf par des esquilles on dans le trou optique peuvent expliquer ces phéno- son a vu une contusion de la région sourcilière avec intra-orbitaire suivie de cécité de ce côté en vingt- s; pendant les premiers jours, l'examen ophtalmo- révélait qu'une teinte grisâtre de la rétine; l'atrophie que se fit progressivement, mais la paralysie des

SOCIÉTÉ D'OPHTALMOLOGIE DE LONDRES

27 *janvier* 1898.

Xérosis épithélial de la conjonctive. — SIDNEY STEPHENSON, en examinant 6,209 enfants, a rencontré cette affection chez 1.87 p. 100 d'entre eux, de sorte qu'elle n'est pas rare en Angleterre; dans certains endroits ce chiffre s'élève à 9.47 p. 100. L'auteur décrit les symptômes et la bactériologie de cette maladie; les altérations subies par le champ visuel sont une réduction et une transposition du rouge et du vert, une forte réduction du blanc, cette dernière n'étant pas constante; les réflexes rétiniens étaient exagérés. Il conclut que dans le xérosis épithélial chaque œil se trouvait en état de « torpeur rétinienne »; comme causes, il reconnait un ralentissement de la nutrition et le fait de regarder une lumière brillante. Beaucoup de ses malades étaient scrofuleux ou tuberculeux; la quantité d'hémoglobine était fortement réduite (65 p. 100), augmentant à mesure que le xérosis s'améliorait, sans jamais cependant revenir à la normale. Le traitement ferrugineux est indiqué. Lawson fait remarquer les ressemblances morphologiques qui existent entre le bacille du xérosis et le Klebs-Löffler diffèrent cependant au point de vue des cultures; le premier est immobile mais cultive très vite. Breuer pense que les troubles observés ont pour cause non pas le xérosis, mais l'état constitutionnel; dans une nécropsie il rencontra une cirrhose du foie; aussi pense-t-il qu'il y a une relation entre cette affection et la nyctalopie, la bile dissolvant le pourpre rétinien. Eyre a, sans résultat, essayé d'accroître la virulence du bacille du xérosis. Le lieutenant-colonel chirurgien Drake Brockmann en a vu un grand nombre de cas dans l'Inde: les malades étaient des enfants mal nourris, tuberculeux, syphilitiques ou porteurs de vers intestinaux; la maladie apparaissait chez les adultes pendant la famine.

Fonction des bâtonnets de la rétine chez l'homme. — BREUER s'est livré à un certain nombre d'expériences établissant la différence qui existe entre les bâtonnets et les cônes au point de vue fonctionnel. Il est arrivé à démontrer que la périphérie de la rétine était plus sensible à l'influence d'un objet faiblement éclairé que la macula, représentée sur le champ visuel par un scotome dont la grandeur variait avec l'intensité de la lumière employée, fait déjà démontré par Kries. La théorie de ce dernier qui assigne une fonction différente aux cônes et aux bâtonnets est probablement la vraie: les premiers serviraient à distinguer les couleurs

tandis que les seconds n'auraient d'autre rôle que de distinguer la lumière de l'obscurité. Le rôle des bâtonnets est caractérisé par leur inaptitude à distinguer les couleurs, une sensibilité exquise pour distinguer les objets faiblement illuminés, une affinité marquée pour les rayons d'une intensité faible, une absence complète au niveau de la macula.

Localisation des corps étrangers de l'œil et de l'orbite au moyen des rayons de Rœntgen. — DAVIDSON fait la démonstration de cette méthode pour la recherche, la localisation et l'évaluation de la grosseur de ces corps étrangers. Treacher Collins rapporte 4 cas dans lesquels l'examen clinique était insuffisant pour résoudre ces questions : l'emploi des rayons de Rœntgen put seul les résoudre.

JAFFARY.

SOCIÉTÉ D'OPHTALMOLOGIE DE PHILADELPHIE

16 *novembre* 1897.

Troubles oculaires consécutifs aux traumatismes de la tête. — RISLEY rapporte le cas d'un malade ayant reçu un an auparavant un coup de raquette sur le côté gauche de la tête, au niveau de l'oreille et devenu aveugle de l'œil gauche; l'examen de ce dernier révèle une atrophie de la papille, une hémorragie récente au niveau de la macula, des flocons du vitré et un décollement progressif de la choroïde et de la rétine. Le malade est aujourd'hui sujet à des attaques convulsives occupant le côté droit du corps. L'auteur a observé encore 4 cas analogues. Le premier a trait à un jeune homme qui, dans une chute, fut frappé au niveau du rebord inférieur de l'orbite gauche; trois semaines plus tard commençait une atrophie de la papille, sans hémorragie ni autres troubles. Chez les autres malades l'atrophie de la papille se manifeste également quelques semaines après le traumatisme. L'hémorragie rétro-oculaire, la déchirure du nerf par des esquilles ou sa contusion dans le trou optique peuvent expliquer ces phénomènes. Jackson a vu une contusion de la région sourcilière avec hémorragie intra-orbitaire suivie de cécité de ce côté en vingt-quatre heures; pendant les premiers jours, l'examen ophtalmoscopique ne révélait qu'une teinte grisâtre de la rétine; l'atrophie du nerf optique se fit progressivement, mais la paralysie des

muscles de l'œil, qui existait aussitôt après l'accident, disparut bientôt.

Uvéite métastatique bilatérale consécutive à une inflammation du nez et de ses sinus; cécité. — Le cas rapporté par Posey concerne une jeune femme de 27 ans, qui, atteinte d'une inflammation intense des fosses nasales et secondairement des yeux, perdit complètement la vue dans l'espace de deux années. L'uvéite et l'atrophie des deux globes oculaires étaient le résultat d'embolies dépendant de la rhinite chronique intense présentée par la malade. Randall a étudié plusieurs cas de névrite optique due aux affections nasales, mais le cas de Posey est rare; l'iridectomie lui a fourni un excellent résultat chez un malade semblable dont la pupille était close.

Amblyopies centrales. — Schweinitz croit qu'au début, il s'agit de troubles vasculaires dans la macula, précédant l'inflammation ou la dégénérescence de cette région. Lorsque l'affection est unilatérale, l'origine toxique peut être regardée comme douteuse, et il y a souvent lieu d'incriminer l'hystérie.

Jaffary.

SOCIÉTÉ DE MÉDECINE DE LYON

Restauration des paupières après ablation large d'un épithélioma. — M. Voron présente un malade auquel M. Jaboulay a pratiqué, il y a un an, l'ablation de l'angle interne des paupières du côté droit, pour un épithélioma ayant envahi la conjonctive, les voies lacrymales et les os sous-jacents. La moitié interne des paupières ayant été détruite, M. Jaboulay la restaura avec un lambeau frontal; le résultat autoplastique est aujourd'hui excellent, bien qu'il y ait lieu de craindre une récidive de la tumeur dans la profondeur.

Sarcome mélanique de la joue. — M. Voron présente une petite tumeur mélanique de la joue gauche, enlevée le matin par M. Jaboulay, chez une femme de 54 ans; cette femme avait eu, il y a trente-quatre ans, deux *grains de beauté* qui avaient été cautérisés à deux reprises vers la région même où est apparue, plus tard, la tumeur. Celle-ci a débuté, il y a un an, et présente actuellement le volume d'une grosse noix; les ganglions du cou sont absolument indemnes, de même que l'état général.

Chancre de la paupière. — M. Jacqueau présente un malade atteint vraisemblablement de chancre syphilitique de la paupière.

Les antécédents de ce malade sont curieux, en ce sens qu'il aurait été soupçonné de syphilis déjà bien avant d'être atteint. Son oncle lui aurait dit que son père avait un mauvais mal et l'aurait communiqué à sa mère; il expliquait ainsi deux fausses couches que celle-ci avait eues d'abord, puis cinq enfants morts en bas âge; notre malade serait venu au monde après les deux fausses couches et il lui reste actuellement un frère et deux sœurs en parfaite santé. Au régiment, à propos d'une lésion de la jambe qu'il dit être d'origine traumatique et dont on voit encore la cicatrice non adhérente, on aurait pensé à la syphilis héréditaire et on aurait administré Hg et Ki.

Le 12 janvier, il s'aperçut d'une petite ulcération qui siégeait juste sur le grand angle de l'œil. Celle-ci grandit rapidement, en empiétant sur le bord marginal de la paupière supérieure en même temps qu'elle devenait dure. Quelques jours après le début de cette ulcération, il fut pris d'une adénopathie très marquée, mais absolument indolore, ayant pour siège le ganglion pré-auriculaire et les sous-maxillaires du côté droit. Cette adénopathie dura quinze jours à peine, puis disparut si bien qu'aujourd'hui on n'en trouve plus de traces; il en est de même de l'induration, si marquée pourtant à un moment, que le malade la compare à la sensation qu'il aurait eue en touchant un morceau de bois.

Voici quels sont actuellement les caractères de l'ulcération qui commence à se cicatriser: elle part du tubercule lacrymal supérieur, qui est envahi, pour aboutir à la paupière inférieure à peine touchée, en passant par la commissure interne; elle est à cheval sur le bord palpébral tout en empiétant davantage du côté de la conjonctive; sa surface totale est celle d'une pièce de 20 centimes; ses caractères sont classiques; elle apparaît taillée à l'évidoir, peu profonde, solitaire, indolore, à bords non décollés, à fond légèrement rouge sanieux. Quant au globe de l'œil et à la caroncule, ils sont respectés.

Ossification complète de la choroïde. — M. Gramdclément a présenté à la Société un œil qu'il a énucléé pour faire cesser des phénomènes sympathiques graves, et dont la choroïde est complètement ossifiée.

La blessure était due à un couteau pointu qui avait pénétré en arrière mais très près du corps ciliaire.

Vingt-quatre ans après, sans que l'œil blessé devienne ni rouge, ni douloureux, l'autre œil commence à ressentir, tous les huit ou dix jours, des accès pénibles de photophobie durant une journée,

puis tout rentre dans l'ordre. Mais depuis six mois les accès de photophobie ont fait place à des crises de rougeur et de douleur du bon œil, durant trois ou quatre jours et laissant chaque fois la vision amoindrie.

L'auteur reconnut sur l'œil bon l'existence d'une *uvéite irienne*, autrement dit d'une irritation limitée à la couche épithéliale pigmentaire qui tapisse la face postérieure de l'iris. Avant de procéder sur cet œil à l'iridectomie, il a énucléé le vieux moignon, qui présentait une *ossification complète de la choroïde et partielle du cristallin*.

M. Grandclément explique cette ossification par l'irritation, partant de l'ancienne cicatrice. sur les cellules embryonnaires ou plasmatiques que conserve toujours en réserve la choroïde, comme du reste tous les tissus qui dérivent du mésoderme. Ces cellules embryonnaires, non différenciées encore, ont sous cette influence irritative prolongée aiguillé du côté du tissu fibreux, puis du tissu osseux; la chorio-capillaire, irritée pendant un long espace de temps, s'est transformée en un véritable périoste avec toutes ses propriétés ostéogéniques.

Tant que cette transformation fibreuse, puis ostéoïde, de la choroïde, n'a été que peu étendue, les phénomènes sympathiques provoqués sur l'autre œil — soit par la voie des nerfs ciliaires, soit par la voie des vaisseaux sanguins ou lymphatiques charriant les toxines organiques fabriquées par l'œil malade — sont restés purement fonctionnels et périodiques. Mais le jour où la choroïde complètement ossifiée a trop irrité les nerfs ciliaires qui rampent dans son épaisseur ou à sa surface, ou bien a déversé dans les vaisseaux sanguins ou lymphatiques trop de toxines ou de déchets organiques, alors s'est déclarée dans l'autre œil l'irritation de la couche épithéliale pigmentaire tapissant la rétine, le corps ciliaire et la face postérieure de l'iris. Alors est apparue cette uvéite irienne.

M. le prof. Gayet a dit à ce propos que l'ossification intra-oculaire est connue depuis plus d'un siècle; Morgagni en a signalé un exemple, Panizza, Mackenzie, et plus récemment Poncet (de Cluny), Pagenstecher, Vedel, en ont cité ou reproduit des cas par le dessin.

Primitivement on avait attribué ces ossifications à la rétine, mais on reconnut bien vite que la choroïde en était le point de départ; seulement la question est de savoir si le tissu osseux se substitue directement au tissu choroïdien en en conservant la forme, ou bien s'il est nécessaire que la membrane vasculaire soit primitivement remplacée par du tissu fibreux; la plupart des observateurs modernes, et nous sommes du nombre, se rattachent à cette dernière idée. Poncet, de Cluny, est le seul qui ait donné

dans son atlas une figure, en apparence démonstrative, de l'autre théorie, mais ne peut-on pas croire que les vaisseaux et les cavités médullaires, qui donnent à son dessin l'apparence d'une substitution de l'os à la choroïde, ne soient le résultat de la disposition bien connue du tissu néoformé à prendre la forme d'un os court?

Cette transformation osseuse d'un tissu fibreux n'a rien de plus étonnant que les transformations osseuses que l'on a signalées dans la plèvre et la dure-mère; elle n'appelle pas forcément une hypothèse de formation embryologique qu'aucun fait ne justifie; elle se rattache à la formation des os plats du crâne qui proviennent non pas d'un tissu cartilagineux mais de lames fibreuses préformées.

Les ossifications choroïdiennes se retrouvent en très grande quantité et il est rare qu'un vieux moignon n'en contienne pas quelqu'une. Elles occupent généralement le pôle postérieur de l'œil, s'étendent rarement jusqu'à l'ora serrata et on les voit souvent sous forme de petites masses dans la région même des procès, lorsque ceux-ci ont été tiraillés par un appel cicatriciel vers le centre. Quant au rôle qu'elles peuvent jouer au point de vue de l'ophtalmie sympathique, il peut s'expliquer par une action irritative exercée sur les filets nerveux qui traversent l'espace supra-choroïdien ou pénètrent dans la choroïde elle-même; il y aurait là quelque chose de semblable aux douleurs que peut produire un cal en formation sur les nerfs qui l'avoisinent.

Ce serait, en définitive, une sympathie s'exerçant à travers les nerfs ciliaires et sans que l'idée d'un microbe puisse être invoquée. En ceci je diffère d'opinion avec M. Granclément et, puisqu'il est venu sur le terrain de l'ophtalmie sympathique, je déclare que je ne puis partager deux de ses opinions :

La première, qu'il n'y ait pas d'ophtalmie sympathique maligne (ophtalmie migratrice) sans une blessure du corps ciliaire.

En second lieu, qu'il faille rattacher l'ophtalmie sympathique, dont son malade a été atteint, à une *uvéite*. L'uvée, en effet, appartient aux épithélia, et ceux-ci, vivant aux dépens des tissus sur lesquels ils sont étendus ou des humeurs au milieu desquelles ils vivent, ne sont pas susceptibles d'altérations inflammatoires propres. Leurs désordres sont la conséquence d'altérations humorales généralement liées à des états diathésiques ou à des altérations plus localisées de la lymphe qui traverse l'œil et qui, ne fournissant aux cellules pigmentées de l'iris qu'une nutrition dévoyée, entraîne une lésion de ce tissu.

De l'ectropion non cicatriciel. — M. le Dr GRANDCLÉMENT présente un malade atteint d'ectropion spontané de la paupière

inférieure depuis dix-huit mois qu'il a opéré avec succès par un procédé simplifié de tarsorraphie qui réduit les délabrements et l'acte opératoire au strict minimum.

Il s'agit d'un homme âgé de 49 ans, fort et vigoureux, chez lequel la moitié ciliaire de la paupière inférieure de l'œil gauche s'est rapidement affaissée et renversée, sans rime ni raison, il y a dix-huit mois; pas de maladie des voies lacrymales ou de catarrhe de la conjonctive antérieurement. Le Dr Grandclément pratiqua la tarsorraphie de la façon suivante : au lieu d'aviver les bords des deux paupières vers l'angle externe et face à face, ce qui ne relèverait pas la paupière inférieure, il s'est contenté de réséquer d'un seul coup de ciseaux un tiers de centimètre de la lèvre postérieure de la paupière supérieure, tout à fait vers la commissure externe sur une étendue égale de la lèvre antérieure de la paupière inférieure éversée, un peu loin de ladite commissure; puis, par deux points de suture, il attacha cette surface avivée de la paupière inférieure à la supérieure. De cette façon, l'excès de longueur acquis par cette paupière inférieure disparut; quatre jours après l'opération, l'ectropion a totalement disparu, sans retrécissement apparent de la fente palpébrale.

En résumé, on peut très facilement et très simplement guérir l'ectropion non cicatriciel par la tarsorraphie, en allant attacher à la paupière supérieure, dont on aura avivé la lèvre postérieure sur une très petite étendue près de la commissure, un point de la paupière inférieure que l'on aura avivée sur sa lèvre antérieure, assez loin de la commissure pour assurer la tension et le relèvement de son bord distendu et souvent démesurément allongé.

S'il existe un bourrelet épais de la muqueuse dans le cul-de-sac, on le réséquera au préalable.

De cette façon, la tarsorraphie est très simplifiée et remplit mieux toutes les indications.

SOCIÉTÉ MÉDICALE DE TOULOUSE

L'énucléation du globe de l'œil. — M. Vieusse, depuis qu'il fait de l'ophtalmologie, a fait 12 fois cette opération pour les cas suivants : 2 irido-choroïdites ayant entraîné la perte complète de la vision, 2 ruptures sclérales par coup de corne de bœuf, 3 panophtalmies, 1 épithélioma du limbe scléro-cornéen, 1 glaucome chronique, 1 sarcome de la choroïde. Après avoir opéré selon les indications classiques de Bonnet, il a adopté certaines modifica-

tions (tractions avec des pinces sur les tendons des muscles sectionnés et antéropulsion, grâce aux branches d'un blépharostat introduites derrière le globe oculaire) qui facilitent singulièrement le dernier temps de l'opération, c'est-à-dire la section du nerf optique. Son chef de clinique a opéré avec ces corrections et a opéré facilement. Il recommande donc l'opération de Bonnet légèrement modifiée pour l'énucléation du globe. En ce qui concerne la suture conjonctivale, qu'on en fasse ou non, le succès est le même et il n'y a pas de complications à craindre.

M. Terson se demande si, dans tous les cas où l'auteur a énucléé, il y avait une indication précise de l'opération : pour lui il cherche à conserver l'œil le plus souvent possible, sauf dans les cas de corps étrangers intra-oculaires et de tumeurs. Pour l'épithélioma on aurait dû se borner à enlever la tumeur et à cautériser vigoureusement le point d'implantation. Il n'est pas utile d'énucléer dans la panophtalmie, car on n'a jamais signalé d'ophtalmie sympathique après cette affection. Il rappelle le mot de Gayet : l'énucléation est l'opprobre de la chirurgie oculaire. Il croit donc qu'il faut être conservateur comme on l'est devenu en chirurgie générale. — Pourquoi avoir voulu modifier le procédé de Bonnet qui est excellent ? Pour lui il s'est borné à modifier la spatule de Trélat pour l'antéropulsion du globe. Quant à la suture, elle a une valeur incontestable.

(*Le Languedoc médico-chirurgical de Toulouse*, 10 mars 1898.)

SOCIÉTÉ D'ANATOMIE ET DE PHYSIOLOGIE DE BORDEAUX

Choroïdite séreuse à répétitions coïncidant avec des poussées d'ostéo-périostite alvéolo-dentaire. — MM. Fromaget et Ulry ont présenté un malade se plaignant d'une diminution considérable de la vision de l'œil droit survenue rapidement.

Son acuité visuelle était, en effet, réduite à moins de 1/10. Il existait une légère injection périkératique et un fin pointillé siégeant à la face postérieure de la cornée. A l'examen ophtalmoscopique, on constatait un trouble du corps vitré, diffus, empêchant de voir le fond de l'œil. En raison de ces symptômes, MM. Fromaget et Ulry portèrent le diagnostic de choroïdite séreuse ; mais rien dans les antécédents du malade ne permettait de rapporter l'affection à la syphilis ni à la blennorragie.

En procédant à un examen attentif du malade, on constata une tuméfaction peu marquée et diffuse, siégeant au niveau du maxil-

laire supérieur droit, due à une ostéo-périostite développée autour de la canine; la dent était profondément cariée et la gencive environnante criblée de fistules. Le malade, interrogé, se souvint que sa vision avait à deux reprises successives, en 1893 et en 1895, présenté les mêmes troubles et que les symptômes oculaires avaient chaque fois coïncidé avec une fluxion de la même dent.

L'extraction de la dent fut pratiquée le matin même. Le malade revint trois jours plus tard et son acuité était presque normale, le pointillé cornéen a à peu près disparu ainsi que le trouble du corps vitré; l'examen du fond de l'œil n'offrait rien de particulier.

M. Fromaget insiste sur la relation des deux affections. La première observation de ce genre a été publiée par M. le Dr Pons il y a quelques années. Il s'agissait d'une malade qui avait des poussées de choroïdite chaque fois qu'on lui plombait une dent.

Ce qui est difficile, c'est d'expliquer la pathogénie de l'affection. Il faut repousser l'idée d'une métastase en raison de la bénignité des lésions oculaires et de leur si rapide guérison.

L'idée d'une toxhémie est plutôt en rapport avec la bénignité et la disparition rapide des accidents. Mais il doit exister une cause pour expliquer pourquoi la choroïdite se produit toujours du même côté que la périostite alvéolo-dentaire.

Voici la théorie qui lui paraît la plus plausible : lorsqu'on irrite les terminaisons du trijumeau, il se produit une vaso-dilatation réflexe sur les autres territoires de ce nerf. Lors donc qu'il est irrité par la périostite alvéolo-dentaire, il se produit une vaso-dilatation réflexe marquée surtout sur la choroïde du même côté. Lorsqu'on guérit l'affection dentaire, la choroïdite guérit. D'après Ziem, la théorie réflexe n'aurait pas de raison d'être, l'infection seule suffisant à tout expliquer. Mais cette théorie n'explique pas pourquoi la choroïdite existe toujours du même côté.

BIBLIOGRAPHIE ET REVUE DES JOURNAUX

L'inégalité pupillaire normale et pathologique, par F. B. Schneideman (*Philadelph. Polyclinic*, 8 janvier 1898). — En présence d'une inégalité pupillaire, la question se pose de savoir de quel côté siège l'altération; en général, le côté atteint est celui dont la pupille réagit moins à la lumière, à l'accommodation ou à certaines substances, mais avant de conclure il faut s'entourer de toutes les preuves possibles. La dilatation pathologique peut

être de nature spasmodique (irritation des fibres pupillaires du sympathique) ou paralytique (paralysie des fibres pupillaires de la 3e paire).

Dans la mydriase spasmodique, les réactions de la pupille à la lumière et à l'accommodation sont conservées; l'excitation faradique des téguments n'augmente pas toujours la dilatation; l'atropine et la cocaïne, au contraire, peuvent l'accroître, tandis que l'ésérine reste presque sans effet. Il existe en même temps d'autres symptômes oculaires d'irritation du sympathique : augmentation de l'ouverture palpébrale, proptosis, sécrétion des larmes quelquefois exagérée, troubles vaso-moteurs (pâleur d'une moitié de la face, anémie de la rétine du même côté, etc.).

Dans la mydriase paralytique, les réactions de la pupille à la lumière, dans l'accommodation et la convergence, sont abolies; la dilatation est modérée, susceptible d'être augmentée par une excitation cutanée ou sensorielle, ne réagissant pas sous l'influence de l'atropine ni de l'ésérine, tandis qu'elle est accrue sous celle de la cocaïne qui agit sur le sympathique. Il y a paralysie de l'accommodation et parfois paralysie des autres fibres de la 3e paire.

La contraction pathologique de la pupille peut également être spasmodique ou paralytique (inhibition ou paralysie du sympathique).

Dans le myosis spasmodique, la pupille est fortement rétrécie, ne réagissant presque plus à la lumière, à l'accommodation ou à la convergence les plus fortes; l'atropine et l'ésérine demeurent sans effet, mais la cocaïne agissant sur le sympathique provoque quelquefois de la dilatation.

Dans le myosis paralytique, la pupille est rétrécie, mais la réaction à la lumière et à la convergence peuvent être conservées. La cocaïne et l'atropine dilatent la pupille qui peut ensuite se rétrécir sous l'influence de l'ésérine; les excitations cutanées et sensorielles demeurent sans effet. L'accommodation est normale. Il existe en même temps des signes de paralysie du sympathique (contraction de l'ouverture palpébrale, rétraction du globe de l'œil, diminution de la sécrétion lacrymale, congestion de la rétine, d'un côté). Dans les affections du sympathique cervical, la pupille est moins rétrécie que dans celles de la portion cervicale de la moelle avec paralysie du sympathique, probablement à cause des fibres dilatatrices qui ne passent pas toutes dans le sympathique cervical, mais dont une partie se rend directement à l'œil avec la 5e paire.

La skiagraphie en opthalmologie, par HARTRIDGE (*The Lancet*, 18 décembre 1897). — L'auteur a rapporté à la Société

d'ophtalmologie de Londres l'histoire d'un malade, dans l'œil droit duquel il avait pu déterminer le siège d'une balle de sarbacane au moyen des rayons X, deux heures après l'accident. L'opération avait duré quinze minutes pour obtenir la photographie du projectile.

Colobome de la moitié supérieure de l'iris et subluxation en bas du cristallin, par GILLIVRAY (*The ophthalmic Review*, janvier 1898). — Il s'agit d'un malade âgé de 57 ans, atteint de cécité des deux yeux; à 10 ans, l'œil droit fut atteint d'atrophie progressive à la suite de troubles inflammatoires; l'œil gauche, atteint à son tour, ne possédait plus qu'une acuité visuelle inférieure à la normale. L'état général ne présentait pour toute lésion organique que de l'athérome. A l'âge de 33 ans l'acuité visuelle décroît rapidement.

Au moment où l'auteur l'examine, l'œil gauche présente un arc sénile périkératique bien marqué, un colobome à bords symétriques au centre de la moitié supérieure de l'iris, se continuant directement en haut jusqu'au corps ciliaire, mesurant 4 millimètres en haut et 5 millimètres en bas. Les piliers du colobome se continuent sans interruption avec les bords de la pupille, paraissant être le prolongement du sphincter irien. La pupille réagit bien à la lumière et la contraction ainsi déterminée se transmet aux piliers du colobome; il n'existe pas de synéchies. Iridodonésis dans un mouvement brusque de l'œil; la chambre antérieure est plus profonde que d'habitude. Le cristallin est opaque et subluxé en bas et en arrière, son bord supérieur se laissant apercevoir au-dessous du colobome qui ne renferme aucune fibre du ligament suspenseur. L'arc sénile empêche de voir l'état du corps ciliaire derrière le colobome et le fond de l'œil. La tension oculaire est normale, la perception et la projection de la lumière se font d'une manière satisfaisante.

Si, chez ce malade, l'extraction du cristallin pouvait être pratiquée, elle permettrait une bonne vision, mais il y avait à craindre une issue considérable du vitré et une luxation du cristallin en arrière. L'opération fut pratiquée et le cristallin enlevé, en passant une curette derrière lui, au moment où il allait se luxer en arrière; le malade guérit sans complications.

La pupille et le colobome sont demeurés noirs; le pilier externe de ce dernier s'est déplacé en dedans. La pupille réagit bien à la lumière et le fond de l'œil paraît normal sans qu'il soit possible d'apercevoir à l'ophtalmoscope un colobome du corps ciliaire. V = 1 avec + 10 d. sphériques.

Les cas de colobome supérieur sont excessivement rares; le plus

souvent, en effet, le colobome siège à la partie inférieure, dirigé directement en bas, ou en bas avec une légère inclinaison en dedans, ou en dehors. Les autres situations sont exceptionnelles : Makrocki (*Archiv. für Augenheilk.*, vol. XIV, p. 73) l'a vu en dedans; Lang (*Trans. ophthalm. Soc. U. K.*, vol. X, p. 106), Nuel, Leplat et Makrocki l'ont vu siéger en dehors; Fage (*Gaz. hebd. des sc. méd. de Bordeaux*) et Pollock (*Arch. of ophthalm.*, vol. XII, p. 410) l'ont observé en haut et en dedans, Theobald (*Trans. Amer. ophthalm. Soc.*, vol. V, p. 99), Frost et Fage, en haut et en dehors; Ammon, Théobald et Fuchs, directement en haut, comme dans le cas de l'auteur. Manz et Rau ont trouvé deux colobomes dans un œil; l'auteur a observé, il y a quelque temps, un colobome bilatéral à direction interne.

La curette de Taylor, dont se sert l'auteur pour enlever le cristallin, est un excellent instrument en pareil cas.

Cette observation est intéressante au point de vue embryogénique, car elle est contraire à la théorie qui veut que le colobome irien soit dû à une fermeture incomplète de la fente choroïdienne fœtale : il siège en effet au-dessus, tandis que cette fente est située à la partie inférieure. Pflüger a supposé, pour expliquer ces cas, que la vésicule optique avait subi un mouvement de rotation pendant la vie fœtale, mais dans ce cas on devrait trouver la macule du côté nasal et non du côté temporal. Makrocki essaye de l'expliquer en supposant la fente choroïdienne anormalement placée dans ces cas, transposition que les embryologistes n'ont cependant pas observée. Aucune de ces hypothèses n'expliquerait la présence de deux colobomes dans un seul œil observée par Manz et Rau, ou encore un colobome de l'iris, horizontal, avec un colobome de la choroïde, vertical. Il faut donc chercher la cause du colobome supérieur ailleurs que dans la fente choroïdienne. Treachers Collins pense que le colobome irien est dû à la séparation tardive du cristallin et de la cornée ; cette théorie peut s'appliquer à un colobome partiel, mais non à un colobome complet s'étendant en arrière jusqu'au corps ciliaire.

L'ancienne théorie explique la production du colobome inférieur; un développement incomplet ou nul du corps et des procès ciliaires peut expliquer un colobome partiel de l'iris, indépendamment de la fente choroïdienne fœtale. Cette théorie du développement asymétrique d'une partie du corps ciliaire permet d'expliquer le colobome qui existait dans la zonule chez le malade de l'auteur; quand la lésion est double, il s'agit d'un double centre de développement irrégulier du bord ciliaire. La théorie de l'obstruction mécanique est, au contraire, incapable de donner une explication satisfaisante de ces faits.

Microphtalmie unilatérale congénitale ; anatomie et pathogénie, par O. Lange (*v. Graefe's Archiv f. ophth.*, XLIV, I). — L'auteur rapporte le cas d'une jeune fille de 10 ans dont l'œil droit avait le volume d'une petite cerise, les paupières étant bien développées. La cornée était transparente, l'iris brun, la pupille petite et ronde remplie par des vestiges opacifiés du cristallin. La lumière n'était pas perçue. L'œil gauche était normal. L'œil droit fut énucléé et l'auteur put alors noter que la cornée était normale. tandis que la sclérotique se trouvait fortement épaissie ainsi que la choroïde, surtout à la partie postérieure, avec dilatation de ses vaisseaux ; au niveau de l'entrée du nerf optique, elle présentait un anneau ossifié ; les procès ciliaires étaient déjetés en avant, recouverts, ainsi que l'iris, par une couche épaisse de pigment uvéal ; quelques débris formaient les vestiges du cristallin. Le nerf optique apparaissait épaissi et fibreux, tandis que la rétine, également épaissie était entièrement décollée présentant des amas de pigment et de petits kystes ; le corps vitré, réduit dans ses dimensions, se composait d'une masse jaunâtre formée de cellules adipeuses au milieu desquelles se ramifiait l'artère hyaloïde aux parois fortement épaissies ; un second amas de cellules adipeuses existait près du bord inférieur de la cornée repoussant le corps ciliaire en arrière.

L'auteur démontre ainsi que, chez sa malade, il y a eu deux sortes de processus pathologiques : l'inflammation et la dégénérescence, cette dernière ayant joué le rôle primitif dans cette malformation ; le tissu d'origine mésoblastique qui remplit la vésicule optique s'est développé sous la forme de tissu adipeux au lieu de donner naissance au corps vitré, puis cette altération a joué le même rôle qu'un corps étranger vis-à-vis de l'inflammation chronique qui est survenue dans la suite.

Bien que ce cas paraisse unique au point de vue de la transformation du vitré en tissu adipeux, l'auteur mentionne deux cas de Manz et de v. Grolmann, dans lesquels le vitré d'un œil microphtalmique était représenté par du tissu connectif fibrillaire avec quelques cellules adipeuses.

Notes sur les affections les plus fréquentes de l'œil, par Doyne (*The Lancet*, 26 février 1898). — Ces notes dues à un ophtalmologiste éminent forment un petit volume de 47 pages où le praticien trouvera une foule de renseignements utiles. Le glaucome, l'iritis, la kératite phlycténulaire, la cataracte sont les principales questions traitées. Cet ouvrage serait encore plus utile s'il était plus complet.

Corps étranger de la cornée, par TATHAM THOMPSON (*Brit. Med. Journal*, 5 février 1898). — A l'occasion d'une observation de corps étranger métallique demeuré quatre ans dans la cornée, objet d'une communication à la Société des médecins de Montréal (8 janvier 1898), T. Thompson a pratiqué l'extraction d'un éclat de balle encastré dans la cornée depuis vingt-deux ans ; sans l'influence d'un traumatisme léger de cet œil survenu récemment et ayant amené un ulcère cornéen, il est probable que le corps étranger aurait continué à ne provoquer aucune réaction inflammatoire.

La poudre d'airol dans le traitement de l'ulcère de la cornée avec hypopyon, par WHERRY (*Brit. Med. Journal*, 15 janvier 1898). — Les blessures de la cornée sont fréquentes chez les cultivateurs et prédisposées à l'infection. L'auteur a obtenu d'excellents résultats en projetant de la poudre d'airol dans l'œil, puis en le lavant trois à six heures plus tard avec une solution boriquée; cette opération est pratiquée plusieurs fois dans la journée, sans pansement occlusif, le malade gardant le lit. L'ulcère guérit et le pus est résorbé dans le plus grand nombre de cas. L'œil est très tolérant à l'égard de l'airol.

Sarcome intra-oculaire (*Royal Acad. of med., in Ireland*, 14 janvier 1898). — BENSON rapporte deux observations de sarcome intra-oculaire, l'un chez une fille de 22 ans, le second chez une femme de 52 ans. Dans le premier cas, il s'agissait d'un mélano-sarcome du corps ciliaire, l'énucléation n'était pas suivie de récidive de la tumeur au bout de treize mois. Dans le deuxième, l'énucléation dut être également pratiquée pour un leuco-sarcome, tumeur entièrement dépourvue de pigment, du nerf optique. Pas de récidive au bout de vingt-deux mois. La récidive peut se voir chez les jeunes sujets, mais elle est bien plus fréquente chez les sujets âgés ; si le nerf optique est atteint, l'ablation devra en être aussi large que possible.

JAFFARY.

Inégalité pupillaire dans les névroses, par FRENKEL (*Revue de méd.*, février 1898). — Charcot croyait que l'inégalité pupillaire ne s'observe jamais dans la sclérose en plaques ni dans l'*hystérie*. Gilles de la Tourette a pu en rapporter plusieurs exemples. Frenkel a pu étudier deux cas de mydriase paralytique, la plus importante, puisqu'elle paraissait, jusqu'à présent, l'apanage exclusif des maladies organiques. La mydriase paralytique, dans l'hystérie, tout en coexistant le plus souvent avec l'amaurose

et les anesthésies sensitives et sensorielles n'est cependant pas une mydriase de l'amaurose, elle est tout à fait indépendante de l'amaurose. Cette mydriase hystérique a tous les caractères de la mydriase organique nucléaire et cependant elle guérit toute seule et assez rapidement.

Dans la *neurasthénie*, elle serait importante, surtout au cas de neurasthénie traumatique (Oppenheim). Badal attache à ce signe une grande importance pour la distinction de la simulation, et la met à côté du rétrécissement du champ visuel, de la diminution de la vision centrale, de la paresse de l'accommodation.

L'inégalité pupillaire a été observée dans le *goitre exophtalmique* par Iblitz. Dans tous les cas la pupille dilatée était la gauche, jamais la droite.

D'après M. Féré, l'inégalité pupillaire existe dans l'*épilepsie*, dans un cinquième des cas environ. Bosc a signalé pendant l'attaque, dans la période de stertor, la mydriase unilatérale, et semble lui attacher une grande valeur séméiologique. L'inégalité pupillaire a été signalée encore dans la chorée de Synenham, dans la chorée progressive héréditaire, dans la migraine.

Influence histogénétique d'une forme antérieure à propos de la régénération de la membrane de Descemet, par M. L. Ranvier. — Nous connaissons l'influence d'un premier cristal sur la cristallisation. Peut-on observer des phénomènes analogues dans la formation des tissus organiques? Quelques expériences sur la régénération de la membrane de Descemet permettent de répondre à cette question par l'affirmative.

La membrane de Descemet occupe, comme on le sait, la face postérieure de la cornée. Elle paraît amorphe, vitrée; mais, en réalité, elle est formée, ainsi que Henle l'a établi, d'un nombre considérable de lamelles extrêmement minces, superposées comme les feuillets d'un livre. Elle adhère, en avant, aux lames de la cornée. En arrière, elle est séparée de l'humeur aqueuse par une couche de cellules endothéliales. C'est l'endothélium de Descemet.

On peut employer deux procédés pour atteindre, diviser ou détruire partiellement la membrane de Descemet et son endothélium. Le premier consiste à faire, au moyen d'un instrument tranchant, une plaie pénétrante de la cornée; le second à introduire une aiguille à cataracte dans la chambre antérieure de l'œil, à amener sa pointe au contact de la face postérieure de la cornée et à la faire agir de manière à inciser la membrane de Descemet et les lames cornéennes les plus profondes. Cette petite opération a déjà été pratiquée par le professeur Panas. Elle est suivie d'un

résultat constant. Il se forme, au niveau de la solution de continuité, un épaississement considérable et un trouble plus ou moins prononcé de la cornée.

Du sixième au septième jour, la tuméfaction disparaît et la cornée redevient transparente.

A quoi tiennent le gonflement de la cornée et l'opacité de la partie tuméfiée? Pourquoi ces lésions disparaissent-elles du sixième au septième jour? Ce sont là des questions auxquelles mes recherches antérieures sur l'histologie de la cornée me permettent de répondre. Les fibrilles qui constituent les lames cornéennes sont très hygrométriques. Dès que la membrane de Descemet et son endothélium sont supprimés en un point, l'humeur aqueuse pénètre et les fibrilles se gonflent. Lorsqu'elles sont gonflées par l'introduction d'un liquide moins réfringent qu'elles-mêmes, leur indice de réfraction diminue. Les cellules fixes de la cornée ne se laissent point imbiber et conservent, par conséquent, leur indice de réfraction. Dès lors le milieu cornéen, n'étant plus homogène, perd de sa transparence.

Le gonflement et l'opacité sont donc deux phénomènes connexes.

Si l'on sacrifie l'animal (ces expériences ont été faites chez le lapin) au moment ou peu après le retour de la transparence, c'est-à-dire le septième jour, et que l'on examine la cornée opérée sur des préparations faites comme il convient (voir mes Notes antérieures), on constate que la membrane de Descemet a été coupée ou détruite dans une région plus ou moins étendue et que toute la solution de continuité est maintenant recouverte d'une nouvelle couche endothéliale. A la limite de l'incision, la membrane vitrée, généralement coupée ou cassée d'une manière nette, est légèrement repliée en avant. L'endothélium l'accompagne dans cette inflexion, puis il se continue au delà sur toute la surface de la petite plaie.

Si les lames cornéennes ont été attaquées par le tranchant de l'aiguille, cette surface est irrégulière ; souvent même des lames cornéennes, sous l'influence de la pression exercée par l'aiguille, après avoir été divisées, sont écartées légèrement. L'endothélium, en pleine végétation. a pénétré partout où un chemin lui a été ouvert. En bien des points, au lieu de former une simple couche cellulaire, ce qui est sa condition normale, il se montre sous la forme de petits amas dans lesquels on voit plusieurs rangées de cellules. La *définition des endothéliums perd ainsi un de ses termes les plus importants.*

Il n'y a pas encore trace de la régénération de la membrane vitrée elle-même. Cependant le gonflement a disparu. L'humeur

aqueuse a cessé de pénétrer les lames cornéennes. Donc, pour atteindre ce but, l'endothélium suffit; la vitrée n'est point nécessaire.

J'arrive maintenant au fait essentiel, celui qui m'a fourni le sujet de cette Note, je veux dire la régénération de la membrane de Descemet.

Cette membrane est de formation endothéliale. Chez de jeunes embryons de mammifère, elle n'existe pas encore, alors que l'endothélium est déjà constitué. Elle apparaît, par exemple, chez l'embryon de mouton de 0m. 08, sous la forme d'une lamelle à peine perceptible, au-dessous des cellules endothéliales. Elle n'est pas plus épaisse alors que la plaque endothéliale qui limite ces cellules à leur face postérieure et qui conservera la même épaisseur pendant l'existence entière. Puis peu à peu, à mesure que l'embryon se développe, la membrane vitrée s'épaissit, pour atteindre chez l'adulte 10 μ.

Dans la régénération consécutive aux incisions ou aux destructions partielles, la membrane de Descemet se développe d'une façon un peu différente. Elle apparaît bien d'abord au-dessous de l'endothélium préformé, comme chez l'embryon, mais non partout en même temps. Elle commence à se montrer au voisinage immédiat, ou plutôt au contact de l'ancienne membrane, et de là sa formation gagne peu à peu le centre de la plaie.

J'ai des préparations dans lesquelles la périphérie de la plaie est munie d'une membrane vitrée de nouvelle formation, tandis que son centre en est encore dépourvu. La nouvelle membrane est d'une grande minceur, elle s'insère sur l'ancienne et, fait fort important, non point sur sa surface de section, mais sur le dos de la convexité qu'elle forme en s'incurvant en avant, comme je l'ai dit plus haut. Cela est important, en effet, parce que l'on est ainsi conduit à admettre que ce ne sont pas les lamelles de l'ancienne membrane vitrée qui se poursuivent dans la nouvelle, mais que les lamelles de cette dernière sont nouvellement formées. L'influence de la vieille membrane vitrée sur l'édification de la jeune est donc toute de contact. Il y a là quelque chose d'analogue à l'accroissement d'un cristal dans une solution saturée du même sel ; seulement il intervient dans la régénération de la membrane une autre condition qu'il ne faut pas oublier, et cette condition est primordiale : *l'activité formatrice des cellules endothéliales*. C'est seulement à la surface antérieure des cellules endothéliales que les lamelles de la membrane de Descemet peuvent être élaborées. Ce sont ces cellules qui sécrètent les lamelles en question et chez l'embryon, il ne faut pas l'oublier, il ne leur manque rien pour accomplir cette

fonction. Dans la régénération, au contraire, elles y sont sollicitées par la présence ou plutôt le contact d'un organe ayant une structure définie, celle-là même que va prendre la nouvelle membrane.

Je dois quelques renseignements techniques à ceux qui voudront répéter mes expériences.

Les coupes de cornée durcie par le liquide de Müller, ou par le liquide osmochromo-acétique de Flemming, colorées par le picrocarminate d'ammoniaque, puis traitées par la glycérine additionnée de 1/100e d'acide formique, montrent la membrane de Descemet, l'ancienne et la nouvelle, rouge foncé. Si, après l'action du liquide de Flemming, on colore par la thionine, on obtient le plus souvent, mais non d'une manière constante, des préparations dans lesquelles les cellules de l'épithélium antérieur sont violettes, tandis que le ciment qui les sépare est vert bleuâtre ; les lames cornéennes sont teintées de violet faible grisâtre ; les cellules fixes sont violettes ; la membrane de Descemet, verte ; les cellules endothéliales, violettes. (*Tribune médicale* du Dr Laborde, 2 février 1898.)

Anastomose nerveuse entre le nerf nasal et le nerf lacrymal ; anomalie du ganglion ophtalmique, par M. Laffay. — L'auteur a présenté à la Société médicale de Toulouse une pièce anatomique présentant des anomalies nerveuses intéressantes, surtout au point de vue de la sécrétion lacrymale.

Le nerf lacrymal, branche du trijumeau, est un nerf plus complexe qu'on ne se le figure ordinairement. Il reçoit de nombreuses anostomoses nerveuses, dont la plus importante est le rameau orbitaire du maxillaire supérieur. Cette branche nerveuse contient des fibres lui arrivant du facial par l'intermédiaire du grand nerf pétreux superficiel et du ganglion de Meckel.

Le nerf pathétique fournit aussi assez souvent une anastomose au nerf lacrymal.

Mais, sur la pièce qu'avait présentée M. Laffay, on voit le nerf nasal envoyer un filet anastomotique au lacrymal. Ce filet, assez volumineux, émerge du nasal au moment où celui-ci croise le nerf optique pour se porter en dedans, c'est-à-dire au niveau de l'émergence de la racine sensitive du ganglion ophtalmique.

En regardant attentivement, on voit sur le trajet du nasal, justement au point d'implantation du filet anastomotique destiné au nasal, une petite masse ganglionnaire; de cette masse partent deux filets ciliaires qui vont rejoindre le groupe des nerfs ciliaires émanés du ganglion ophtalmique. Celui-ci présente une situation et une formation normales.

D'après M. Laffay, le ganglion ophtalmique s'est pour ainsi dire dédoublé, une partie restant accolée au nasal, l'autre ayant été entraînée par le moteur oculaire commun.

Il pense donc qu'il faut considérer la petite masse ganglionnaire située sur le trajet du nasal comme une partie détachée du ganglion ophtalmique; d'où il faut conclure que le rameau anastomotique lacrymo-nasal ci-dessus décrit est en réalité un filet lacrymo-ganglionnaire déjà signalé par Béraud. (*Gazette des hôpitaux de Toulouse*, 12 février 1898.)

Paralysie du droit externe consécutive à un traumatisme du crâne, par M. Ginestous. — X..., 57 ans, charpentier, se présente à la consultation de M. le professeur Badal pour des troubles visuels consécutifs à une chute sur la tête survenue le 11 octobre 1897, d'une hauteur de 2 m. 50. Epistaxis par les oreilles et la bouche. Le blessé est transporté chez lui sans connaissance et le médecin constate l'existence d'une fracture de l'extrémité inférieure du radius gauche, et d'une plaie contuse de la région frontale droite.

X... reprend ses sens et constate, dès ce moment, qu'il voit « double ». Neuf jours après sa chute, il est pris d'un violent accès de fièvre accompagné de délire, qui cède rapidement à l'administration de sulfate de quinine. Au bout d'un mois, X... est guéri de ses blessures, mais il continue à voir doubles les objets placés à sa droite, ce qui est dû à la paralysie du muscle droit externe droit. Il s'agit d'une compression du nerf moteur oculaire externe par un fragment osseux détaché de la base du crâne.

M. le professeur Panas, après avoir établi d'une manière exacte et précise les rapports du nerf de la 6e paire avec la base du crâne et le sinus caverneux, tire de ces rapports anatomiques l'explication des cas de « paralysies oculaires consécutives à des traumatismes cérébraux ». Il résulte d'une étude de M. Panas que, dans sa première portion (du bulbe où il émerge à la face postérieure du rocher) et dans sa troisième portion (dans l'intérieur du sinus caverneux), le nerf moteur oculaire externe est suffisamment distant des os pour ne pas être lésé par eux dans les fractures ; dans sa deuxième portion, au contraire, contournant le rocher et embrassant étroitement l'angle supérieur de celui-ci près de son sommet, il est on ne peut plus exposé aux esquilles osseuses. « Tout individu présentant une paralysie du moteur oculaire externe consécutive à un traumatisme du crâne doit être considéré comme atteint d'une fracture de la base intéressant le sommet du rocher. » (*Gazette hebdomadaire des sciences médicales de Bordeaux.*)

L'origine du facial supérieur, par M. G. MARINESCO. — Je me propose d'étudier dans cette note l'origine bulbaire du facial supérieur. Le procédé le plus simple de pouvoir résoudre ce problème est de sectionner chez un chien, par exemple, la branche du facial qui anime de mouvement les muscles frontal, orbiculaire et sourcilier et examiner quinze à vingt jours après le bulbe et la protubérance de l'animal, à l'aide de la méthode de Nissl. On constate, dans ces conditions, une réaction à distance, très manifeste dans la partie inférieure et moyenne du noyau du facial, tandis que le noyau du moteur oculaire externe est intact.

A l'aide de coupes sériées pratiquées sur toute l'étendue du noyau du facial, j'ai pu constater que ce noyau a une structure un peu plus complexe qu'on l'admet habituellement. Sans entrer en des détails plus circonstanciés à ce sujet, je ferai remarquer qu'il y a lieu d'admettre dans le noyau du facial trois régions :

1° Une région inférieure où le noyau du facial est constitué par une masse compacte de cellules ayant le type des cellules des cornes antérieures ;

2° Une région moyenne composée de trois noyaux secondaires : α) un noyau externe, β) un noyau moyen et γ) un noyau interne. C'est principalement le groupe moyen qui réagit après la section du facial supérieur ;

3° Enfin une région supérieure, où ces trois noyaux sont remplacés par un noyau unique. (*La Presse médicale*, 15 janvier 1898.)

Le protargol. Une nouvelle préparation d'argent. Ses applications thérapeutiques oculaires. — Dans un travail sur les nouveaux sels d'argent en thérapeutique oculaire, dont il a donné lecture à l'Académie de médecine (séance du 11 janvier 1898), le Dr A. Darier a passé successivement en revue l'argentamine, le sulphophénate d'argent, l'argonine, l'itrol, l'actol, le protargol, en les considérant au point de vue de leurs avantages et de leurs inconvénients respectifs.

Le protargol lui paraît réunir le plus grand nombre de qualités et le moins d'inconvénients. M. Darier a pu se convaincre que lorsqu'on applique sur la conjonctive préalablement cocaïnisée, une solution de 5 p. 100 de protargol, le sujet n'éprouve pas la moindre sensation douloureuse ni pendant l'application ni après. Il n'en résulte aucune réaction appréciable. Quand les instillations de protargol étaient faites sans instillation préalable de cocaïne, les malades accusaient une douleur à peine plus marquée qu'après l'instillation d'un collyre quelconque.

M. Darier a eu recours à des applications de protargol chez des

malades atteints de la conjonctivite catarrhale simple. Dans un premier cas de conjonctivite très intense, la guérison complète et radicale fut obtenue après trois jours d'un traitement par des applications de la solution de protargol à 5 p. 100. La malade, très douillette, déclara que la douleur produite par le protargol était à peine supérieure à celle que développent les applications de cocaïne.

Des essais comparatifs faits avec l'argentamine et le protargol ont démontré à M. Darier qu'eu égard aux effets thérapeutiques, le second de ces produits valait bien le premier, aussi bien dans des cas de conjonctivite simple que dans des cas de conjonctivite granuleuse. Les résultats ont été, par contre, peu appréciables dans des cas de blépharites et de blépharo-conjonctivites.

Enfin, une affection rebelle aux traitements les plus divers, la dacryocystite, a été améliorée promptement par les injections au protargol pratiquées largement à travers le canal lacrymal. Les lavages au protargol ont le double avantage d'être très antiseptiques et de ne provoquer aucune douleur.

M. Darier a conclu que « le protargol, par ses propriétés pénétrantes très marquées, par son action antiseptique, aussi et même plus énergique que celle du nitrate d'argent et que celle de l'argentamine, et surtout à cause de son innocuité parfaite et du peu d'irritation qu'il produit au contact de la conjonctive et de la cornée, mérite d'être essayé méthodiquement en ophtalmologie, dans tous les cas où l'on employait autrefois le nitrate d'argent ».

Pour ce qui est du mode d'emploi, M. Darier a employé des solutions simples de protargol à 5 p. 100, d'autres préparées avec la solution physiologique de chlorure de sodium, d'autres alcalinisées au moyen d'une quantité minime de bicarbonate de soude. A ce propos, il a rappelé que la réaction alcaline des solutions employées dans le traitement des conjonctivites sécrétantes lui paraissait avoir une assez grande importance. Des conjonctivites, qui ont résisté à de nombreux traitements, ont été guéries après de simples applications d'eaux bicarbonatées sodiques.

Enfin dans le traitement des blépharites et des blépharo-conjonctivites, M. Darier emploie une pommade ainsi composée :

Protargol	1	gr. 50
Oxyde de zinc	1	gramme.
Amidon	1	—
Vaseline	25	—

M. — Pour application sur les paupières.

Expériences sur le pouvoir antiseptique du protargol. — Le Dr Benario a fait des expériences destinées à nous rensei-

gner sur la valeur bactéricide du protargol. Il a constaté qu'en mélangeant 10 centimètres cubes d'agar et 1 centimètre cube d'une solution de protargol à 0,5 p. 100, on obtient un milieu de culture impropre à la végétation de la bactéridie charbonneuse. Lorsque le milieu renfermait une proportion un peu plus faible de protargol, la végétation des colonies bactériennes était entravée. Enfin, quand le mélange se faisait à raison de 1 centimètre cube d'une solution de protargol à 0,1 p. 100 pour 10 centimètres cubes d'agar, on ne constatait plus la moindre influence d'arrêt exercée sur le développement des colonies microbiennes.

Donc l'action microbicide se manifeste dans tout son éclat lorsque le protargol est mélangé à un milieu de culture dans la proportion de 1 p. 2,000.

D'autres expériences de M. Benario ont eu pour but de nous renseigner sur la toxicité du protargol. Elles ont consisté à faire pénétrer cette substance sous la peau, dans les culs-de-sac conjonctivaux, dans l'estomac, chez des rats et des lapins. Les résultats obtenus concordent dans leur ensemble pour établir l'innocuité du protargol, à doses médicamenteuses. Ainsi un lapin, qui n'avait pas reçu de nourriture depuis vingt-quatre heures, et auquel on avait fait ingérer ensuite 12 centimètres cubes d'une solution de protargol à 10 p. 100, n'en a pas été le moins du monde incommodé. Des instillations dans le cul-de-sac conjonctival, faites à d'autres lapins avec des solutions de protargol à 5-10 p. 100, n'ont déterminé aucune réaction locale. Avec des solutions à 20 p. 100 il y a eu du larmoiement et du chémosis. Enfin chez un autre animal, auquel M. Benario a introduit du protargol en nature, dans le cul-de-sac conjonctival, la cornée est devenue trouble au bout de dix minutes. Le lendemain, les paupières étaient complètement agglutinées. Au bout de cinq jours, l'œil avait repris un aspect entièrement normal.

L'auteur rappelle ensuite les bons résultats qui ont été obtenus avec le protargol, par Neisser, dans le traitement de l'urétrite blennorragique chez l'homme. A son instigation, différents gynécologistes ont eu recours au protargol dans le traitement de la vaginite et de l'endrométrite gonnorrhéique : introduction dans le vagin de tampons imbibés d'une solution de protargol à 10 p. 100 dans la glycérine; injections intra-utérines avec une solution à 1 p. 100.

D'autre part l'auteur se propose de rendre compte ultérieurement des essais qui ont été faits avec le protargol (solution à 6 p. 100), dans le traitement de l'ophtalmie blennorragique.

Dans 150 cas ressortissant à la petite chirurgie, — panaris, plaies contuses, plaies par arrachement, déjà en voie de suppura-

tion, — il a eu recours à des applications de protargol en solution à 5 p. 100 ou en nature.

De même dans les cas d'ulcères des jambes, il a employé des applications d'une pommade de protargol à 5-10 p. 100.

Dans des cas d'angine simple, il a fait des badigeonnages d'une solution de protargol sur les amygdales, trois ou quatre fois par jour.

Les résultats obtenus dans ces diverses circonstances pathologiques sont des plus satisfaisants.

Un cas de goître exophtalmique apparemment guéri par l'usage du suc thyroïde (C. Gilmore Kerlez). — Une fille de 13 ans, jouant dans le jardin, reçut un choc sur le côté droit du cou. Il en résulta une enflure considérable au niveau de la contusion, suivie d'une douleur de nature vague sans aucune sensibilité à la pression. De plus, elle devenait triste, il y avait de l'inappétence, les palpitations et la proéminence des globes oculaires augmentèrent peu à peu.

A l'examen l'enfant apparaissait frêle. Les yeux étaient proéminents, surtout l'œil droit. Les paupières ne pouvaient recouvrir le globe oculaire droit pendant le sommeil ; il y avait un léger strabisme divergent. A l'intérieur les yeux étaient normaux. Pas de perte de forces aux extrémités.

Les battements du cœur étaient rapides, entre 120 et 140 par minute.

La glande thyroïde était nettement hypertrophiée. L'enfant ne pouvait pas faire un pas sans le secours d'une autre personne à cause de la douleur violente du cou qui suivait toute tentative pour lever la tête.

Le Dr Gilmore donna à l'enfant 5 grains de thyroïde desséchée après les repas, trois fois par jour. Le résultat en fut on ne peut plus satisfaisant. Deux jours après il y avait déjà de l'amélioration. Au quatorzième jour du traitement le pouls était à 96. L'enfant pouvait tenir la tête droite, marcher sans aide de personne. Les yeux étaient moins saillants et pendant le sommeil recouverts par les paupières.

La dose de thyroïde est réduite à 10 centigrammes, trois fois par jour, régulièrement administrée pendant quatre mois consécutifs. Il s'en est suivi une disparition des palpitations. Les yeux sont redevenus normaux. La douleur du cou avait complètement cédé à la fin du second mois. (Gilmore Kerlez, *Archiv of Pedial.*, 1897.)

M. Craponne. **Pseudo-méningite hystérique** (Thèse de Lyon, 1898). — Les symptômes de la pseudo-méningite hystérique sont

essentiellement mobiles et transitoires, et ne diffèrent de ceux de la méningite que par l'absence des troubles du pouls et des paralysies oculaires. Il n'y a pas de fièvre, c'est l'apyrexie qui constitue le meilleur signe de la nature hystérique de la maladie. Il faut, en outre, rechercher avec soin la présence d'autres phénomènes hystériques et particulièrement les zones hyperesthésiques du cuir chevelu, des névroses, etc.

Le pronostic est bénin; la guérison est la règle, ce sont ces méningites fausses suivies de guérison, par des traitements diversement préconisés, qui doivent être rapportées aux accidents hystériques.

Nerfs sécréteurs des larmes. — On sait que le nerf lacrymal s'anastomose avec le pathétique et avec le filet lacrymal du rameau orbitaire du maxillaire supérieur. La première anastomose n'est qu'apparente : il s'agit de fibres d'emprunt qui, parties de la branche ophtalmique de Willis, viennent se réunir au lacrymal après s'être accolées au pathétique. Quant au filet lacrymal du maxillaire supérieur, il est considéré comme le véritable nerf sécréteur, et son origine au niveau du maxillaire supérieur serait également apparente. D'après Jendrassik, et certains faits cliniques de Goldzicher confirmés en partie par les recherches du Dr Campos (Th. Paris, 1897), les fibres d'origine de ce filet lacrymal naîtraient du nerf facial au niveau du ganglion géniculé ; de là, elles suivraient le grand nerf pétreux superficiel pour se jeter dans le ganglion sphéno-palatin avec le nerf vidien. Elles traverseraient ensuite le nerf maxillaire supérieur, suivraient son rameau orbitaire et aboutiraient au nerf lacrymal par le filet lacrymal de ce ramean orbitaire. D'après le Dr Campos, le nerf lacrymal contient des fibres sécrétoires très nombreuses, indépendantes du nerf facial; l'expérimentation montre que le rameau orbitaire contient également des fibres sécrétoires qui proviendraient, d'après les observations cliniques, du facial. L'excitation du bout supérieur du grand sympathique, sa section sur l'homme ne produisent aucune sécrétion des larmes. Dans la paralysie faciale complète, intéressant le grand nerf pétreux superficiel (paralysie de la luette et du voile du palais) on ne peut plus obenir de larmes ni par la voie réflexe, ni par les émotions. Telles sont les conclusions de ce travail. (*Journal des Praticiens*, 27 novembre 1897.)

L'eucaïne en ophtalmologie. — M. Best (*Deutsche med. Woch.*) ne se trouve pas très satisfait des résultats obtenus par l'emploi de cet anesthésique. Il a, en effet, constaté que l'eucaïne provoque aussitôt une douleur violente dans l'œil, injection des

vaisseaux ciliaires et de la conjonctive, larmoiement et myosis. Ce trouble se produit surtout s'il y a ulcération de la cornée, quoique son intensité varie beaucoup, suivant les sujets. L'anesthésie qui est obtenue cède notablement à celle que produit la cocaïne; elle s'obtient rapidement, mais son effet est de durée assez courte (quinze à vingt minutes). Elle ne provoque pas de mydriase, à moins que la dose ne soit un peu élevée (10-12 gouttes d'une solution à 4 p. 100); les couches superficielles de la cornée deviennent alors troubles.

La photographie d'une impression visuelle. — M. INGLES ROGERS a fait à ce sujet de curieuses expériences relatées par *the Nature*.

Il fixe pendant une minute en pleine lumière solaire un shilling afin d'en inscrire l'image sur la rétine. Puis, plaçant un verre jaune devant la fenêtre, il dirige son regard sur une plaque photographique qu'il fixe pendant quarante-trois minutes.

La plaque développée au bout de ce temps par les procédés usuels, on a pu y distinguer nettement le contour de la pièce de monnaie.

La même expérience a été reproduite avec un timbre-poste. Ce timbre fut regardé pendant une minute en pleine lumière, puis remplacé par une plaque fixée à son tour pendant vingt minutes. Cette plaque a donné au développement l'image du timbre-poste, peu nette il est vrai, mais toutefois suffisamment perceptible.

Ces faits semblent démontrer que de l'image rétinienne partent des rayons capables d'impressionner une plaque photographique. (*Médecine moderne.*)

F. D.

Traitement d'une tumeur angiomateuse de la paupière par l'électrolyse (service ophtalmologique du Dr KOPFF, à l'hôpital Saint-Joseph). — Une petite fille de 14 mois est présentée par ses parents, à la consultation d'ophtalmologie de l'hôpital Saint-Joseph, le 15 septembre 1897, portant à la paupière supérieure de l'œil droit une tumeur angiomateuse veineuse congénitale, du volume et de la forme d'une amande. La peau est soulevée par le paquet vasculaire, qui apparaît au-dessous d'elle avec une teinte bleuâtre.

Les parents ont déjà consulté ailleurs et d'après ce que je comprends, de leurs renseignements, on a dû pratiquer des ponctions et des injections coagulantes, le tout sans aucun succès. Je me décide alors à pratiquer l'électrolyse, qui en trois séances a donné un résultat complet, le nœvus ayant disparu et ne rappelant son

existence que par une coloration rougeâtre de la peau affaissée. Je ne me suis servi que d'une seule aiguille, étant donné le volume relativement restreint du nœvus ; l'emploi de plusieurs aiguilles enfoncées simultanément devant être réservé pour des tumeurs plus volumineuses. J'enfonçais une aiguille en platine négative, dans l'épaisseur et dans toute la longueur du grand axe du nœvus; le pôle positif, sous forme de plaque métallique recouverte de peau de chamois, fut appliqué sur la tempe droite. L'intensité du courant n'a jamais dépassé 4 milliampères et la durée des séances trois à quatre minutes.

Dès la première séance, j'ai constaté une légère diminution du volume de la tumeur, ce qui m'a fait renoncer à recourir à l'électrolyse bi-polaire, c'est-à-dire à introduire les deux pôles dans la tumeur. La guérison a donc été obtenue par l'électrolyse négative seule, de faible intensité, appliquée trois fois pendant deux à quatre minutes; le résultat étant dû dans ces conditions à la seule action chimique du courant.

Pommade salicylée dans le traitement du catarrhe printanier, par RANDOLPH, de Baltimore (*British Medical Journal*, 8 janvier 1898.) — L'auteur se sert dans les cas de conjonctivite catarrhale printanière, toujours très rebelles aux diverses médications, d'une pommade avec acide salicylique et lanoline de préférence à la vaseline (0,30 à 0,60 gr.). Cette pommade est appliquée matin et soir en massages, après instillation de cocaïne. Il apporte trois observations à l'appui.

Traitement des ulcérations de la cornée chez les enfants, par M. J. GRIFFITH, de l'hôpital royal ophtalmique de Westminster (*Treatment*, 9 décembre 1897). — L'auteur classe les ulcères de la cornée chez les enfants en trois catégories : ulcère central, ulcère phlycténulaire et ulcère vascularisé. Il décrit leurs symptômes communs et particuliers et comme traitement recommande, outre le traitement général auquel il ajoute justement une grande importance, une pommade composée à la fois d'atropine, de cocaïne et d'oxyde jaune d'hydrargyre, et qu'on doit appliquer par un massage bi-quotidien. Lorsque le sel mercuriel n'est pas toléré et produit de l'irritation, il emploie un collyre composé d'acide borique, d'atropine et de cocaïne et instillé trois fois par jour. Lorsqu'au bout de quinze jours à trois semaines, les symptômes ne sont pas amendés, l'auteur cautérise au nitrate d'argent après cocaïnisation. L'auteur n'est pas partisan des bandages et leur préfère les lunettes fumées ou les larges abats-jour.

Leucosarcome de l'iris, par les Drs VAN DUYSE (Gand) et VAN SCHEVENSTEIN (Anvers) (*Archives d'ophtalmologie*, avril 1897). — Les auteurs rapportent l'observation d'un cas de tumeur leucosarcormateuse de l'iris. Cette tumeur est très rare, puisqu'on n'en connaît que sept cas et que celui qu'il leur a été donné d'observer est le huitième. Le diagnostic clinique a été fait par élimination entre les diverses tumeurs non mécaniques de l'iris : kystes terreux ou perlés, gommes, tubercules, lymphomes, lépromes, cysticerques et leucosarcomes. Etant donné l'accroissement rapide du mal, les phénomènes glaucomateux qui en s'accentuant devaient amener la perte de la vision; étant donné qu'il était impossible d'enlever le néoplasme à travers une plaie cornéenne avec excision de l'iris, le traitement qui s'imposait était de pratiquer l'énucléation de l'œil. La guérison a été régulière et il n'y a pas eu de récidive, ni de métastase jusqu'ici. L'examen histologique a confirmé le diagnostic clinique.

De la visibilité des rayons X par certains jeunes aveugles, par le Dr FOVEAU DE COURMELLES (communication à l'Institut, Académie des sciences, présentée par le prof. Marey, 14 mars 1898). — 240 aveugles ont été examinés à l'Institution des jeunes aveugles par l'auteur, avec le concours de M. Ducretet et de M. Martin, directeur de l'établissement, les diagnostics oculaires faits par le Dr Landolt. Grâce au dispositif employé, les illusions d'optique étaient éliminées : un bruit uniforme se faisant entendre, qu'on produise ou non les rayons X, et l'on n'a retenu que les patients suivant ces variations. Le tube de Crookes était enveloppé d'un voile noir pour la seule production des rayons X; il était découvert pour les rayons cathodiques et pourvu de l'écran pour les rayons fluorescents. 9 aveugles (5 filles et 4 garçons) ont perçu les rayons X; d'autres ont perçu les rayons cathodiques mieux que les fluorescents. Les rayons X *n'étant pas perçus par l'œil normal*, il faut en conclure que la rétine de certains aveugles peut être impressionnée par eux comme l'est la plaque photographique qui traduit ces rayons invisibles.

Optique physiologique, par le Dr TSCHERNING (G. Carré et Naud éditeurs). — L'auteur vient de publier les *Leçons d'optique physiologique* qu'il a professées à la Sorbonne, en un volume qui sera consulté avec fruit par les personnes qui s'intéressent à la physiologie de la vision. Certes le *Traité d'optique physiologique* de V. Helmholtz, qui date de trente années, constitue une étude admirable et complète des fonctions des yeux. Mais les mathé-

matiques tiennent une très grande place dans le chef-d'œuvre de l'illustre savant et l'auteur a pensé qu'il y aurait intérêt à exposer les principales questions d'optique physiologique, en les dégageant le plus possible des formules de mathématiques et n'insistant que sur les questions qui présentent surtout un intérêt pratique et sur celles qui ont fait l'objet de ses études personnelles au laboratoire d'ophtalmologie de la Sorbonne (dioptrique oculaire, fonctions de la rétine, mouvements oculaires, vision binoculaire, contrastes des couleurs et illusions d'optique).

Son livre est écrit clairement, ce qui n'est pas un mince mérite lorsqu'il s'agit de sujets souvent arides, et il sera lu avec intérêt par tous ceux qui désirent approfondir leurs connaissances sur le fonctionnement de l'œil.

Dr KOPFF.

De l'holocaïne en ophtalmologie, par M. MASSELON, ex-interne des hôpitaux *(Archives d'ophtalmologie*, octobre 1897). — L'holocaïne, nouvel anesthésique découvert par le Dr Taüber, a été expérimentée à l'Hôtel-Dieu dans le service de M. Panas, avec des solutions à 1 p. 100 et à 4 p. 100. Les expériences ont été comparées avec la cocaïne au même degré de solution, et elles ont porté sur des yeux sains et des yeux malades.

L'holocaïne paraît présenter sur la cocaïne le grand avantage de n'agir ni sur l'accommodation ni sur la pression intra-oculaire. Mais sa valeur anesthésique sur l'œil sain, comme sur l'œil enflammé, n'est pas supérieure à celle de la cocaïne. De plus, elle détermine au moment de l'instillation une cuisson assez vive et un larmoiement assez abondant.

FORMULAIRE ET THÉRAPEUTIQUE

Traitement des sclérites goutteuses, par le Dr GALEZOWSKI. — Dans les affections arthritiques et goutteuses de l'œil, et plus spécialement dans les sclérites goutteuses, chroniques, accompagnées souvent d'inflammations plus ou moins graves d'articulations du cou, et de douleurs temporales et frontales, j'emploie avec beaucoup de succès des badigeonnages fréquents de préparations de gaïacol au pourtour de l'orbite, sur la région du cou.

Le badigeonnage doit être pratiqué une fois tous les deux ou trois jours avec le liniment suivant :

Gaïacol pur	1 gr.
Glycérine anglaise	5 gr.
Alcool	50 gr.
Chlorhydrate de morphine	0 gr. 20
Chlorhydrate neutre de cocaïne	0 gr. 30
Acide chlorhydrique	5 gr.

Le traitement local de la sclérite rhumatismale exige beaucoup de précautions dans l'emploi des mydriatiques. Les instillations de duboisine à de très faibles doses doivent être habituellement suivies d'instillations alternatives de pilocarpine ou d'ésérine, afin de prévenir les accidents glaucomateux.

Si on joint à ces moyens locaux l'emploi interne et méthodique des préparations de salicylate de soude, salicylate de lithine, etc., on arrivera facilement à vaincre les iritis et les irido-choroïdites goutteuses, les sclérites et les scléro-kératites, sans recourir aux opérations de sclérotomie et d'iridectomie.

Dr Galezowski.

La succinimide de mercure contre la syphilis. — Jullien et Vollert ont employé la succinimide mercurique en injections sous-cutanées. Jullien a employé le sel préparé par Bocquillon de la manière suivante :

On traite la succinimide par l'oxyde rouge de mercure en présence de l'eau bouillante. On obtient ainsi un sel cristallisé en longues aiguilles blanches, très solubles dans l'eau et l'alcool.

La formule de l'injection est la suivante :

Succinimide mercurique	0 gr. 25
Eau distillée	100 c. c.

Chaque centimètre cube contient 2 milligrammes et demi de sel actif. Jullien injecte de une demi-seringue à une seringue entière (de 1 cent. cube), soit au plus 2,5 milligrammes dans les vingt-quatre heures.

Les injections ne sont pas douloureuses ni irritantes, mais à condition que la succinimide employée à la préparation du sel ne soit pas obtenue de la distillation du succinate d'ammoniaque.

Il a fallu en moyenne 22 injections (581 au total pour 26 cas, certains sujets en ayant reçu 32 et 45, d'autres moins) pour guérir les malades des accidents syphilitiques de diverses périodes mais sur-

tout à la période secondaire. Ce traitement est bien supporté, on fait une injection tous les jours.

Si l'on emploie la succinimide mercurique en pilules, le traitement dure beaucoup plus longtemps, et l'on doit élever les doses à 2 ou 3 centigrammes, c'est-à-dire les décupler. Il y a donc avantage à employer les injections qui agissent plus vite et mettent mieux à l'abri des accidents mercuriels. (BARDET, *Formulaire des nouveaux rémèdes*, 1898.)

INDEX BIBLIOGRAPHIQUE

FLAVEL B. TIFFANY. — Sojourn among the oculists of Europe, 1 vol. 1896 (Kansas City).

Eucain in Ophthalmic Surgery, by Surg.-Capt. F. P. Maynard.

The Malarial Parasite, by Surg.-Maj. Tull-Walsh (*Indian med. Gazette*, edited by Surg.-Capt. Bedford).

The Wedge Operation for Entropion and Trichiasis, by Surg.-Capt. H. Herbert (*Indian med. Gazette*).

Some Suggestions as to the Treatment and After-treatment of Cataract derived from an Experience of 1,100 Cases, by Surg.-Capt. Elliott.

Two Cases of Coloboma Iridis in Mother and Son, with Monocular Policoria also in the son, by Surg.-Capt. Maynard.

A Case of Chancre of the Eye-lid, by Monmohun Gupta.

The Treatment of Granular Ophthalmia and its Complications in South India, by Surg.-Capt. Elliott (*Indian med. Gazette*).

M. VALOIS. — Blessures par grains de plomb de l'organe de la vision (Thèse de Paris, 1896).

M. DESVAUX. — Du rôle des maladies générales dans l'étiologie de la kératite parenchymateuse diffuse (Thèse de Paris, 1898).

M. P. GIRES étudie l'holocaïne au point de vue physiologique et particulièrement comme anesthésique en ophtalmologie et en stomatologie. Il considère ce médicament comme un bon anesthésique local, un heureux succédané de la cocaïne (Thèse de Paris, 1896).

NOUVELLES

ASSOCIATION DE LA PRESSE MÉDICALE FRANÇAISE

Secrétariat général : 93, boulevard Saint-Germain, Paris.

Réunion du 4 février 1898.

Le 4 février 1898 a eu lieu la trente-neuvième réunion de l'Association de la Presse médicale, sous la présidence de M. le prof. Cornil. — Vingt et une personnes y assistaient.

Elections. — Ont été élus, dans cette séance, membres de l'Association :

MM. les Drs Monprofit (d'Angers) pour l'*Anjou médical*; — Em. Laurent (de Paris) pour l'*Indépendance médicale*; — M. le prof. Bergonié (de Bordeaux) pour les *Archives d'Electricité médicale*; — M. le Dr Georges Baudouin pour les *Annales d'Hydrologie.*

Candidature. — M. le Dr Olivier a été nommé rapporteur de la candidature de M. le Dr Pichevin (de Paris) pour la *Semaine Gynécologique.*

Les Congrès de 1900. — Sur la proposition de MM. Laborde et Marcel Baudouin, les membres du bureau de l'Association, MM. Cornil, de Ranse, Cézilly et M. Baudouin sont chargés de faire les démarches nécessaires pour tenter d'obtenir l'autorisation d'organiser, à l'Exposition de 1900, un bureau de renseignements à l'usage des médecins de la province et de l'étranger, désirant assister aux multiples Congrès médicaux qui auront lieu à cette époque.

Le Secrétaire général,

Marcel BAUDOUIN.

Paris, le 7 février 1898.

Le Gérant : FÉLIX ALCAN.

5410. — L.-Impr. réunies, B, rue Mignon, 2. — MOTTEROZ, directeur.

DES KÉRATITES HERPÉTIQUES

ET DE LEUR TRAITEMENT

PAR

Le Dr GALEZOWSKI

La kératite herpétique constitue une des affections les plus fréquentes que nous ayons à soigner. Elle se présente sous des formes et des variétés des plus nombreuses, et exige par conséquent, de la part du médecin, beaucoup d'attention pour éviter les conséquences fâcheuses auxquelles elle peut aboutir, si on ne parvient pas à arrêter le mal à son début, et avant que le mal atteigne les couches profondes de la cornée.

A. Nutrition physiologique de la cornée

La nutrition de cette membrane se fait, comme on sait, en grande partie par l'endosmose et l'exosmose, avec la plus grande rapidité; c'est à cette même loi d'exosmose que nous devons la très grande rapidité avec laquelle les liquides, les collyres, tels que l'atropine, la cocaïne, l'ésérine, etc., agissent sur l'iris; ils s'absorbent par la cornée et traversent la couche épithéliale de Bowman, pour aller ensuite agir sur les nerfs de l'iris et de la cornée.

Mais cette absorption ne peut se faire régulièrement que tant que les nerfs cornéens conservent leur vitalité et leur sensibilité normales. Dès que, au contraire, les filets nerveux de la 5e paire seront atteints, soit dans leur périphérie, soit même dans leur trajet, ou à l'origine de leur naissance cérébrale, il se produira un arrêt d'absorption, une perturbation dans la nutrition de la cornée, entraînant à leur tour différentes lésions, en particulier des ulcères, des abcès et des nécroses avec toutes leurs conséquences.

Les ulcères de la cornée se développent sous l'influence de

causes très variées; mais une des plus fréquentes est incontestablement l'altération d'un des nerfs du trijumeau, et d'une de ses branches.

De longues années se sont écoulées depuis l'époque où Magendie avait démontré, qu'en détruisant le trijumeau dans son trajet on rend la cornée plus terne.

Claude Bernard a renouvelé les expériences sur ce sujet et est arrivé à des conclusions des plus remarquables. Plus on s'éloigne, dans la section du nerf, en arrière du ganglion de Gasser pour se rapprocher de l'origine de ce nerf cérébral, moins on a à craindre des lésions dans la cornée. Mais la cornée n'ayant pas de sa vascularisation ni de sa nutrition propre, et indépendante, est soumise à une innervation des plus riches et des plus abondantes, ce qui fait qu'elle reste impressionnée d'une manière des plus sensibles et que si cet effet se prolonge, un temps tant soit peu long, il en résultera une gêne de nutrition dans les différentes couches de la cornée, aboutissant soit à de simples opacités soit même à des nécroses disséminées, partielles, et à des ulcères de ses différentes couches superficielles ou profondes.

Les cellules plasmatiques ou fixes de la cornée sont des éléments conjonctifs qui servent d'enveloppe aux lamelles transparentes et que le professeur Ranvier a si bien étudiés à l'aide du chlorure d'or.

La membrane de Descemet et la couche d'endothélium constituent des couches protectrices de la substance propre de la cornée et la garantissent contre les agents chimiques destructeurs, et là aussi, c'est l'innervation normale qui en garantit le fonctionnement.

Les nerfs sensitifs de la cornée constituent donc une des parties essentielles de la nutrition et de la vitalité de cette membrane, comme cela avait été démontré par des recherches anatomiques et physiologiques de Cohnheim et de Ranvier.

Ce dernier auteur nous a appris, surtout par ses belles recherches, combien la cornée est richement innervée. Selon lui, son tissu possède quatre plexus nerveux.

Le premier et le plus important est celui qui s'irradie dans

le tissu propre de la cornée ou le tissu de stroma; il constitue le plexus fondamental d'innervation et de nutrition de la cornée. Vient ensuite le plexus sous-basal, à mailles très larges, qui se trouve développé immédiatement au-dessous de la membrane de Bowman.

Le troisième plexus est sous-épithélial, moins abondant que les autres, et enfin le quatrième, intra-épithélial, est celui dont les filets très nombreux cheminent entre les cellules basales, pavimenteuses, et ensuite elles viennent se terminer par de petites papilles saillantes, presque à la surface de la cornée et constituent les éléments principaux de la sensibilité cornéenne et consécutivement de sa nutrition.

La distribution de ces filets nerveux est intéressante à observer. De nombreux filets nerveux naissent des branches sous-basales, constituent les cellules des couches profondes, et forment des spirales. Ces éléments nerveux, si riches et si abondants, sont indispensables pour la nutrition de la cornée, car, malgré l'opinion contraire, émise par Leber, l'endothélium ni la membrane de Descemet non seulement n'empêchent pas le passage du liquide dans l'œil, mais facilitent au contraire, comme nous l'avions démontré dans nos travaux antérieurs[1], la filtration d'éléments nutritifs de la lymphe plastique pour se répandre dans les différentes couches de la cornée.

Ce sont ces éléments anatomiques qui régularisent la nutrition de la cornée en facilitant la diffusion de ces liquides nutritifs normaux,et c'est en se basant sur cette loi physiologique d'absorption par endosmose et exosmose que nous nous servons d'absorption et de diffusion pour faire pénétrer très rapidement les éléments thérapeutiques *actifs*, tels que *atropine*, *cocaïne*, *ésérine*, etc., dans la substance propre de la cornée et par l'intermédiaire de l'humeur aqueuse dans l'iris, le cercle ciliaire et la choroïde.

La cornée est donc l'organe absorbant de l'œil et les nerfs cornéens en sont l'agent principal de l'innervation phy-

1. Galezowski, *Traité des maladies des yeux*, 3e édit. Paris, 1888.

siologique, qui est indispensable pour entretenir la transparence de cette membrane et conserver sa nutrition.

La nature, comme nous l'avons vu plus haut, a doté cette membrane d'une grande quantité de filets nerveux, qui tous proviennent du nerf trijumeau et de ses branches, comme cela avait été démontré par des expériences de Magendie et de Claude Bernard.

B. Pathologie de la cornée. Herpès fébrile

Différentes causes pathologiques peuvent compromettre cette nutrition, et notamment toutes celles qui amènent une inflammation soit du périnerf, soit du nerf ou trijumeau lui-même dans tout son trajet, depuis son origine cérébrale jusqu'à sa propogation et l'épanouissement dans la trame cornéenne.

1. *Herpès d'influenza.* — Une des plus fréquentes de ces causes, est la fièvre intermittente larvée, fièvre d'influenza, les fièvres éruptives, etc.; elles n'agissent que sur une des branches du nerf trijumeau en y développant une sorte de névrite périphérique. L'herpès de la conjonctive péricornéenne ou de la cornée elle-même en est la conséquence; elle est généralement connue sous le nom de phlyctène kératique ou conjonctivale. La guérison dépendra aussi bien des soins locaux que du traitement dirigé contre la fièvre. Le fait suivant en est la preuve.

Observation I

Kératite herpétique consécutive à une attaque d'influenza. Guérison.

Mme M..., âgée de 61 ans, demeurant à Paris, vint me consulter le 11 décembre 1897 pour une kératite herpétique centrale de l'œil gauche, dont elle souffrait depuis six semaines, que rien ne pouvait calmer malgré les différents traitements qu'elle avait suivis. L'œil est rouge, injecté et

larmoyant, accompagné de névralgies périorbitaires tous les soirs.

La malade me rappelle qu'au mois de mars 1893, elle avait été soignée par moi pour une kératite herpétique des deux yeux, provoquée aussi par une attaque d'influenza. Elle avait à cette époque un diabète avec 12 à 15 grammes de sucre par litre, et dont elle a complètement guéri.

La périodicité qu'elle éprouve dans ses névralgies périorbitaires, des accès de fièvre, des vertiges, etc., étaient incontestablement dus à une attaque d'influenza ayant donné lieu à un herpès fébrile.

Sous l'influence du traitement interne par la quinine à la dose de 0,50 centigrammes par jour et des collyres d'ésérine et de duboisine instillés dans l'œil alternativement, la kératite herpétique a complètement guéri au bout de trois semaines.

2. *Herpès paludéen.* — Les kératites herpétiques sont, par moments, provoquées par des accès de fièvre intermittente larvée, comme on peut en juger par l'observation suivante :

Observation II

M. P..., âgé de 18 ans, demeurant à Paris, souffrait depuis plusieurs mois d'une kérato-conjonctivite herpétique avec une large ulcération, anesthésie de la partie inférieure de la cornée. Souvent cet œil reste en apparence complètement sain, pour redevenir ensuite rouge et enflammé, sans aucune raison appréciable. Les traitements locaux qu'il avait suivis n'ont pas pu lui assurer la guérison.

En recherchant attentivement la cause de la maladie, j'ai constaté chez M. P... une névrite susorbitaire dépendant d'accès de fièvre intermittente larvée, qu'il avait contractée l'année précédente en Algérie.

Prenant en considération l'existence de la cause paludéenne, j'ai soumis le malade au traitement par le sulfonate et le bromhydrate de quinine pendant une dizaine de jours,

en y joignant bien entendu les remèdes locaux, tels que collyre de duboisine et d'ésérine, et la pommade à l'iodoforme à la dose suivante introduite dans l'œil deux fois par jour :

Iodoforme porphyrisé.....	0.10 centigr.
Vaseline.....	10 grammes.
Chlorhydrate de cocaïne.....	0.02 centigr.

Sous l'influence de ces moyens employés méthodiquement, l'herpès guérit rapidement et la vue s'est rétablie.

Remarquons en passant que cette pommade employée au commencement n'avait produit aucun résultat, tandis que par les mêmes moyens locaux j'ai obtenu la guérison dès que la quinine a été administrée à l'intérieur.

3. *Herpès névro-paralytique.* — Mais les altérations du trijumeau peuvent avoir une plus grande importance, lorsqu'elles accusent la forme paralytique. Les lésions cornéennes qui en sont la conséquence, deviennent beaucoup plus sérieuses tant à cause de l'anesthésie paralytique circonscrite de la cornée qu'en raison de sa nutrition fortement compromise. Il s'ensuit une *kératite névro-paralytique* comme cela avait été déjà démontré très justement par le professeur Panas[1].

Des kératites névro-paralytiques peuvent être provoquées par une altération des fibres nerveuses dentaires à la suite de dents cariées que rien ne peut arrêter, si ce n'est leur extraction.

Les ulcères névro-paralytiques sont d'autant plus graves que la surface conjonctivale est envahie par les micro-organismes développés soit dans les voies lacrymales malades, soit dans les conjonctivites granuleuses ou diphtériques comme cela avait été très justement démontré par M. le Dr Lagrange[2]. La présence de ces microbes constitue certainement un danger réel pour la cornée, d'autant plus grand,

1. Panas, *Recueil d'ophtalmologie.* Paris, 1893,
2. Lagrange, *Précis d'ophtalmologie* (Paris, 1897, page 246).

que les nerfs de la cornée sont nécrosés par telle ou telle autre cause; c'est pourquoi il est de notre devoir de ne pas seulement soigner les ulcères, mais ce qui est plus important, il faut chercher la cause de la névro-paralysie du trijumeau, et la soigner.

L'observation suivante peut servir de meilleure preuve.

Observation III

Mme S..., âgée de 42 ans, demeurant aux environs de Clermont, vient me consulter le 2 octobre 1897, pour une kératite névro-paralytique gauche dont elle souffrait depuis plus de quatre mois et que rien ne pouvait atténuer; l'œil était par moment très injecté et larmoyant, mais peu douloureux. Tous les traitements qu'on lui a fait suivre n'ont pu que calmer l'irritation, amener des soulagements, mais jamais la guérison.

En l'examinant attentivement à sa première visite, j'ai pu constater une altération micrococcique, occupant l'angle inféro-interne de la cornée, de la forme d'un coup d'ongle, limitée à un demi-centimètre de long sur trois de large. En le touchant avec une sonde, j'ai pu constater une anesthésie, une sorte de nécrose superficielle de la cornée ulcérée, les parties voisines de la cornée étaient louches et troubles.

Il s'agissait donc, selon moi, d'une kératite névro-paralytique, dont il fallait retrouver la cause. Après un examen attentif j'ai constaté sans grande peine que cette affection était provoquée par une altération du nerf dentaire. Et en effet il y avait chez elle 6 dents molaires dans la mâchoire supérieure cariées avec des inflammations du périoste. De plus, le canal lacrymal était oblitéré, ce qui occasionnait des conjonctivites angulaires et des blépharites donnant lieu à une accumulation des micro-organismes.

La kératite névro-paralytique de Mme S... était évidemment due à une altération des nerfs dentaires. Le traitement confirma le diagnostic, car cinq jours après l'extraction des dents cariées, l'état de l'œil était sensiblement amélioré,

et dès le 29 octobre les ulcères cornéens étaient cicatrisés.

Chez cette malade la guérison a été obtenue, comme on voit, très facilement, dès qu'on avait extrait ses dents cariées, la kératite dont elle souffrait si longtemps n'était en réalité provoquée que par une altération et une sorte de névrite des nerfs dentaires, et dès que la cause du mal fut enlevée, tous les autres moyens locaux que nous employons dans ces cas, tels que collyre de duboisine, d'ésérine, la pommade à l'iodoforme, amenèrent un prompt soulagement et une guérison.

Des faits de ce genre ne sont pas rares dans nos annales, et surtout parmi la classe ouvrière; souvent il est difficile d'obtenir des malades qu'ils se laissent convaincre que la carie dentaire soit la cause de leur affection oculaire, surtout s'ils ne souffrent pas des dents.

A la fin du mois d'octobre dernier j'avais présenté à plusieurs de mes confrères qui assistaient à ma clinique, entre autres à mon éminent confrère M. le professeur Patron (du Mexique), un malade, le nommé G..., âgé de 49 ans, atteint d'un ulcère névro-paralytique au bord de la cornée gauche depuis près de neuf mois. Plusieurs confrères l'ont soigné sans résultat. J'ai reconnu sans beaucoup de difficultés qu'il s'agissait chez lui d'une altération des nerfs sus et sous-orbitaires provoquée par 7 dents cariées, dont il ne restait que des racines; le malade pourtant se laissait difficilement convaincre qu'il fallait enlever les chicots pour guérir la cornée. Il affirmait que ses dents ne lui faisaient jamais mal, et pourtant la moindre compression du nerf sus-orbitaire des deux côtés était sensible et provoquait une vive douleur. La guérison de l'œil a été obtenue au bout d'un mois de traitement après l'extraction des dents cariées.

4. *Herpès névro-paralytique de cause centrale.* — La kératite névro-paralytique peut dépendre d'une affection du trijumeau dans son trajet plus central, intracranien; tantôt ses trois branches sont paralysées, tantôt au contraire il n'y

a qu'une branche, la première, qui est totalement paralysée, tandis que la deuxième et la troisième ne sont atteintes qu'incomplètement; la cornée devient alors ulcérée par l'effet de cette paralysie partielle.

D'après les expériences de Claude Bernard, et récemment du docteur Laborde, la destruction du ganglion de Gasser chez les lapins entraîne aussi des ulcères névro-paralytiques à la cornée.

5. *Herpès névro-paralytique syphilitique.* — Les expériences physiologiques de ces auteurs nous sont de la plus haute importance, car ils permettent de diagnostiquer souvent l'existence de gommes syphilitiques dans les ganglions de Gasser, surtout si on veut analyser comparativement tous les symptômes névro-paralytiques qui accompagnent l'ulcère cornéen. C'est ainsi que j'ai pu localiser d'une manière bien précise la lésion syphilitique à l'origine centrale du nerf trijumeau, chez un malade qui a vu l'ulcère névro-paralytique de la cornée gauche se développer lentement et progressivement. Presque en même temps il lui est survenu aussi une paralysie du nerf de la 6e paire du même côté avec une diplopie homonyme. Le traitement fait au moyen des frictions mercurielles a arrêté complètement la maladie et l'ulcère cornéen fut guéri.

Les inflammations du nerf trijumeau peuvent être provoquées, comme on voit, par la syphilis dans la portion voisine du ganglion de Gasser. Il en résultera à la suite d'une altération, gommeuse ou autre, de ce nerf, une ulcération névrosique de la cornée. Je rapporte cette lésion de la cornée à une des variétés de l'ulcération herpétique névro-paralytique, caractérisée surtout par une diminution notable de la température qui descend à 35°5 et 34°8.

Ici aussi, le traitement local devra être pratiqué comme un moyen accessoire, tandis que le traitement général antisyphilitique sera d'une très grande importance. La médication locale consistera : *a*) dans l'emploi des collyres mydriatiques et myotiques alternativement; *b*) dans une application de

compresses très chaudes plusieurs fois par jour; *c*) dans l'introduction entre les paupières de la pommade à l'oxyde jaune d'hydrargyre ou du calomel dans la proportion suivante :

Rp.	Oxyde jaune d'hydrarg.....	0,05 centigr.
	Vaseline.....	10 grammes.
	Chlorhydr. de cocaïne.....	0,02 centigr.

Ou bien encore on emploiera la pommade suivante :

Rp.	Calomel.....	0,02 centigr.
	Vaseline.....	5 grammes.
	Chlorhydr. de cocaïne.....	0,02 centigr.

6. *Kératites herpétiques eczémateuses.* — Les kératites herpétiques sont très souvent constituées par la formation de vésicules et de petites croûtes semblables sous tous les rapports à des dermites vésiculaires. Peu à peu survient au voisinage, à son bord, de la rougeur et du gonflement, suivis d'une démangeaison plus ou moins accentuée soit sur l'œil, soit des douleurs dans les bouts périphériques des nerfs de la 5e paire.

Le Dr Comby[1] déclare qu'un eczéma n'est pas une entité morbide, car sa nature intime est encore inconnue. Pour ma part, elle sera facilement comprise si on l'envisage, comme celle de la cornée, d'après mon idée, dépendante de l'innervation défectueuse. Cette irritation est souvent le résultat d'une auto-intoxication gastrique, ou bien elle provient de l'arthristisme, du lymphatisme, de la scrofule, pouvant même donner lieu chez certains individus à une inoculation de certaines formes particulières *de microcoques*. Mais pour que cette inoculation ait lieu, il faut que les nerfs de sensibilité soient atteints, et c'est là la base de l'affection herpétique de l'œil.

C'est au nez, près des lèvres, et aux oreilles qu'on voit surgir ces eczémas, et prendre là des variétés de formes les plus variées, telles que *eczéma impétiginé*, *séborrhée* ou

1. Comby, Eczéma infantile et son traitement (*la Médecine moderne*, 12 janvier 1898).

croûteux, qui deviennent d'autant plus graves, qu'ils envahissent les sourcils, les bords des paupières et le nez.

Les kératites herpétiques se sont rencontrées quelquefois chez les enfants du premier âge, chez les nouveau-nés, et après un accouchement artificiel, lorsque l'enfant a été accouché avec le forceps, et qu'il y a eu une contusion et fracture même de l'orbite à l'endroit du passage des nerfs trijumeaux. L'herpès de la cornée en était la conséquence.

L'état de faiblesse générale de l'enfant nouveau-né, joint à une altération des nerfs de la 5e paire, peut contribuer à compromettre l'existence de l'œil si on n'agit pas promptement et énergiquement.

C'est dans un cas pareil que j'ai eu recours à l'injection du sérum artificiel, ce qui a relevé les forces de l'enfant et sauvé la vue. Voici ce fait.

Observation IV

L'enfant T..., âgé de 3 mois, me fut apporté par sa mère. Il fut atteint d'une kératite herpétique gauche; l'enfant est faible, chétif, et il présente une déformation du bord orbitaire avec cicatrice résultant d'une fracture faite par l'application du forceps. Il y a eu de plus une paralysie de la paupière supérieure.

Il était évident pour moi, qu'il fallait relever avant tout les forces de l'enfant, c'est ce que j'ai fait en faisant faire une injection pendant huit jours, deux fois ou une par jour, de sérum artificiel. Ce traitement a parfaitement réussi, les forces de l'enfant sont revenues promptement et la cornée s'est cicatrisée très bien, en ne laissant qu'un leucome superficiel au centre de la cornée gauche.

Les accidents herpétiques de même nature apparaissent en même temps au bord de la cornée, ou au centre de cette membrane soit dans un œil, soit dans les deux; ils sont provoqués par des accès de fièvre de toute nature, fièvre gastrique, fièvre d'influenza, fièvre paludéenne, etc. L'œil devient

rouge, larmoyant, les paupières boursouflées; la sécrétion lacrymale exagérée provoque une photophobie qui est bientôt suivie de douleurs périorbitaires.

Souvent la localisation de l'herpès sur la cornée est précédée ou suivie d'une répercussion intestinale ou gastrique, caractérisée par des diarrhées, des nausées et des vomissements, surtout sur les enfants en bas âge, ce qui permet d'affirmer que le mal n'est pas local, mais qu'il n'est que la conséquence de l'état général fébrile.

Dr GALEZOWSKI.

ACTION SUR LES MUSCLES DE L'ŒIL DE DEUX TRAUMATISMES EXTRA-OCULAIRES

PAR

Le Dr A. BOURGEOIS (de Reims)

I. — *Paralysie du muscle droit externe droit, et paralysie concomitante du facial gauche.*

OBSERVATION.

Le 10 mars 1897, le jeune W..., âgé de 16 ans, employé dans une imprimerie, subit le singulier traumatisme suivant :

Il était occupé à l'entour de sa machine, dont la partie la plus intéressante, pour cette observation, est un plateau situé à l'une des extrémités, de forme circulaire, ayant environ 40 centimètres de diamètre et 3 centimètres d'épaisseur; ce plateau, chargé d'encre, exécute un mouvement de va-et-vient assez lent et reste horizontal lorsqu'il arrive au bout de sa course; il n'y a point d'arrêt dans le mouvement, tant que la machine marche. Cette machine est placée tout près d'une saillie en demi-colonne du mur de l'atelier. A

un certain moment, le jeune W..., profitant du retrait de l'appareil, passe sa tête entre le mur et le plateau en question; mais il ne songe pas au retour du plateau, qui vient alors le surprendre et lui comprimer la tête au niveau de la région temporale gauche, dans un plan perpendiculaire à l'axe du corps; si bien que, si le bord du plateau avait été tranchant et que la compression ait continué, toute la calotte cranienne (pour achever l'hypothèse) aurait été sectionnée. Pendant ce temps, le côté droit de la face se trouvait serré contre le mur. Se sentant saisi de cette façon, instinctivement le jeune W... cherche à se dégager, et, la tête restant prise, il exécute un effort de traction, en prenant un point d'appui sur le mur avec la main droite. Heureusement, à cet instant, le plateau accomplit son mouvement de retrait. Et la tête du jeune homme se trouve dégagée.

Au cri qu'il a poussé, on est accouru, pour le soutenir et le faire asseoir sur une chaise. Il ne profère aucune plainte, déclare souffrir un peu de la tête, est très calme et n'a aucune perte de connaissance. Il dit avoir seulement éprouvé une vive douleur dans la région occipitale.

Le Dr Jaube, voisin de l'imprimerie, est aussitôt appelé. Il constate une paralysie faciale gauche, une paralysie du droit externe droit et un léger écoulement de sang par l'oreille droite. Frappé, avec juste raison, par ces symptômes, le Dr Jaube fait ses réserves sur la gravité du traumatisme. Après avoir nettoyé le conduit auditif, il remarque que l'écoulement sanguin s'arrête et pense qu'il s'agit seulement d'une déchirure du tympan. Le blessé est reconduit chez lui en voiture.

Le lendemain, il est vu par le Dr Chevrier (médecin de la Compagnie d'assurances), qui ordonne le repos au lit. L'état général est bon. Le blessé ne se plaint pas; ses facultés cérébrales sont intactes. Il demande à manger et à se lever.

Les paralysies ne s'améliorant pas, le Dr Chevrier me prie le 17 mai (sept jours après l'accident) d'aller voir le blessé. A mon arrivée chez lui, je le trouve se promenant très tranquillement dans la cour de la maison qu'il habite avec ses

parents. Après l'avoir examiné succinctement, je lui donne rendez-vous pour le lendemain à ma clinique, afin de commencer le traitement des paralysies par l'électricité.

Le lendemain, je complète mon examen de la veille. Il existe une paralysie complète du muscle droit externe de l'œil droit; tous les autres muscles de l'œil sont intacts. L'œil lui-même a une acuité visuelle égale à 2/3, et l'ophtalmoscope ne révèle aucune lésion des membranes et du nerf optique. La paralysie du nerf facial gauche revêt la forme classique; elle est plus accentuée du côté de l'orbiculaire des paupières. L'audition se fait moins bien (montre à 40 centimètres) du côté droit; la déchirure du tympan se voit bien à l'otoscope. De la constriction de la tête par le plateau de la machine, il ne reste qu'un peu de gonflement de la région temporale gauche, avec légère ecchymose et faible douleur à la pression.

Je ne constate absolument rien d'autre. Il n'y a pas de faiblesse des membres, pas de troubles de la motilité et de la sensibilité. Toutes les fonctions s'accomplissent normalement. Et, n'étaient les paralysies musculaires qui le gênent, le jeune W... reprendrait volontiers son travail.

Je lui prescris des lunettes coquilles, avec l'œil droit caché, pour masquer la diplopie. Puis j'applique l'électrisation par les courants faradiques avec graduateur à eau, selon les indications que j'ai établies dans mon travail : *Sur le diagnostic et le traitement des paralysies des muscles de l'œil.* (Brochure, O. Doin, éditeur, 1895.)

Après trois semaines de ce traitement et, par conséquent, un mois après l'accident, la guérison était absolue et définitive. Le jeune W... a repris son travail, qu'il n'a pas interrompu depuis. L'audition, à droite, est redevenue normale.

Argumentation. — Il est intéressant d'examiner comment ont pu être produits, par ce traumatisme peu commun, la paralysie du facial gauche et la paralysie du moteur oculaire externe droit. Les deux médecins qui, les premiers, ont vu le blessé, ont, avec raison, songé à une fracture de la base

du crâne, et moi-même j'ai partagé leurs craintes. Ce n'est qu'après avoir suivi attentivement le blessé, qu'après l'avoir interrogé et après l'avoir entendu faire dans tous ses détails le récit de son accident, que je me suis convaincu que l'absence totale des symptômes classiques devait faire rejeter l'hypothèse d'une fracture cranienne; une telle fracture aurait été grave, si les paralysies mentionnées avaient dû lui être attribuées. Le léger écoulement de sang par l'oreille droite émanait, comme cela a été dit, d'une déchirure du tympan; cette déchirure a probablement été produite par la compression brusque de l'air du conduit auditif, l'oreille droite s'étant trouvée appliquée et serrée contre le mur.

Je dois ajouter que notre jeune homme n'avait jamais été en possession d'une des causes classiques des paralysies musculaires de l'œil (syphilis, diphtérie, etc.). Deux hypothèses se présentent pour expliquer les paralysies de notre blessé, paralysies qui doivent être rattachées au traumatisme, et à lui seul, puisqu'elles ont été reconnues immédiatement après l'accident.

Comme il l'a nettement expliqué, le blessé a essayé de dégager sa tête en faisant un vigoureux effort de traction, et il a ressenti une douleur violente dans la région occipitale. Il pourrait donc s'être produit un étirement, une élongation du nerf facial gauche et du moteur oculaire externe droit. Si, l'effort de traction continuant, la tête ne s'était pas soudain trouvée libérée, peut-être l'étirement du bulbe lui-même aurait-il amené des accidents graves. Mais, dans cette hypothèse, on ne voit pas pourquoi l'élongation n'aurait pas porté sur d'autres paires nerveuses, au lieu de rester limitée à la 6e paire (côté droit), et à la 7e paire (côté gauche).

Il me semble donc qu'une autre hypothèse doit être présentée, et la suivante est beaucoup plus admissible : il s'agit manifestement d'une paralysie nucléaire, et la lésion qui l'a provoquée était facilement réparable, la guérison complète étant survenue en un mois. J'incline donc à penser que la rupture d'un très fin vaisseau s'est produite au niveau du

noyau commun au facial et au moteur oculaire externe, dont on trouve la représentation anatomique dans la figure 377 du *Traité d'ophtalmologie* de Nimier et Despagnet. L'*eminentia teres* est aussi bien représentée par la figure 27 de l'ouvrage de Vignes : *Technique de l'exploration oculaire*. Un point de physiologie qui n'est pas encore élucidé est de savoir si l'action des nerfs de la 6e paire est directe ou croisée. Si l'on admet que le nerf facial est direct, il résultera des considérations précédentes que l'action du moteur oculaire externe est croisée. Ainsi, le traumatisme, qui a fait l'objet de cette étude, aurait occasionné, par la production d'un très petit foyer hémorragique, une paralysie nucléaire atteignant le noyau commun au moteur oculaire externe et au facial *gauches* (6e et 7e paires), avec paralysie des muscles innervés par le facial du côté gauche, et avec paralysie du muscle droit externe de l'œil droit.

Cette hypothèse est la plus vraisemblable et repose sur des données anatomiques certaines. Elle apporte un appoint sérieux à une question de physiologie non encore résolue. Sous ce rapport donc l'observation relatée présente un réel intérêt.

II. — *Paralysie du muscle droit interne gauche.*

Observation.

Le jeune D..., âgé de 15 ans, m'est amené le 7 mai 1897. Il a reçu, quinze jours avant, un projectile qui a frappé juste au niveau de la tête du sourcil; en ce point existe une petite cicatrice linéaire, longue de 2 millimètres. Cet accident est survenu de la façon suivante : le jeune D... tirait avec une carabine de salon, et visait, à 12 mètres, un fond de bouteille. C'est donc par ricochet qu'il a été atteint par la petite balle de plomb, laquelle avait dû s'aplatir avant d'arriver sur le front du blessé. Ce dernier se plaignit d'une assez vive douleur au point touché, et ne ressentit rien du côté de l'œil gauche; la plaie saigna un peu; mais ce qui

le troubla incontinent, ce fut de constater qu'il voyait double. Sa famille et son entourage purent s'assurer immédiatement que l'œil gauche était dirigé en dehors et un peu en haut. Cette déviation persista les jours suivants. On appliqua un bandeau sur l'œil et, comme le jeune homme n'accusait aucune souffrance, on attendit, dans l'espoir que le strabisme disparaîtrait seul.

Je vois le jeune D... le 7 mai. Il est facile de diagnostiquer une paralysie classique du muscle droit interne de l'œil gauche. Cette paralysie est absolument isolée. Tous les autres muscles innervés par le moteur oculaire commun fonctionnent normalement. L'œil lui-même est intact, avec acuité visuelle égale à 5/5. L'œil droit est aussi en parfait état, mais avec la déviation secondaire classique.

Le jeune homme possède une excellente santé. L'étiologie de sa paralysie est donc des plus nettes : elle est en relation immédiate avec la blessure qu'il a reçue.

Des lunettes lui sont prescrites, avec le verre gauche obturé, pour supprimer la diplopie, et l'on commence le traitement par les courants faradiques. Ce traitement a été appliqué régulièrement pendant un mois, et sans le moindre résultat.

J'ai pratiqué, le 8 juin, l'avancement du droit interne gauche. Deux mois après, redressement complet, avec disparition de la diplopie. Guérison absolue et définitive plusieurs mois après l'opération.

Argumentation. — Deux hypothèses peuvent être faites pour expliquer cette paralysie du droit interne.

J'émettrai d'abord la supposition que le projectile a frappé le nerf nasal externe, lequel peut avoir été contusionné ou sectionné. Comme on l'a vu précédemment, le corps étranger n'est pas resté dans la plaie. Si le nasal externe a été intéressé, il a pu se produire, par action réflexe, une paralysie partielle (droit interne) du moteur oculaire commun, par la communication qui existe entre les deux nerfs à travers le ganglion ophtalmique. Cette explication ne satisfait

pas complètement l'esprit. Tout d'abord, si le nasal externe fournit une des racines du ganglion ophtalmique, une autre racine est fournie par le rameau du petit oblique; c'est donc ce dernier muscle qui aurait dû être atteint de paralysie. De plus, aucune paralysie musculaire n'a jamais été signalée dans le traitement du glaucome par le procédé de Badal, qui consiste dans l'arrachement du nasal externe, opération qui se pratique un peu au-dessous de l'endroit où le projectile a frappé l'arcade orbitaire du jeune D... Enfin, on ne trouve aucun fait semblable signalé dans les publications ophtalmologiques. Une seule observation peut avoir un point de ressemblance avec la mienne : c'est celle exposée par M. Viollet, interne à l'hôpital Saint-Joseph, dans les *Annales d'oculistique* (juin 1897, page 436), et dont voici le résumé : un enfant de six ans avait subi une cautérisation pour hypertrophie de la muqueuse des cornets inférieurs; à la suite de cette intervention se manifesta un strabisme convergent de l'œil droit, qui persista et nécessita la ténotomie.

L'hypothèse suivante paraît plus acceptable : elle consiste à admettre qu'un petit fragment du projectile, contournant le rebord orbitaire, a pénétré dans l'orbite et est allé blesser directement le rameau du droit interne. J'incrimine seulement un fragment du projectile : car il y a lieu de croire que, si le projectile tout entier était entré dans l'orbite, il ne s'en serait pas tenu à une blessure du filet du droit interne, mais aurait intéressé le moteur oculaire commun lui-même, ainsi que le nerf optique. Comme preuve à l'appui, je renvoie à l'observation que j'ai publiée dans le *Recueil d'ophtalmologie* (janvier 1895) d'un cas de blessure extra-oculaire par un seul grain de plomb, ayant amené la cécité, par lésion du nerf optique, avec paralysie concomitante du moteur oculaire commun; ce grain de plomb avait pénétré dans l'orbite gauche par l'angle interne, un peu au-dessus de la commissure. Le fait même que, dans le cas du jeune D..., la paralysie du droit interne a résisté à l'électrothérapie, donne une nouvelle force à l'hypothèse d'une

lésion directe du filet nerveux appartenant au muscle paralysé.

En relatant les deux observations qu'on vient de lire, je n'ai pas voulu m'en tenir à la simple exposition des faits. Il y avait, on en conviendra, un grand intérêt à chercher l'explication des lésions observées. C'est à ce double point de vue que j'ai jugé à propos de donner à ce travail le développement que comportait l'étrangeté des traumatismes rapportés et leurs conséquences.

Dr Bourgeois.

NOUVELLE COMMUNICATION

SUR

L'EMPLOI DE LA COCAÏNE EN OPHTALMOLOGIE

PAR

Le Dr GERMAIX (d'Alger)

Le mois dernier, avec du chlorhydrate de cocaïne fourni par un droguiste auquel je ne m'étais pas encore adressé, j'ai eu des accidents comme je n'en avais pas eu depuis plusieurs années, et que je crois utile de signaler.

Ces accidents sont survenus, non seulement par l'emploi de la cocaïne en injections sous-cutanées, mais même en simples instillations. Ces accidents dus aux instillations ne s'étaient jamais produits avec les cocaïnes employées par moi précédemment, ce qui m'avait fait affirmer qu'il était possible d'employer la cocaïne en instillations pour une opération sur la conjonctive et au-dessous (comme dans la strabotomie), à des doses énormes (600 à 800 gouttes). Les accidents à la suite d'instillations ont consisté en vertiges et en vomissements. Ceux dus aux injections sous-cutanées ont été d'une

gravité exceptionnelle; il est vrai qu'ils se sont produits chez des malades très affaiblis; néanmoins, même chez des malades semblablement émaciés, je n'avais jamais eu d'accidents aussi graves avec des doses aussi faibles. Voici deux observations relatives à ces accidents.

I

Quatre centigrammes de chlorhydrate de cocaïne en injection dans la paupière supérieure (œil gauche) pour Snellen. Accidents graves.

La femme X..., âgée de 35 ans, épouse d'un cantonnier gagnant 105 fr. par mois, mère de 6 enfants en bas âge, très misérable, émaciée, sujette à des faiblesses, étourdissements, etc., est opérée par moi pour un entropion de la paupière supérieure en septembre dernier. J'injecte 4 centigrammes de chlorhydrate de cocaïne. Je fais immédiatement après l'injection l'incision cutanée jusqu'au cartilage dans le tissu infiltré de cocaïne, et j'excise une partie des téguments, ce qui supprime une portion du foyer injecté; de plus, la pince de Snellen serrée arrête immédiatement l'absorption. Malgré ces précautions, la femme X... présente les accidents suivants :

Ralentissement considérable du pouls qui devient à peine perceptible, sueurs froides de la face, la malade « se sent mourir », elle voit noir, la maison semble marcher, des fourmillements commencent aux extrémités, et un tremblement continu agite les membres supérieurs. Traitement : trois injections de caféine à 30 centigr. chaque (90 centigr.), 4 tasses de café chaud et très fort; 60 grammes de rhum; la malade est couchée la tête basse sur un canapé sans oreiller, les pieds élevés sur deux coussins. L'état général reste inquiétant une heure, puis un mieux sensible se produit. Cette malade quitte la clinique à pied, cinq heures après l'opération. Pas d'accidents consécutifs.

II

Trois centigrammes de chlorhydrate de cocaïne injectés dans les deux paupières supérieures pour cautérisation des bulbes ciliaires. Accidents graves.

X..., portefaix. Très misérable. Très affaibli, sujet à des étourdissements, perte de connaissance, vertiges dus probablement à la faim, rarement apaisée chez lui.

J'injecte à la paupière droite 1 centigr. 1/2 de solution, sans accident tout d'abord. Même dose injectée à la paupière gauche; les accidents débutent alors comme dans l'observation précédente, suivent la même marche. Même traitement, mais ici 4 injections de caféine (1 gr. 20) aux bras. Les accidents diminuent au bout d'une heure. Ce malade quitte la clinique à pied, encore étourdi, trois heures après l'injection de cocaïne.

A la suite d'une petite série d'accidents semblables, auxquels, je le répète, je n'étais nullement habitué depuis six ans que je n'ai presque plus recouru à l'anesthésie au chloroforme, je suis revenu à mes anciens fournisseurs, et avec une des cocaïnes employées les années précédentes, j'ai pu reprendre la série de mes injections sans accidents. En voici deux exemples, deux blépharoplasties, ayant nécessité l'emploi de grandes quantités de cocaïne injectées sans accident.

I. — X..., mendiant d'El-Biar. Misère physiologique très grande. Dix-huit centigramme de cocaïne. Pas d'accidents. Blépharoplastie. Durée de l'opération : près d'une heure.

J'ai fait à ce malade il y a eu un an environ une blépharoplastie pour la restauration des paupières supérieures avec de grandes quantités de cocaïne (voir les observations communiquées à la Société d'ophtalmologie de Paris dans mon mémoire sur l'emploi de la cocaïne). Ces blépharoplasties m'ont donné un bon résultat à gauche, insuffisant à droite, car une partie du lambeau s'est sphacélée. Le 10 novembre dernier j'ai

fait une nouvelle tentative pour achever la restauration de la paupière supérieure droite qui est insuffisante pour permettre une occlusion facile et complète de l'œil. J'ai pris un lambeau pivotant tansversal comprenant une partie de la paupière inférieure, empiétant sur la joue, ayant la racine au nez (2 centim. de haut sur 6 centim. de long environ). J'ai fixé ce lambeau à ce qui existe de paupière supérieure et à la paupière inférieure. Ne voulant pas fermer complètement la perte de substance en en suturant les lèvres, pour éviter des tiraillements sur mon lambeau, j'ai comblé en partie cette perte de substance par un lambeau de peau pris à la face antérieure du bras. Les incisions à la face et au bras, et les sutures ont été faites sans grande douleur avec 18 centigr. de cocaïne injectée. Ce malade part pour El-Biar à pied (plusieurs kilomètres), immédiatement après l'opération; aucun malaise.

Je dois faire remarquer que je commence par une injection de 1 centigr. ou 1/2 centigr., et que je me sers du premier point anesthésié pour pousser plus loin la seconde injection, que je ne fais pas inutilement 2 injections au même point, et surtout que je n'injecte que l'une après l'autre les parties à inciser. Ainsi j'ai injecté d'abord la portion de paupière, joue et nez, où je voulais prendre mon lambeau, en ayant soin de ne pas injecter les parties voisines inutiles, et en taillant mon lambeau avant de faire de nouvelles injections, de telle sorte que j'élimine aussitôt une grande partie du foyer injecté; j'ai injecté ensuite le bord libre des paupières pour la tarsorraphie, puis le bras pour la greffe supplémentaire, etc.

II. — Ectropion de la paupière inférieure consécutif à une brûlure limitée à la région palpébrale. Opération par le W d'Alphouse Guérin. Quinze centigrammes de cocaïne.

X..., forte constitution. Boulanger. Quinze centigrammes de cocaïne pour la dissection du lambeau et la tarsorraphie. Aucun malaise.

Conclusions.

1° Dans les opérations à multiples surfaces n'injecter de la cocaïne que sur une surface à la fois et opérer tout d'abord cette surface, et ainsi éliminer le plus promptement possible le foyer d'injection.

2° Agir très prudemment chez les sujets émaciés et cardiaques; mais ici l'emploi du chloroforme serait plus dangereux encore.

3° S'assurer non seulement de l'état du malade, mais de la qualité de la cocaïne, certaines cocaïnes étant très dangereuses et à rejeter.

4° Il est nécessaire, quand on pratique des injections de cocaïne, d'avoir tout prêt, à sa disposition, une solution de caféine.

5° Les accidents les plus graves observés par nous jusqu'à ce jour ont toujours cédé à l'emploi de la caféine, et au décubitus dorsal, la tête basse.

Dr Germaix.

DE L'EXTRACTION DU CRISTALLIN LUXÉ

DANS LA CHAMBRE ANTÉRIEURE

PAR

Le Dr F. DESPAGNET

On lit dans tous les traités classiques que l'extraction du cristallin luxé dans la chambre antérieure est une opération des plus simples et que son exécution est des plus faciles. Les uns sont pour l'extraction supérieure, c'est-à-dire dans la partie la plus éloignée du siège de la lentille, les autres préconisent l'extraction inférieure comme permettant beaucoup plus aisément de saisir le corps du délit. Quant à la

technique, elle est des moins compliquées. Quelques-uns emploient le crochet à cataracte qui va harponner le cristallin et l'amener au dehors, mais d'autres disent qu'il n'y a presque pas besoin d'instruments, le cristallin, qui ne demanderait qu'à quitter l'œil, se présentant spontanément aux lèvres de la plaie. A peine, ajoutent-ils, a-t-on besoin de l'aider de la curette pour faciliter sa sortie. Vraiment je crois qu'il y a dans ces affirmations une grande exagération et que l'extraction du cristallin luxé dans la chambre antérieure est loin d'être une opération aussi simple, aussi facile qu'on a bien voulu l'écrire, pour la majorité des cas j'entends, car il arrive à tout opérateur, je n'ose dire malgré lui, mais certainement contre son attente, d'exécuter parfois le plus brillamment et simplement une opération qu'il avait prévue beaucoup plus compliquée, mais qu'il ne réussit jamais deux fois dans les mêmes conditions de brillant et avec le même succès. Peut-être, en effet, ceux qui ont écrit sur l'opération de la luxation antérieure ont-ils été très heureux une fois, et ont-ils immédiatement tiré des conclusions, d'autant, du reste, qu'à l'examen de l'œil atteint de pareille affection il semble à toute personne, qui ne s'est pas trouvée aux prises avec les complications de cette opération, qu'il n'y a qu'à faire une incision à la cornée pour voir sortir le cristallin. Mais je trouve une preuve de la difficulté de cette intervention dans ces mêmes auteurs qui disent combien elle est aisée et peu compliquée. Tout le monde est d'accord, en effet, pour admettre que la luxation du cristallin est une affection grave, car, si elle est postérieure, elle finit par produire des accidents sérieux du côté du tractus uvéal à cause de l'irritation produite par les déplacements constants de la lentille qui agit mécaniquement, comme un corps étranger intra-oculaire en suspens dans le corps vitré. Ces faits sont tellement admis qu'ils provoquaient la perte du plus grand nombre d'yeux cataractés, opérés autrefois par la méthode d'abaissement, et quand ils éclatent, ce qui est fréquent à la suite de la luxation spontanée ou traumatique, on était d'avis jadis qu'il n'y avait qu'une ressource, mais combien

radicale, l'énucléation. Il y avait bien l'extraction de la lentille qu'on pouvait essayer, mais les diverses méthodes préconisées à cet effet, celle d'Agnew et autres, étaient tellement compliquées qu'on avait peu de chance de les réussir. On est bien moins timoré aujourd'hui, et l'extraction du cristallin nageant dans le corps vitré est, sinon aisée, du moins faisable et sans technique compliquée, ainsi que je l'ai démontré dans une communication faite à la Société d'ophtalmologie de Paris en 1889 et ainsi que l'a soutenu après moi, dans sa thèse inaugurale, mon ancien chef de clinique, mon excellent ami le Dr Guende. On n'en est pas moins d'accord pour admettre la gravité de la luxation pour l'avenir de l'œil. Or sait-on ce que conseillent d'abord les auteurs qui disent si facile l'extraction du cristallin luxé dans la chambre antérieure? Sa sortie? Pas du tout. Il faut par tous moyens, disent-ils, essayer de faire repasser le cristallin par la pupille dans le corps vitré et l'y maintenir en contractant l'iris par les myotiques pour lui fermer la porte vers l'avant. On ne saurait être plus inconséquent. La luxation est une affection grave; le cristallin vient se placer dans la chambre antérieure où *le plus facilement du monde vous n'avez qu'à le cueillir* et vous vous évertuez à conseiller tous les moyens pour le maintenir dans l'œil où il continuera son œuvre de désorganisation? On n'avance pas plus clairement qu'on ne pense pas ce qu'on dit en affirmant l'opération facile, puisqu'on reconnaît qu'il vaut mieux laisser la lentille dans l'œil, situation toujours grave pour l'organe. La vérité vraie c'est que l'extraction du cristallin placé dans la chambre antérieure n'est pas commode. Je l'ai maintes fois constaté par moi-même et j'ai également assisté à cette opération faite par des confrères très habiles qui, par les complications de toute sorte survenues sous nos yeux, arrivaient fatalement à la même conclusion.

La luxation antérieure est traumatique ou spontanée. Traumatique, le plus communément la capsule est déchirée, et les masses corticales, dissociées, gonflées, ramollies, remplissent la chambre antérieure. Il suffit de faire une petite

section linéaire à la lance avec laquelle, en la retirant lentetement, on appuie sur la lèvre postérieure de la plaie pour voir ces masses précipitées au dehors par la pression intraoculaire, toujours un peu augmentée dans ces cas. Si le cristallin a été projeté dans la chambre antérieure avec sa capsule, ce qui, à mon avis, doit constituer une exception, son extraction peut se faire avec une certaine facilité, car on n'a pas à craindre de sortie du corps vitré qui, n'étant pas altéré, a conservé sa consistance gélatineuse.

Mais il en est tout différemment quand la luxation est spontanée. Le plus ordinairement il n'y a pas que les attaches lenticulaires altérées, mais tout le tractus uvéal est malade, ou, si en principe il ne l'est pas, il ne tarde pas à le devenir à cause de son irritation provoquée par le heurt de la lentille, et sa première conséquence est la liquéfaction du corps vitré dont on peut juger du degré par la rapidité avec laquelle se meut le cristallin dans son milieu. Vite elle arrive à une fluidité aqueuse, c'est ce qui explique les déplacements rapides de la lentille et la facilité de son passage de l'arrière de l'iris à l'avant, car c'est là le mode le plus ordinaire de la luxation antérieure. Aussi, quand on fait son extraction dans cette dernière position, a-t-on une sortie toujours importante du corps vitré, et je suis fort surpris de trouver dans le *Traité* de Landolt et de Wecker que cette masse liquide évacuée est l'humeur aqueuse située entre la cornée et le corps vitré. C'est là une affirmation qui serait difficile à prouver, car il n'y a plus qu'une chambre et les deux liquides se trouvent complètement mélangés puisque le cristallin a pu passer de la partie la plus déclive de la chambre postérieure dans la chambre antérieure. D'ailleurs la meilleure preuve que c'est bien le corps vitré qui s'écoule se trouve dans l'affaissement complet de tout le globe oculaire et le plissement de sa coque que l'on constate bien vite pourvu que la sortie du liquide se prolonge.

J'ai eu à opérer plusieurs extractions de cristallins luxés dans la chambre antérieure. Les premières, je les tentai par le segment supérieur de la cornée, la plaie devant être régu-

lièrement faite en cet endroit, aucun obstacle ne s'y opposant. En outre, il me semblait plus aisé d'aborder par là le cristallin en plaçant la curette sous lui, et, l'appuyant contre la cornée, de l'attirer au dehors. Oui, mais à peine le lambeau taillé, à moins de rabattre la paupière, le corps vitré s'écoule et, si rapide qu'on soit dans les différents temps à exécuter, et en supposant que le cristallin soit bien saisi du premier coup, ce qui n'est pas toujours aisé, la quantité perdue est considérable, d'autant que, pour bien faire les différentes manœuvres, il faut laisser en place le blépharostat. Si on l'enlève, les contractions palpébrales viennent provoquer la sortie du liquide. Je ne ferai que mentionner le cas où le cristallin, refoulé par la masse liquide, tandis que le globe s'affaisse, repasse en arrière de l'iris.

Pour toutes ces raisons j'abandonnai l'extraction supérieure et fis le lambeau dans le segment inférieur. Ici, dès le début, nouvel obstacle à cause du cristallin qu'on est le plus souvent obligé de traverser pour tailler le lambeau qu'il est difficile de tracer bien régulièrement. Le déplacement qu'on fait opérer à la lentille déprime toujours plus ou moins l'iris, déplace un peu la masse liquide, qui commence d'ordinaire à s'écouler avant que la section ne soit terminée. Presque aussitôt l'affaissement du globe se produit, légèrement, j'en conviens, mais assez cependant pour que l'iris s'enfonce sensiblement et avec lui le cristallin, de sorte que pour aborder ce dernier, qu'on se serve de crochet ou de curette qu'il faut toujours arriver à placer sous lui, on doit introduire l'instrument dans l'œil presque verticalement et si l'on heurte le bord du cristallin, ce qui est plus aisé qu'on ne pense, on le repousse en arrière et même on le rejette au travers de la pupille. En tout cas, pendant toutes ces manœuvres, le liquide sort en quantité, à tel point que lorsqu'on a la chance de bien terminer l'accouchement, l'œil est considérablement réduit de volume. Quant à l'iris, dont on n'a jamais le temps de faire au préalable l'excision, on a encore moins le temps, après l'extraction, de vérifier et régulariser sa situation à moins de s'exposer à une sortie nou-

velle du vitré dont il ne reste pas trop. Il est vrai que le plus souvent, dans ces larges sorties du vitré, l'iris se met en infundibulum en arrière. Toutefois, plus tard, il reste un œil plus ou moins atrophié, en tout cas présentant de plus ou moins larges enclavements iriens qui compromettent sa vitalité. Découragé par les résultats obtenus par l'extraction inférieure, qui n'étaient guère meilleurs que ceux obtenus par l'extraction supérieure, je m'étais promis de modifier une fois encore ma technique. Je viens d'en avoir l'occasion. Les détails de l'observation qui suit ont été recueillis par mon aide de clinique, M. Navarre.

Mlle L..., 45 ans, maîtresse de piano, a toujours été myope, mais beaucoup plus à gauche qu'à droite. Ce dernier œil a une myopie objective de — 6 D. Dès l'âge de 12 ans, elle constata l'irrégularité de vue des deux yeux, et son œil gauche avait une vision toute confuse, qui allait graduellement en s'affaiblissant. A l'âge de 20 ans, elle aperçut un point blanchâtre sur la pupille de cet œil, point blanchâtre qui progressivement se développa. A l'âge de 25 ans, enfin, il avait envahi toute la pupille et la vision était totalement abolie. Comme l'œil droit restait bon, la malade ne se préoccupa pas autrement de ce qui était survenu à l'œil gauche qui ne lui avait jamais servi, lorsque, il y a quelques années, la tache blanche disparut du champ pupillaire, mais tout cela sans la moindre souffrance.

La seconde semaine de mars, tout d'un coup, la malade fut prise d'une douleur assez vive dans l'œil perdu, et, tandis qu'elle regardait cet œil, quelle ne fut pas sa surprise de voir sa tache blanche, non plus au niveau de la pupille, mais en bas de la chambre antérieure, au-devant de l'iris. La douleur péri-orbitaire persistant et voyant l'injection péri-kératique se développer, la malade se décide à consulter et elle m'est adressée par M. Wurtz.

Nous nous trouvons en présence d'une luxation antérieure d'un cristallin ratatiné, crétacé, d'aspect crayeux, situé dans l'angle irido-cornéen inférieur. L'iris, dans tout le segment

supérieur, est fortement tremblotant et la pupille, déformée, est oblongue verticalement, tiraillée probablement par le poids du cristallin. La densité de l'œil est augmentée. La vision est nulle. Pas de sensibilité à la pression. Injection péri-kératique assez vive. Douleurs frontales. On n'obtient pas de déplacement de la lentille en plaçant la tête de la malade la face en bas et en la secouant. La malade, très nerveuse, a un tic qui l'oblige, par intervalles, à secouer involontairement la tête et fermer les paupières. Elle accepte l'extraction que nous lui proposons sous la réserve que, l'œil étant perdu, si l'intervention ne se fait pas à souhait, nous lui ferons immédiatement l'énucléation.

Trois jours après nous procédons à l'opération sans chloroforme. L'œil aseptisé et anesthésié, et quelques instillations d'ésérine préalablement faites, un de mes aides entr'ouvre les paupières de ses doigts, pour éviter le blépharostat, et j'*enfonce* une *aiguille à discision* dans la cornée au niveau du méridien horizontal, partie externe, et vais droit au cristallin, que je refoule dans l'angle irido-cornéen interne et l'embroche. Cela fait, par un mouvement d'abaissement de la main, qui tient le manche de l'aiguille, j'élève la masse cristallinienne à la hauteur de la pupille la pousse contre la face postérieure de la cornée et confie l'instrument à mon chef de clinique qui le maintient dans la position donnée. Puis je taille le lambeau cornéen inférieur et pénètre aussitôt dans la chambre antérieure avec la curette pour me porter en arrière de la lentille, chose facile puisqu'il était maintenu contre la cornée, et là je n'avais plus qu'à exécuter le mouvement de sortie pour que le cristallin, pris entre la cornée et ma curette, abandonnât l'aiguille qui le maintenait en suspens et vînt au dehors. Malgré la rapidité d'exécution des différents temps et bien que le cristallin n'appuyât pas sur l'iris, il y eut néanmoins sortie du vitré, mais relativement peu abondante. Après quelques minutes de repos, l'œil recouvert d'une rondelle de coton trempé dans une solution boriquée, nous examinâmes l'iris et pûmes constater sa situation normale. Les suites furent des plus simples

et au mien, une jeune fille de 21 ans qui est porteuse d'une petite tumeur sur laquelle je désirerais avoir l'avis de la Société.

Il y a à peu près une dizaine de jours que cette jeune fille s'est aperçue que son œil gauche se troublait. M. le Dr Lamy, son médecin, consulté à ce sujet, vit la petite tumeur et m'adressa la malade à ma clinique pour l'examiner.

Comme vous le voyez, la petite tumeur est située au niveau du bord libre de l'iris, a la forme d'un ellipsoïde, et ses dimensions sont à peu près les mêmes en hauteur et en largeur (environ 2,5 à 3 millimètres). Elle ne va pas jusqu'au limbe sclérocornéen. Elle est située au-devant du plan de l'iris. La coloration de cette membrane ne paraît pas avoir changé, mais on aperçoit tout autour de la tumeur de petits vaisseaux. La pupille réagit bien, il n'y a aucune douleur à la pression. La vision est bien conservée. Il existe une petite taie centrale de la cornée, mais avec un verre concave — 1 la vision est égale à 2/3 de l'acuité visuelle normale.

Il existe en outre une injection périkératique assez prononcée qui a certainement augmenté depuis deux ou trois jours et même il est survenu, depuis que je ne l'ai vue, un léger hypopyon.

Cette jeune fille, qui a 21 ans, est petite et d'apparence un peu chétive. Elle a eu, à l'âge de 6 ans, une maladie des yeux qui a laissé des taies centrales des deux cornées. Son père et sa mère se portent bien, et elle est la quatrième de onze enfants qui sont bien portants. Cependant une sœur plus âgée qu'elle, venue à Paris et placée dans des conditions déplorables d'hygiène, a contracté une bronchite chronique dont elle est morte deux ans après.

Chez notre sujet l'auscultation et les percussions n'ont rien révélé.

Il reste la question de spécificité. Elle n'a jamais eu de taches sur la peau, n'a pas eu de maux de gorge et n'a pas perdu ses cheveux.

Je crois que le diagnostic à ce moment de la maladie est fort difficile à établir, et je demande l'avis de la Société. Cependant je pense qu'il y aurait lieu tout d'abord de faire un traitement antisyphilitique.

M. Antonelli. — L'examen ophtalmoscopique de la malade ne me laisse aucun doute sur la spécificité de son granulome irien. On constate chez elle, en effet, des segments de cadre pigmentaire autour de la papille, des altérations des vaisseaux centraux tout à fait rudimentaires, mais surtout une marbrure chorio-rétinienne diffuse, telle que je l'ai décrite parmi les stigmates ophtalmoscopiques de la syphilis héréditaire. Si la jeune malade était venue consulter même avant l'éclosion de sa manifestation

irienne, mettons pour un choix de verres ou tout simplement pour la petite taie cornéenne de son œil droit, je n'aurais pas hésité à la classer, d'après l'examen du fond de l'œil, parmi les spécifiques.

M. Wuillomenet. — Il n'est pas possible, par le seul examen de la tumeur, de porter un diagnostic ferme et d'affirmer qu'on est en présence d'une gomme syphilitique de l'iris plutôt que d'un néoplasme tuberculeux ou autre, car le diagnostic est sujet à erreur lorsqu'il se fait seulement d'après l'aspect, le siège, la couleur ; il faut s'adresser encore à l'état général du sujet; j'ajouterai cependant que le condylome est le plus souvent solitaire et qu'il a son siège de prédilection sur le bord libre de l'iris, comme chez la malade que notre collègue nous a présentée.

M. A. Terson. — Je crois que l'on ne peut limiter à la tuberculose ou à la syphilis l'étiologie des nodules iriens. Outre qu'il y en a qui guérissent sans traitement (Rochon-Duvigneaud), bien des endo-infections peuvent les produire, comme tant de choroïdites pustuleuses, par exemple, où l'on ne peut toujours trouver la syphilis ou la tuberculose. Le diagnostic se base avant tout sur les concomitants, plus encore que sur l'effet du traitement mercuriel, qui peut antiseptiser toute endo-infection. Quant au diagnostic tiré de l'étude du siège, de la couleur, etc., il ne peut avoir à lui seul une valeur décisive.

M. Gorecki. — Le traitement dit antisyphilitique agit très bien contre des affections oculaires qui ne sont pas syphilitiques. Je ne crois pas qu'il puisse s'agir de syphilis congénitale dans le cas actuel, mais comme le dit M. Terson, les condylomes et j'ajouterai les affections de l'iris peuvent reconnaître des causes très variées. Ce ne sont pas les plus rhumatisants ni les plus goutteux qui ont le plus souvent de l'iritis, les lésions locales agissent très énergiquement pour déterminer cette localisation.

Hâtons-nous de rappeler, cependant, qu'au moins les 9/10 des condylomes iriens sont dus à la syphilis acquise dont l'accident primitif ne remonte pas à plus de quinze à dix-huit mois.

Quant à la guérison spontanée des condylomes iriens, il ne faut pas trop y compter. Il y a une trentaine d'années on pouvait voir dans nos hôpitaux des condylomes traités par la médecine expectante. Ils se terminaient par la perte de l'œil.

J'en ai vu qu'on ponctionnait à cause de leur aspect purulent, l'atrophie oculaire en était la conséquence. Aujourd'hui nous employons le mercure et dans la plupart des cas nous avons un succès rapide. C'est ce qu'il me paraît le plus convenable de faire chez la malade de notre honorable confrère.

M. Antonelli. — Je ne puis pas savoir s'il s'agit, dans ce cas,

d'une syphilis héréditaire ou bien d'une syphilis acquise en tout bas âge, par exemple en nourrice, ce qui arrive assez souvent. M. Duboys pourrait pousser de ce côté-là ses recherches anamnestiques. Mais je maintiens que le petit granulome de l'iris que nous voyons aujourd'hui a été précédé par une affection chorio-rétinienne, manifestation secondaire de l'infection, que celle-ci soit héréditaire ou bien acquise en tout bas âge. — L'ophtalmoscope nous montre des traces, rudimentaires, si vous voulez, mais tout de même indéniables, de cette chorio-rétinite, évoluée *in utero* ou pendant la première enfance. — Si la marbrure peut présenter un caractère parfois douteux, il n'en est pas de même pour notre cas, notamment pour la périphérie du fond de l'œil droit, dans son segment inférieur; là, en effet, des plaques de pigmentation grenue, des petits amas de pigment assez foncés, des taches plus larges, irrégulières, moins noires, forment un tel ensemble, qui est pour moi un stigmate certain, comme je l'ai démontré dans mon mémoire sur les stigmates ophtalmoscopiques rudimentaires de la syphilis héréditaire. — Si, maintenant, M. Duboys pouvait démontrer chez sa malade, par des données anamnestiques ou autres, la syphilis congénitale et non pas acquise pendant l'enfance, *son cas serait le premier dans la littérature ophtalmologique.*

M. Kœnig. **Discussion simultanée de la cristalloïde postérieure dans l'opération de la cataracte.** — A la dernière séance de la Société j'avais parlé incidemment de la dilacération de la cristalloïde postérieure ne sachant pas, d'ailleurs, que ce procédé ait été déjà mis en pratique. Notre collègue, M. Parent, fit remarquer que Hassner, professeur à l'Université de Prague, faisait systématiquement cette opération.

La publication de Hassner remonte à 1864, mais déjà avant lui, Landrau en 1828, et Rivaud-Landrau[1] en 1848, avaient préconisé la ponction du corps vitré au cours de l'opération de la cataracte dans les cas où la cornée s'affaissait pour empêcher la formation des cataractes capsulaires. Ce procédé fut repris plus tard par Hassner qui l'employa systématiquement. Quel que soit cependant le but immédiat que ces opérateurs se sont proposé, l'idée fondamentale a été d'établir une communication entre la chambre antérieure et la chambre postérieure et de fournir une issue au corps vitré.

1. Rivaud-Landrau donne une description détaillée de la méthode, et la défend par des arguments basés sur une série d'opérations qui toutes ont donné d'excellents résultats.

Entre cette simple ponction et l'incision systématique de la cristalloïde postérieure, il existe une différence non seulement dans le manuel opératoire, mais surtout dans les résultats qu'elle permet d'obtenir pour éviter les inconvénients de la cataracte secondaire.

S'il est une question dont l'histoire a *préoccupé* à juste titre l'attention des ophtalmologistes sans que chacune de ses étapes ait été marquée d'un progrès réel, c'est assurément celle de la cataracte secondaire.

Constamment, dans la pratique, on est en butte aux difficultés qu'elle suscite, et dans la grande majorité des cas une nouvelle intervention est nécessaire.

Tel est l'écueil auquel la discission post-opératoire seule paraît avoir été opposée.

Depuis Hassner, ce procédé est tombé dans l'oubli, et on ne retrouve dans la littérature une trace qui indique qu'aucune autre tentative ait été faite.

L'expérience nous manque pour que l'on puisse se faire une idée complète de l'utilité et de l'opportunité de cette opération, aussi ne puis-je, avec les 5 cas que j'ai suivis, fournir des documents suffisants pour établir des conclusions précises.

Mais ce procédé mérite de tenter la sagacité des opérateurs, et d'occuper une place dans les statistiques comme un complément indispensable de l'opération de la cataracte.

Il est, en effet, rationnel d'affirmer que la suppression de la capsule postérieure, ou tout au moins de sa partie centrale, en diminuant le nombre des interventions secondaires, a un immense avantage, car nous savons qu'elles ne sont pas exemptes de dangers.

Qu'il s'agisse de discission ou d'extraction, c'est toujours à une nouvelle opération qu'il faut recourir. Si, le plus souvent, la plaie cornéenne est moins *susceptible* par son étroitesse, le corps vitré subit un traumatisme dangereux, et les résultats sont parfois très insuffisants. Au point de vue optique, l'extraction des membranules serait préférable, mais aux deux modes s'appliquent les mêmes complications : tiraillements de la zonule, irido-cyclite.

Cette nécessité de faire disparaître la cataracte secondaire a été bien mise en évidence par Knapp[1], dont les statistiques ont toujours été d'une scrupuleuse exactitude. Il pratique dans l'opération primitive une incision périphérique de la capsule antérieure à l'aide du kystitome. La cristalloïde reste ainsi indemne dans toute la région pupillaire. Malgré cela, cette opération doit presque toujours être suivie d'une opération secondaire puisque l'acuité

1. 10e Congrès international de médecine.

visuelle ne dépasse pas 20/40 à 1/4 et que même cette acuité baisse encore peu à peu à cause du plissement de la capsule. Knapp pratique alors à l'aide de son petit couteau capsulaire une discission en forme de croix d'un côté à l'autre et de haut en bas.

Il insiste sur ce point qu'il vaut mieux couper que déchirer la capsule, parce que les déchirures amènent souvent une irritation qui amène des opacifications nouvelles. Knapp fait, on le sait, la discission à partir de la troisième semaine après l'extraction, parce que la cristalloïde est flexible et qu'elle ne tarde pas à devenir dure. Il la pratique dans plus de la moitié des cas d'extraction.

L'acuité visuelle, qui n'est que de 1/4 après l'opération primitive, monte à 2/3 après l'opération secondaire. De plus, les résultats acquis par la discission sont définitifs, tandis que, sans elle, l'acuité diminue en général progressivement. Il applique cette méthode même aux cas où la vision est égale à 2/3 parce qu'il reconnaît que la vision ne saurait rester bonne sans opération secondaire.

Sur 600 cas d'extraction, 403 ont été justiciables de la discission (66 p. 100). Dans cette série, 8 ou 10 fois seulement la vision a été diminuée très peu; une fois la vision a été perdue par un glaucome. Cette complication est à craindre; sur 1,500 cas de discission secondaire, le glaucome s'est produit 12 fois, soit 3 p. 100; mais, hormis le cas précité, la guérison s'est effectuée.

Peu d'opérateurs ont suivi Knapp dans cette voie; presque tous ne pratiquent la discission que tardivement. M. Galezowski la fait avec l'aiguille-serpette, ses résultats ont toujours été bons, mais il pratique l'extraction six mois après et restreint l'opération aux cas où le malade ne se déclare pas satisfait. Panas reconnaît aussi qu'une opération secondaire fait remonter la vision de 1/15 à 1.

Néanmoins, en ce qui concerne la discission secondaire, la question est loin d'être définitivement jugée. Les statistiques de Knapp sont encourageantes, et je les ai citées pour les mettre en parallèle avec les avantages d'une discission primitive de la capsule postérieure, et pour affirmer la légitimité de ce procédé.

Une des *causes* qui établissent avec le plus de force sa légitimité, est l'état de la capsule, la modification qu'elle subit après. Ainsi que le fait remarquer M. de Wecker, l'ouverture de la capsule antérieure ne peut se faire qu'imparfaitement; les deux feuillets capsulaires *refoulés* en avant quand la chambre antérieure est ouverte se trouvent accolés à l'iris et à la cornée, et refoulés en arrière quand la chambre antérieure est formée, ils emprisonnent les débris du cristallin et les cellules épithéliales de la capsule antérieure.

Que l'on suppose, dit M. de Wecker, une opération rendue parfaite par une large ouverture de la capsule, et par la plus petite *partie* de débris cellulaires dans les replis de la cristalloïde postérieure, celle-ci s'altère toujours.

L'éclairage latéral montre l'existence d'un plissement mécanique.

Ce plissement peut même opérer une véritable rétraction qui modifiait la courbure de la cornée.

Ces plis nombreux altèrent aussi sa transparence : avec un fort grossissement et un éclairage intense, on constate qu'elle est ondulée. Il est facile d'apprécier combien ce plissement capsulaire porte atteinte à l'acuité visuelle par la discission qui la fait remonter.

Il n'est pas nécessaire que la capsule postérieure soit opaque, pour altérer l'acuité, le plissement seul suffit.

Je l'ai constaté chez un vieillard de 85 ans que j'avais opéré de cataracte dans les meilleures conditions. La cicatrisation fut obtenue en six jours bien que la plaie ait été faite en plein gérontoxon. L'acuité visuelle, très bonne au début, s'abaissa graduellement.

Au début elle était de 2/3, plus tard elle fut de 1/3, et enfin en dernier lieu seulement de 1/8. Le malade s'en plaignait beaucoup et a été très affecté du mauvais résultat visuel après une opération qu'il reconnaissait avoir été accomplie dans de parfaites conditions. Le fond de l'œil était parfaitement visible, et il n'y avait pas la moindre trace d'opacités secondaires ainsi que le reconnut M. le prof. Panas à qui le malade fut présenté.

Le grand âge du malade peut certainement être invoqué pour expliquer cette modification, mais je rappelle que l'acuité était bonne après l'opération. Le corps vitré a pu subir une sorte de retrait qui a produit le plissement de la capsule. Comme il n'y avait aucun dépôt, il était difficile de constater les plis, mais la rigidité de l'iris, et sa légère déformation prouvaient qu'une tension était exercée par la capsule.

Si, dans ce cas, la cristalloïde avait été dilacérée, il est fort probable que l'acuité visuelle eût été meilleure dans la suite.

Il résulte de ces considérations que la discission de la capsule postérieure est nécessaire pour avoir des résultats opératoires parfaits et que, faite immédiatement après l'extraction, elle a une supériorité marquée sur l'opération secondaire.

L'objection naturelle qui sera faite à cette méthode est le danger qu'elle peut présenter pour une issue du corps vitré. Je répondrai de suite qu'elle n'est pas à craindre avec certaines précautions que j'indiquerai et à cause de l'intégrité de l'iris. S'il ne s'agit que d'une petite quantité de vitré, elle est négligeable, car on a remarqué depuis longtemps que les cas dans lesquels quelques

gouttes de vitré étaient sorties par suite de la déchirure de la capsule ont toujours été suivies de bons résultats visuels. Dans certains cas de cataracte corticale postérieure, la cristalloïde postérieure, l'hyaloïde et la partie antérieure du corps vitré sont opaques. Je l'ai constaté une fois chez un malade atteint de myopie progressive et de cataracte; l'extraction ne donna aucun résultat; trois jours après, je constatai que l'œil était inéclairable par suite de l'opacité de la membrane postérieure.

La première tentative de discission primitive ne fut suivie que d'un succès relatif, à cause des conditions spéciales de l'œil opéré. Il s'agissait d'une cataracte demi-molle de l'œil droit chez une femme de 34 ans. L'œil était volumineux et présentait un tonus élevé. L'extraction s'effectua dans les conditions ordinaires, mais l'iris fut projeté en avant. La discission immédiate donna lieu à l'issue d'une très petite quantité de vitré. L'œil resta pendant quinze jours rouge et douloureux, mais la cicatrisation s'obtint sans autre incident. V = 1/2. Mais il s'agissait d'une cataracte survenue sans cause apparente chez un sujet jeune et en rapport probablement avec un trouble de nutrition de l'œil.

J'ai renouvelé depuis lors cette tentative chez un certain nombre de malades et chaque fois qu'il m'a été possible de faire une discission suffisante, la vision a été parfaite, notamment dans cinq cas, et je n'ai pas eu besoin pour la corriger d'avoir recours à un verre cylindrique.

Les chiffres d'acuité pour ces opérés ont été les suivants : V = 1 trois fois V, = 2/3 deux fois.

J'ai revu deux de ces malades deux ans plus tard, l'acuité était restée permanente.

Je n'ai eu à constater aucune réaction inflammatoire, aucune complication. La cicatrisation de la plaie s'est faite normalement. J'ai fait une fois la kératotomie inférieure. Je donnerais volontiers la préférence à cette dernière s'il ne s'agissait que de la facilité avec laquelle la capsulotomie peut être faite. En effet, l'effort naturel du malade qui est opéré est de porter le globe oculaire en haut, le champ opératoire est libre et la capsule est facilement accessible dans cette position. J'ajouterai que l'issue du corps vitré est beaucoup moins à craindre, ainsi que j'ai pu m'en convaincre dans deux cas de cataracte traumatique où j'ai pu extraire par morcellement les cristallins dont l'un était en subluxation. C'est par de multiples discissions des fragments capsulaires épais que j'ai pu arriver à débarrassser complètement le champ pupillaire. Existe-t-il des conditions anatomiques ou physiques qui expliquent cette sécurité opératoire, c'est une chose à rechercher ?

Dans ces deux cas où l'extraction simple eût été manifestement insuffisante, j'ai pu obtenir des résultats opératoires immédiats très satisfaisants.

Toutes ces observations peuvent servir à la défense de l'opération que je préconise.

Il me reste à dire quelques mots du procédé opératoire.

Tous les temps de l'opération ayant été accomplis normalement, la discission de la capsule antérieure avec le kystitome ayant été faite et le nettoyage de la chambre intérieure terminé, après avoir enlevé le blépharostat, je soulève la paupière supérieure et j'introduis un kystitome plus large et plus tranchant que celui dont on se sert, je l'incline assez profondément dans le champ pupillaire. La capsule n'offre aucune résistance quand la pointe de l'instrument l'atteint, et l'on incise de bas en haut et dans le sens horizontal. Cette section en forme de croix doit être faite doucement, on en est averti par la modification de l'aspect du champ pupillaire qui s'éclaircit aussitôt.

La dilacération ne se fait pas toujours de suite; il m'est arrivé de *plonger* deux ou trois fois la pointe de l'instrument pour avoir un champ pupillaire noir mais ce retard n'est en aucune façon préjudiciable, la capsule n'étant pas atteinte à cause de la distance qu'il est impossible d'apprécier, pour le point de contact.

J'ai dit plus haut quel pouvait être le bénéfice de cette intervention. En améliorant la vision elle dispense d'une seconde opération. En se basant sur les statistiques, deux opérations faites sur le même œil offrent un plus grand danger, en augmentant le nombre des risques à courir, tandis que ces deux opérations, extraction et discission réunies dans une seule, *entraînent* leur diminution.

Mais ce n'est pas tout. La discission a l'avantage de s'exercer sur une membrane fraîche, flexible, qui se laisse facilement *entamer*. Elle a donc à ce point de vue une supériorité marquée sur la discission post-opératoire.

La cocaïne offre le double avantage d'anesthésier l'œil et de le rendre hypotone, et le place ainsi dans des conditions favorables à l'emploi de ce procédé.

L'antisepsie et l'anesthésie sont deux puissants moyens pour compléter avantageusement l'opération.

Si la discission de la capsule antérieure au moment de la kératotomie n'a donné lieu à aucun accident entre les mains de ceux qui l'emploient, la section de la capsule postérieure ne saurait offrir de danger. D'ailleurs, en présence des avantages qu'elle procure, on ne saurait mettre en opposition les difficultés de la méthode que l'expérience résoudra.

Entre la dilacération et l'incision méthodique, la préférence doit être accordée à cette dernière. Pour la capsule antérieure, Knapp dit que la déchirure entraîne des complications; il n'en serait pas de même pour la cristalloïde postérieure, parce qu'elle est flexible, mais une section doit fournir un résultat plus sûr.

Dans l'état actuel de la question, il n'est pas possible d'indiquer les cas qui sont justiciables de la discission primitive de la cristalloïde postérieure, mais on peut dire qu'elle s'applique à toutes les cataractes ordinaires.

J'en excepte, à titre de contre-indications, les cataractes molles, celles où l'iridectomie a été faite, car l'iris ne peut plus jouer le rôle d'organe protecteur, les cas où il y a effacement de la chambre antérieure et où l'iris est refoulé en avant, ceux où il y a de l'hypertension.

Dans ces exceptions, la sortie du corps vitré est à redouter, et la section de la capsule est difficile à faire.

En résumé, il serait téméraire de préjuger du sort qui sera fait plus tard à cette méthode réhabilitée. Les données ne sont pas suffisantes pour qu'elle ait l'autorité que donne seule l'expérience.

Elle a eu une courte existence dans le passé et actuellement ses titres sont encore trop peu nombreux pour qu'elle s'impose; mais ce n'est pas non plus sur une spéculation théorique qu'elle se base, tout effort tendant à la suppression des cataractes secondaires doit être suivi et soutenu. Dans ces conditions, l'incision de la cristalloïde postérieure aura peut-être sa page dans l'histoire de l'ophtalmologie moderne.

M. Valude. — Je suis heureux que M. Kœnig apporte ici des observations de discission immédiate de la capsule postérieure du cristallin après l'extraction de la cataracte, car, moi aussi, j'avais depuis quelque temps l'idée que cette vieille opération, imaginée d'abord par Adam Schmidt, préconisée au commencement de ce siècle par un oculiste de Lyon, Rivaud-Landrau, et surtout faite sienne par Hassner, devait être tirée de l'oubli. J'avais été déterminé à mettre cette pratique à l'essai par deux très bons succès obtenus par des discissions immédiates dans le cas de cataractes traumatiques. Depuis deux mois, donc, je me suis attaché à essayer la discission postérieure dans des cas variés de cataracte et je l'ai exécutée une quinzaine de fois dans mon service des Quinze-Vingts.

Sur ces opérés de cataractes simples, soit dures, soit demi-molles, qui se sont présentés à moi, je n'ai eu qu'une issue de vitré, mais c'était chez une femme dont l'autre œil avait été opéré par moi, quelque temps auparavant, par l'extraction simple et avec un bon résultat. L'œil discissé, qui avait fourni un peu de

vitré au moment de la discission postérieure, guérit bien sans accidents, mais l'iris resta inégalement remis en place, un peu refoulé en arrière en haut, et, en définitive, malgré la netteté de la pupille, l'acuité fut un peu moindre que de l'autre côté où existe cependant une membranule un peu épaisse.

Les autres malades, tous opérés sans iridectomie, n'ont pas fourni de vitré au moment de l'extraction, sauf parfois un petit filament entraîné par le retrait du kystitome. Toutefois le vitré s'engage certainement dans la plaie, car celle-ci reste un peu entrebâillée lors des premiers pansements. Et c'est ce qui fait que je deviens moins enclin à appliquer cette discission postérieure à la généralité des cas, car, dans les jours qui suivent, l'œil est rouge, baveux et n'offre pas cette absence de réaction qui caractérise nos opérations bien réussies. Puis, en fin de compte, bien que le passage du vitré dans la chambre antérieure ait rendu la pupille noire, il ne semble pas, d'après mes observations, que l'acuité des opérés soit meilleure qu'avec l'opération simple exécutée sans la discission postérieure. Cela tient peut-être à l'immobilité de l'iris, refoulé plus ou moins inégalement par le vitré dans la chambre antérieure ou encore à l'organisation du vitreum dont a parlé M. A. Terson.

Je crois donc que la discission postérieure ne mérite de reprendre place dans notre pratique chirurgicale que comme méthode d'exception, applicable aux pupilles qui restent encore grises alors que l'extraction des masses molles a été faite complètement. En ne la généralisant pas et en l'appliquant à ces cas-là seulement et peut-être aussi aux cataractes traumatiques, la discission postérieure immédiate est appelée à rendre de grands services et il faut remercier M. Kœnig d'avoir voulu la rappeler aux chirurgiens.

M. A. Terson. — L'opération que M. Kœnig recommande est, au premier abord, séduisante et a séduit en effet beaucoup d'opérateurs avant lui. Sans parler de nombreux travaux antérieurs et postérieurs, on doit ne pas oublier le mémoire de Rivaud-Landrau (*Annales d'oculistique*, 1848), qui a même inventé pour cette opération le kystitome dont tout le monde se sert encore pour déchirer la cristalloïde antérieure, et qui est dessiné dans cet article. Rivaud-Landrau déclare avoir opéré plus de 300 cas par cette méthode, mais, sans notions ophtalmoscopiques, sans détails sur l'acuité visuelle et la nature des insuccès, son mémoire manque de précision; de plus, il n'avait ni l'antisepsie des instruments, ni l'anesthésie hypotonisante de la cocaïne. Je crois cependant qu'il faut, même dans les conditions modernes, faire intervenir le moins possible le corps vitré dans les opérations de cataracte : les guérisons sont traînantes, le glaucome et l'in-

fection sont possibles, et l'organisation d'une large masse de corps vitré enclavé dans la vaste plaie rendra souvent l'acuité visuelle défectueuse. On doit même se demander si cette méthode supprime toute possibilité de cataracte secondaire. Quoi qu'il en soit, cette méthode doit être rejetée pour plusieurs raisons : 1° elle est inutile dans beaucoup de cas, et, quoi qu'on en puisse dire, les opérateurs qui nettoient bien leurs masses font de très larges kystitomies, et au besoin, dans des cas spéciaux, enlèvent un fragment de la cristalloïde antérieure, ont très peu de cataractes secondaires ; 2° l'opération de la cataracte secondaire avec plaie minuscule à la pique, et kystitomie de la membranule, exceptionnellement extraction, ne donne qu'un traumatisme insignifiant, comparée à l'opération primitive, et le corps vitré n'a aucune tendance à s'enclaver dans la petite plaie en tiroir que l'on peut faire avec une simple aiguille à paracentèse. De plus, on opère alors tardivement, en connaissance de cause, avec les ressources de l'éclairage électrique et de l'éclairage par contact.

Comme ont été découragés tous ceux qui ont voulu enlever à la fois le cristallin et sa capsule postérieure, on se découragera après quelques brillants succès payés d'insuccès (hémorragies, décollements, etc.) et on se refroidira de ces opérations qui, théoriquement, sont absolument justifiées, mais se heurtent ensuite à une foule de difficultés pratiques. Cette opération est inutile dans les deux tiers des cas, et, dans les autres, l'opération secondaire sur un œil redevenu calme est préférable à amener constamment le corps vitré dans toute extraction de cataracte.

Je note que Rivaud-Landrau insiste sur ce fait que l'opération ne paraît pas prédisposer à la hernie de l'iris, mais je ne crois pas que ce soit un moyen de se préserver de l'enclavement.

M. Sulzer. — La très intéressante communication de M. Kœnig remet en discussion une opération tour à tour recommandée et abandonnée, sans que les auteurs qui se sont occupés d'une façon générale de l'opération de la cataracte aient formulé à son égard un jugement définitif. Hassner (de Prague) a fait suivre pendant toute sa longue carrière l'extraction de la cataracte de ce qu'il appelle la ponction du corps vitré, faite rapidement avec le couteau qui a servi à la kératotomie. Or, Hassner n'a jamais accepté les vues de de Graefe sur l'extraction de la cataracte et a toujours exécuté l'extraction simple dans la cataracte non compliquée. Ce fait nous explique qu'il ait pu retirer de la ponction du vitré des avantages, tandis que ses contemporains, partisans de l'extraction combinée, ont abandonné cette opération après des tentatives plus ou moins prolongées. Cette attitude différente des partisans de l'extraction simple et des partisans de l'extraction combinée nous

montre, en même temps, qu'il faut respecter la cristalloïde postérieure quand on fait précéder ou suivre d'une iridectomie l'extraction de la cataracte.

Becker, dans la monographie connue sur la pathogénie et la thérapie du système cristallinien, dit que la ponction du corps vitré donne une acuité immédiate supérieure à celle qu'on obtient sans ponction du corps vitré et qu'elle empêche la formation de la cataracte secondaire, *à condition qu'elle ne donne pas lieu à une réaction*. Cette réaction, qui n'est rien d'autre qu'une infection plus ou moins lente, secondaire, rendue possible par la présence dans la plaie ou son voisinage du corps vitré mis à nu, est le grand aléa de l'opération décrite par M. Kœnig. Les expériences non publiées de mon maître Horner (de Zurich) ne laissent à cet égard aucun doute.

Aujourd'hui la question se pose de la façon suivante : l'asepsie opératoire oculaire est-elle suffisamment assurée pour permettre sans trop de risque la dénudation du vitré? Seuls les faits pourront répondre à cette question.

M. le Dr Galezowski. — Les observations très justes, qui viennent d'être formulées relativement à la communication de M. Kœnig, m'autorisent à prendre à mon tour la parole sur cette même question.

L'opération de discission simultanée de la capsule postérieure dans l'extraction de la cataracte n'est pas neuve, et c'est surtout à Rivaud-Landrau qu'il faut en attribuer la première idée.

J'ai appliqué cette opération plus de 11 fois, et dans les dix premiers cas avec un succès complet. Mais, depuis que j'ai eu chez le onzième opéré par ce procédé une très grande issue du corps vitré suivie d'une perte de l'œil, j'ai dû renoncer d'une manière absolue à cette pratique.

Il faut bien être persuadé, en effet, messieurs, que l'issue du *vitreum* constitue une des complications les plus graves de l'extraction de la cataracte, et il faut l'éviter à tout prix.

Au surplus, la cataracte secondaire ne dépend pas seulement de la capsule postérieure, elle se forme souvent dans la cristalloïde antérieure doublée des couches corticales. D'ailleurs la cataracte secondaire n'est pas tellement fréquente ni dangereuse pour qu'on ait le droit de recourir à un procédé dangereux en lui-même, prédisposant à une perte très grande du corps vitré, à un décollement de la rétine, etc. Parmi mes opérés d'extraction simple de la cataracte, j'estime qu'il y a plus de 55 à 60 p. 100 sans cataracte secondaire et qui ont une acuité visuelle parfaite.

Tout en félicitant M. Kœnig de son intéressante communication, je ne crois pas que ce procédé puisse être généralisé à cause des

inconvénients que je viens de signaler et il ne doit rester, selon moi, que comme un procédé exceptionnel ne répondant qu'à des cas tout à fait spéciaux.

M. Parent. — La question est, quand une cataracte secondaire paraît fatale, de savoir s'il vaut mieux ponctionner le corps vitré, ou faire plus tard une opération que l'on sait plus ou moins grave.

M. Jocqs. — Parmi les auteurs cités comme ayant employé le procédé préconisé par M. Kœnig, on en a omis un qui paraît être le dernier en date, puisque sa communication est de 1889. Cette année-là en effet, Rheindorf a publié dans : *Arch. für Augenheilkunde*, vol. XVIII, fasc. 1, une statistique de 273 cas opérés par ce procédé.

Il accuse cependant 22 cas de cataracte secondaire, 14 suppurations, 5 iridocyclites et enfin un accident observé trois fois, le décollement de la rétine que l'auteur n'hésite pas à mettre sur le compte de son procédé. C'est probablement la même raison qui peut expliquer le décollement assez fréquent après certaines extractions du cristallin transparent des myopes.

Le grand danger de cette opération c'est l'issue du corps vitré par la plaie. Or, nous savons tous combien cet accident est ennuyeux même s'il n'est sorti que très peu de vitreum. La cicatrisation se fait mal, et, comme l'a dit M. Terson, le corps vitré hernié s'organise sous forme d'une véritable membrane peu transparente, on a enfin les accidents consécutifs dont a parlé M. Valude et qui l'ont fait renoncer à la généralisation de ce procédé.

Je ne vois d'ailleurs pas l'avantage que peut avoir une discission préventive sur une discission secondaire tardive bien réussie. Cette dernière opération n'est certes pas non plus très recommandable puisqu'elle lèse le corps vitré, et on doit lui préférer, selon moi, lorsque c'est possible, l'arrachement de la membranule avec les pinces, mais au moins n'a-t-elle pas l'inconvénient de l'issue du vitreum par la plaie.

M. Kœnig. — Je vois qu'en somme on est généralement partisan de cette opération. M. Valude a pu faire une étude comparative dans deux séries; la première a été heureuse, la seconde beaucoup moins. Ces résultats défectueux sont dus à la présence d'un bouchon vitréen. Mais c'est là un accident qu'il est possible d'éviter. Peut-être avec une technique opératoire plus parfaite arriverait-on à éviter la sortie du corps vitré. J'ai insisté sur ce point dans ma communication. Il faut agir très doucement, et mesurer son incision. La première fois, j'ai eu du vitré et l'œil est resté rouge longtemps, la plaie se cicatrisait mal, comme dans le cas de M. Valude. Mais dans la suite, je n'ai pas eu à déplorer

semblable accident; en agissant avec les plus grandes précautions, je m'arrêtais au moment où la pupille était suffisamment noire; quand le corps vitré a une tendance à sortir, on voit les lèvres de la plaie s'entr'ouvrir, par suite de la poussée exercée; je surveille toujours ce qui se passe de ce côté-là. Si donc M. Valude n'a pas eu des acuités visuelles supérieures, il le doit sans doute au corps vitré. Évidemment il faut choisir les cas qui sont plus justiciables de cette intervention; parmi eux, je citerai les cataractes communes, demi-molles. Mais je ne ferais pas volontiers la discission dans les cataractes traumatiques à cause des modifications que l'œil a pu subir.

Je crois qu'il ne faut pas faire l'iridectomie à l'exemple de M. Valude; c'est une contre-indication que j'ai nettement formulée. Je n'ai pas cru devoir m'étendre davantage sur les dangers de la discission secondaire; ils sont connus. On a raison de signaler le plissement de la capsule, en dehors même de toute opacification, comme un des principaux facteurs de l'abaissement de l'acuité visuelle. Je n'ai pas autrement parlé du travail de Hassner, parce qu'il ne m'a pas été possible de me le procurer; il n'existe dans aucune bibliothèque.

M. Galezowski a autrefois fait cette discission primitive, et s'est arrêté après le cas où il y a eu issue du corps vitré. Je ne nie pas le danger, mais je crois qu'on peut l'éviter, et qu'un cas isolé ne doit pas faire rejeter complètement la méthode. Mais loin de moi la pensée de vouloir la généraliser.

M. Terson vient de dire que la capsulotomie postérieure aura le sort de ces opérations qui, comme l'extraction avec la capsule, sont tour à tour admises et rejetées. Je ne suis pas de son avis; on ne saurait mettre en parallèle les deux systèmes. L'extraction avec la capsule est une opération excessivement dangereuse, tandis que l'autre n'offre pas de danger réel. La présence du corps vitré dans la chambre antérieure est toujours une gêne, dit M. Terson; oui, si la plaie se trouve disjointe, non, dans les autres cas. Je lui rappellerai que l'extraction des cataractes secondaires n'a jamais, entre les mains de M. Panas, donné de fâcheux résultats, et cependant il la fait systématiquement. J'affirme de nouveau l'utilité de la capsulotomie postérieure, et je m'associe aux arguments fournis par Rivaud-Landrau, que M. Terson vient de citer.

A M. Sulzer je répondrai que je ne ferai jamais cette opération où l'iridectomie a été faite; je la rejette complètement dans l'extraction combinée. M. Jocqs cite le décollement de la rétine comme complication à redouter, c'est un accident qui peut survenir tout aussi bien dans l'extraction des cataractes secondaires; il doit être rare. Je répète que la discission primitive est plus

avantageuse parce qu'elle évite une autre intervention et surtout parce qu'elle est plus facile à exécuter.

En somme, messieurs, le rôle à assigner à la capsulotomie postérieure n'est pas encore définitif, mais nul doute qu'un jour viendra où les statistiques seront meilleures et pourront fournir des bases sur lesquelles on édifiera l'utilité et l'opportunité de cette opération. Elle mérite d'être reprise, et je suis convaincu que sa réhabilitation réunira de nombreux suffrages parmi ceux qui, ne s'effrayant pas des dangers inhérents à tout système opératoire, veulent s'affranchir du joug pénible que les cataractes secondaires font peser sur les opérateurs et les malades. Le jour où les cataractes secondaires ne seront plus qu'une rareté, l'ophtalmologie aura réalisé un grand progrès, et c'est par la voie la plus accessible et la moins périlleuse qu'il faut chercher à atteindre ce beau résultat.

A 9 heures et demie, la Société se forme en comité secret pour entendre la lecture du rapport de M. Billot, au nom de la commission chargée d'examiner les titres des candidats à la place vacante de membre titulaire.

Cette commission a placé les deux candidats en présence, MM. Dreyer-Duffer et Ostwalt, sur la même ligne, *ex-æquo* et par ordre alphabétique.

La séance est levée.

BIBLIOGRAPHIE ET REVUE DES JOURNAUX

Angio-myxo-sarcome de l'orbite (*Journal of the American Medical Association*, 8 janvier 1898). — Ayers a observé une femme de 64 ans, présentant depuis huit ans une tumeur de l'orbite du côté droit, ayant débuté au niveau de l'angle supéro-externe, à développement lent et sans douleur. Le globe oculaire était abaissé, le proptosis très marqué; transparence parfaite des milieux, à l'exception d'une opacité dans la partie inférieure du cristallin; atrophie du nerf optique bien que la perception de la lumière fût encore conservée. La tumeur était molle, arrondie, légèrement élastique, lisse. La glande lacrymale n'était pas intéressée.

La tumeur enlevée, il n'y eut pas de récidive. Sur une coupe il

existe de nombreux vaisseaux dilatés plongés dans une atmosphère de tissu sarcomateux et de tissu fibreux dont les éléments sont séparés par une substance intercellulaire hyaline.

Atrophie du nerf optique dans les maladies générales (*Lancet*, 5 mars 1898). — Le Dr Würdemann, de Chicago, conclut de ses nombreuses observations que l'atrophie du nerf optique, dans les maladies générales, est due soit à une irritation directe due aux toxines ou à des troubles vasculaires de nature nécrobiotiques, intéressant la nutrition du nerf optique et de la rétine. Il est des cas cependant où rien ne permet d'expliquer cette atrophie.

Amblyopie causée par l'usage du thé (*The Lancet*, 12 mars 1898). — Kenneth Campbell a observé un de ces cas assez rares dans la littérature médicale. Un homme âgé de 46 ans, sans antécédents, vit son acuité visuelle commencer à décroître à partir de septembre 1895 et se réduire à 1/20 en mars 1896, sans être améliorée par des verres. Aucune lésion dans les milieux ni dans le fond des yeux; hypermétropie légère; champ visuel normal pour le blanc, légers scotomes partiels et centraux pour le rouge. Le mot partiel indique ce fait que le malade hésitait quelques instants avant de dire que la couleur était rouge. Il avait toujours joui d'une excellente santé et ne présentait aucune diathèse. Fumeur très modéré, il ne prenait qu'un verre de bière dans les vingt-quatre heures, néanmoins l'auteur lui prescrivit de cesser de fumer et de boire de la bière, mais quelques mois plus tard cet état demeurant stationnaire, il finit par apprendre du malade lui-même que depuis plusieurs années il buvait du thé en grande quantité. La suppression du thé fut suivie du retour de l'acuité visuelle à la normale.

Les bactéries de la conjonctive à l'état normal (*Archives of ophth.*, n° 3, 1897). — Randolph termine un travail sur l'effet des irrigations antiseptiques et aseptiques de l'œil, par les conclusions suivantes :

1° La conjonctive contient toujours des bactéries à l'état normal. Parmi elles, le staphylococcus epidermis albus est rencontré avec une telle fréquence qu'il peut être regardé comme constant. Ce coccus et d'autres encore n'ont qu'un pouvoir pathogène faible s'ils en possèdent véritablement un. Il faut cependant se rappeler que des bactéries d'ordinaire non pathogènes peuvent le devenir sous l'influence de certaines conditions favorables, par exemple, le traumatisme ou l'irritation due à des substances chimiques.

2° Ni l'irrigation avec l'eau stérilisée, ni l'instillation d'une solu-

tion de sublimé (1 p. 5,000) ne produisent l'asepsie de la conjonctive : toutes deux sont inutiles et doivent être abandonnées. Tout antiseptique qui est employé pour la conjonctive doit, avant tout, être dépourvu de propriétés irritantes et détruire les microbes de la conjonctive à l'état normal. Il est inutile de dire que ce même antiseptique est indispensable en chirurgie oculaire.

3° Dans les opérations où la conjonctive est normale, dans la cataracte, par exemple, le chirurgien doit veiller surtout à l'antisepsie des mains, à la stérilisation des instruments, de la cocaïne et de l'atropine.

JAFFARY.

Prophylaxie et traitement de l'ophtalmie gonorrhéique du nouveau-né (*Fortschritte der Medicin*, n° 4, 1898). — FURST préfère à la dénomination d'ophtalmie purulente le terme de « gonorrhéique »; ses recherches concernant le traitement ont spécialement tendu à comparer le procédé classique (nitrate d'argent) à l'emploi du protargol. Les solutions de protargol doivent de préférence être préparées de la façon suivante : on mélange 10 grammes de protargol avec 10 grammes de glycérine et on en prépare une pâte épaisse que l'on fait ensuite dissoudre au bain-marie dans environ 90 grammes d'eau.

Il est certain que la proportion d'argent est bien inférieure dans une solution de protargol à celle que contient une solution de nitrate d'argent, mais il ne faut pas oublier en revanche que cette dernière se décompose en présence du chlorure de sodium et des albuminoïdes des sécrétions, et donne des précipités insolubles, tandis que rien de pareil n'est à craindre avec le protargol. On se souviendra en outre que l'acide nitrique contenu dans le nitrate exerce une action caustique et irritante, provoquant une macération de l'épithélium superficiel. Cette action n'offre certes pas d'inconvénients dans la grande majorité des cas, mais il est préférable d'utiliser un composé tel que le protargol présentant une action antigonorrhéique spécifique et n'irritant pas les muqueuses; il n'est enfin pas nécessaire d'avoir un personnel bien stylé à sa disposition pour se servir du protargol.

Le procédé prophylactique de Crédé n'est pas adopté par tous les accoucheurs, dont quelques-uns ont préconisé des grands lavages, ou des instillations avec des solutions à base de substances différentes du nitrate d'argent. L'emploi prophylactique du protargol semble tout indiqué pour remplacer tous ces procédés y compris celui de Crédé. L'auteur a appliqué dans 8 cas la méthode suivante : nettoyage à la naissance des yeux dont il est utile d'écarter les paupières au moyen des tampons d'ouate imbibés

d'une solution de protargol à 10 p. 100 (*voir plus haut*); assèchement rigoureux consécutif. Les 8 nouveau-nés choisis pour cette expérience avaient pour mères des sujets atteints de blennorragies ou de catarrhes suspects : aucun d'entre eux n'a présenté d'accidents ophtalmiques.

Chez 16 autres enfants, le protargol a été utilisé dans un but thérapeutique; dans les 16 cas, existait de la conjonctivite gonorrhéique et dans 2 d'entre eux de la kératite.

Les deux premiers jours on se servit de solutions à 10 p. 100, puis on s'adressa à des solutions à 5 p. 100, trois fois par jour; en outre, on instilla deux fois par jour une goutte de ces solutions. Dans les cas compliqués de kératite, on appliqua en outre en permanence des compresses imbibées d'eau boriquée tiède à 5 p. 100; dans les autres cas, compresses à l'eau glacée. Tous ces cas ont guéri en cinq à dix jours sans accidents; la méthode paraît plus sûre, plus rapide et plus facile à appliquer que celle qui se base sur l'emploi du nitrate d'argent.

On se servira de solutions fraîchement préparées pour éviter leur oxydation; ces solutions ne tachent jamais le linge et ne sont absolument pas irritantes.

Le lavage au protargol suffit pour la prophylaxie, sauf dans les cas où la mère est suspecte de blennorragie : dans ces cas, on fera en outre des instillations.

Du délire psychique post-opératoire, par M. Picqué (Société de chirurgie de Paris). — Sous la dénomination de délire post-opératoire, on doit désigner tout trouble intellectuel survenant après une opération quelle que soit la forme ou l'origine réelle de ces phénomènes psychiques. Chargé depuis longtemps d'un service chirurgical dans les établissements d'aliénés, j'ai pu amasser, sur cette question, des documents précieux.

Ce problème des troubles psychiques post-opératoires est des plus complexes. Il ne suffit pas qu'un délire survienne à la suite d'une opération pour rendre cette dernière responsable. Pour établir équitablement le rapport qui existe entre le délire et l'acte opératoire, il faut étudier, avec soin, chaque cas qui se présente; rechercher dans les faits antérieurs de la vie du malade, dans les faits contemporains ou postérieurs à l'opération, s'il n'y a pas une cause au délire.

On peut ranger en cinq groupes les délires post-opératoires :

1° Les délires d'origine médicale dépendant d'une affection antérieure du malade;

2° Les délires toxiques dont le type est fourni par le délire alcoolique;

3° Les délires par intoxication médicamenteuse (chloroforme ou iodoforme);

4° Les délires dus à une intoxication septicémique;

5° Les délires psychiques proprement dits. L'existence des psychoses vraies post-opératoires est indéniable, les accidents surviennent surtout chez les enfants et les vieillards, chez les hystériques et surtout chez les malades qui ont une tare héréditaire. Ces troubles psychiques affectent tantôt la forme d'excitation maniaque, tantôt la forme dépressive; dans quelques cas rares, on voit survenir une forme particulière de folie désignée sous le nom de folie morale, le délire paraît logique et les malades raisonnent fort bien. Ce sont des persécutés persécuteurs que les chirurgiens doivent connaître, pour ne jamais pratiquer chez eux que la chirurgie d'urgence.

M. Broca. — Contrairement à M. Picqué, je ne crois pas que les enfants soient souvent atteints de délire post-opératoire; on voit chez eux parfois des accidents de délire et non pas des troubles psychiques.

Le vésicatoire. — Inventé par Asclépiade de Bithynie il y a deux mille ans, nous dit Huchard, le vésicatoire traverse les siècles.

En 1674, Sydenham le prône dans les fièvres; Stoll disait qu'il agissait non pas tant par la suppuration que par le stimulus. Bouillaud, Velpeau, Pidoux, l'employaient avec excès. M. Peter de nos jours en était un fidèle. C'était le triomphe des *vésicatoriens*.

Au XVIe siècle, Van Helmont; au XVIIe, Baglivi, Van Swieten combattent les vésicatoires. Dans notre siècle, Chomel, Louis, Rostan, Rillet et Barthès, Trousseau, protestèrent contre l'excès du vésicatoire.

Sétons, moxas, vésicatoires permanents ont disparu de la thérapeutique oculaire où, jusque vers 1850, ils régnaient en maîtres.

Le vésicatoire volant persista, et aujourd'hui MM. Robin et Ferrand entreprennent de le réhabiliter et provoquent à ce sujet une discussion à l'Académie de médecine.

Le vésicatoire, nous dit A. Robin, exalte la leucocytose et favorise ainsi la lutte de l'organisme contre les microbes.

Il augmente les échanges respiratoires. Dans un cas de pneumonie, le vésicatoire a augmenté la consommation d'oxygène de 58 p. 100; s'agit-il d'une affection réflexe cutanée ou d'une absorption de la cantharidine? M. A. Robin ne veut pas discuter ce point et se borne à constater les bons effets du vésicatoire.

Les dangers du vésicatoire peuvent être évités, pour M. Ferrand. La plaie peut suppurer et infecter l'économie, mais il faut la tenir

aseptique. Les néphrites provoquées par la cantharide seront évitées en limitant la durée d'application, l'étendue et la fréquence des vésicatoires.

La révulsion, pour M. Ferrand, est donc la lance enchantée qui guérit les plaies qu'elle provoque. Car elle appelle des leucocytes, phagocytes, qui concourent à la défense de toute l'économie. La physiologie microbienne n'a rien qui ne concorde avec l'idée hippocratique de la maladie et de la réaction. Les mots vieillissent, mais les faits ne vieillissent pas : le vésicatoire est un fait qui a vu passer bien des générations et qui survivra à la nôtre.

Tel n'est pas l'avis de Huchard, qui croit bien à l'efficacité de la révulsion, mais pense qu'on peut l'effectuer autrement qu'avec le vésicatoire.

En médecine vétérinaire, on a abandonné le vésicatoire pour le cheval; à cause de la fréquence des néphrites, on emploie des révulsifs plus anodins.

Les oculistes ont également abandonné les vésicatoires, les sétons et les moxas.

Aujourd'hui même, les partisans du vésicatoire l'emploient avec de grandes réserves : on le laisse en place très peu de temps, on interpose entre lui et la peau une couche de papier huilé; ce n'est plus un vésicatoire vésicant, c'est un rubéfiant.

M. Robin a cherché à prouver que le vésicatoire augmente la ventilation pulmonaire et la quantité de l'oxygène absorbé et utilisé dans les tissus. Mais cette action du vésicatoire n'est pas due à la cantharide, ni à la plaie produite, elle est due seulement à l'irritation cutanée, et, par suite, peut être produite par tous les moyens de révulsion.

D'autre part, le vésicatoire diminue l'épuration rénale et l'on sait l'importance de l'élimination des toxines par le rein dans les maladies infectieuses.

Enfin on doit craindre la néphrite cantharidienne; chez des artério-scléreux, chez les sujets à reins peu perméables, la moindre quantité de cantharide est toxique. Or, il est difficile de savoir si le rein d'un malade est perméable, aussi l'application systématique du vésicatoire constitue un grand et réel danger. Pour l'éviter, le plus sûr est d'employer d'autres révulsifs, sinapisme, etc., que le vésicatoire.

Telles sont la belle défense et la belle attaque faites sur l'emploi du vésicatoire, dans les dernières séances de l'Académie de médecine.

M. le prof. Panas est venu préconiser et défendre l'emploi du vésicatoire en ophtalmologie, au cours de la discussion dans laquelle

M. Huchard a condamné son usage en médecine générale comme inutile et dangereux.

M. Panas expose que la révulsion donne d'excellents résultats en chirurgie générale, dans les arthrites, l'hydarthrose, les engorgements parenchymateux inflammatoires (mamelle, corps thyroïde, ovaire, testicules); que les vésicatoires ont donné des guérisons dans la méningite non tuberculeuse et les phlegmons chroniques de la fosse iliaque, etc.

En ophtalmologie, il a encore fréquemment recours au vésicatoire sans inconvénients et, au contraire, avec avantage sous forme de mouches de Milan appliquées à la tempe, dans les névralgies ciliaires, péri-orbitaires, dans les inflammations oculaires chroniques ou arrivées au déclin.

(Académie de médecine, séance du 9 février 1898.)

De la guérison de la myopie par l'extraction du cristallin transparent, par le professeur HIRSCHBERG. — L'auteur étudie la différence de réfraction d'un œil myope avant et après l'extraction du cristallin, et il conclut que tandis que l'œil conservant son cristallin possède une myopie de 3 dioptries de plus par chaque millimètre d'allongement du diamètre antéro-postérieur, l'œil auquel on a retiré le cristallin n'augmente sa réfraction que de 1,50 dioptrie par millimètre.

C'est ainsi que, lorsqu'on extrait le cristallin dans un œil myope de — 15 dioptries, il reste encore myope de — 7,50 dioptries après l'opération.

L'auteur déclare dans ce travail qu'il n'a pratiqué jusqu'à présent cette opération que huit fois, mais il ne se prononce pas encore sur les avantages de l'opération, car, selon lui, il faut craindre le décollement rétinien. Il croit que si ce dernier accident survient, il faut l'attribuer aux discissions fréquentes et au mode opératoire. Chez les personnes âgées, il fait la discission et le cinquième jour il pratique l'extraction à lambeau.

(*Centralblatt für Augenheilkunde*, 1897.)

L'extraction capsulo-lenticulaire de la cataracte, par CASSIANI-INGONI (*Annali di Ottalmologia*, vol. XXVI, 1887, fasc. 5). — L'auteur décrit d'une manière détaillée le procédé d'extraction totale du cristallin cataracté du professeur Gradenigo, qu'il a pratiqué habituellement dans sa clinique à Padoue. Il déchire la zonule à l'aide d'un petit crochet mousse, glissé le long de l'équateur du cristallin en bas. Après avoir examiné successivement les avantages et les inconvénients du procédé, il indique les moyens de les éviter. Dans 183 cas, opérés par extraction totale, il a eu

3 insuccès (avec perte abondante du vitré, atrophie du bulbe); 8 de résultat médiocre pouvant compter les doigts à quelques mètres de distance. Les plus importants accidents sont les suivants : 12 fois perte du corps vitré; 5 fois prolapsus ou enclavement de l'iris, 3 fois hémorragie du corps ciliaire, 17 fois iritis plus ou moins intense.

Nouvelles recherches sur l'asepsie et l'antisepsie en chirurgie oculaire, par FRANKE (*A von Graefe's Arch.*, t. XLIII, I, p. 111-126, 1897). — L'auteur a fait des expériences pour savoir s'il fallait donner la préférence à l'asepsie ou à l'antisepsie; à cet effet, il infecta le cul-de-sac conjonctival des deux yeux de lapins en y introduisant une culture fraîche de staphylocoques dorés, et quelques minutes plus tard il pratiqua sur l'un des deux yeux une kératotomie à lambeau, pendant que sur l'autre œil il faisait la même opération en faisant préalablement un lavage au sublimé (1 : 5,000). Dans le premier œil opéré, il y a eu suppuration du lambeau cornéen, 33 p. 100, tandis que dans les yeux soumis aux lavages antiseptiques, la guérison fut la règle, malgré la présence de staphylocoques virulents restés dans l'œil après le lavage.

Diagnostic de la syphilis héréditaire tardive, d'après le prof. FOURNIER. — Il ne se passe pas de jour que, dans les services hospitaliers et surtout dans la pratique de ville, des enfants syphilitiques par hérédité ne soient pris pour des tuberculeux ou des scrofuleux. Il est donc de toute importance de savoir faire le diagnostic de syphilis héréditaire et c'est pourquoi nous rapportons ici les éléments de ce diagnostic, résumé d'après l'enseignement journalier du prof. Fournier.

Le diagnostic de syphilis héréditaire tardive se fait : 1° d'après des stigmates; 2° d'après l'anamnèse.

STIGMATES

Infantilisme. — On est frappé de l'aspect chétif de ces êtres entachés de syphilis héréditaire : ils sont des *infantiles*. Leur teint est grisâtre; leur développement s'effectue avec lenteur; leurs dents apparaissent tard.

Cicatrices tégumentaires. — On peut retrouver sur ces sujets des cicatrices tégumentaires qui ont quelque valeur : sur la peau des cicatrices péribuccales, siège favori des syphilides ulcéreuses de la seconde période; les cicatrices du nez; sur les muqueuses,

cicatrices du voile palatin et de la gorge; arrondies, polycyliques, serpentines, en demi-cercle ou en bouquet (criblure en coup de plomb).

Difformités osseuses. — Elles consistent surtout en exostoses et en hyperostoses : le front à bosselures latérales. Le *crâne* peut porter aussi des bosselures, hyperostoses ou exostoses (*qu'il faut rechercher par le toucher*).

Les *difformités nasales.* — M. Fournier en distingue deux catégories : 1° les difformités grossières, qui ont un passé pathologique en expliquant la production; 2° les difformités minimes : elles paraissent être le résultat de simples malformations originelles de même ordre que les malformations dentaires, et qui consistent dans l'aplatissement de la base du nez.

La *voûte palatine* elle-même est élevée d'une manière exagérée. Elle est, de plus, ogivale.

Les *extrémités des os longs* sont souvent tuméfiées : extrémité supérieure du tibia; têtes du radius et du cubitus; malléoles; extrémités antérieures des côtes; coude.

La *diaphyse des os longs.* — Le tibia, en particulier, est « l'os révélateur » par excellence de la syphilis héréditaire. On y rencontre : 1° tuméfaction de l'os sur une certaine étendue de sa diaphyse; 2° inégalités et nodosités de la surface; 3° crête tibiale transformée en une face osseuse; 4° incurvation apparente, pseudo-rachitique du tibia.

Lésions testiculaires. — Les plus importantes sont : l'*atrophie simple*, en rapport avec l'infantilisme du sujet, sans antécédent pathologique local et pouvant atteindre au volume d'un haricot; l'*atrophie sclérosique*, résultat d'un sarcocèle double développé dans les premiers mois de la vie.

Triade d'Hutchinson. — Nous arrivons à la triade d'Hutchinson, manifestations morbides dont l'importance est considérable, et décrites pour la première fois par le médecin américain dont elles portent le nom.

Elles consistent en : inflammations oculaires, troubles de l'ouïe, malformations dentaires.

1° Les *inflammations oculaires* sont la règle : *kératites interstitielles*, au delà de toute fréquence, *iritis*. Il reste de ces affections des stigmates ultérieurs : néphélions, leucomes, synéchies, dépôts pseudo-membraneux dans le champ pupillaire. Le *strabisme* est commun. Le fond de l'œil présente des *pigmentations* anormales.

2° Du côté des *oreilles*, on observe des cicatrices ou des perforations du tympan, témoins d'une otite moyenne antérieure. Mais, ce qui est remarquable, c'est une surdité dont les caractères sont les suivants : elle est brusque, rapidement totale, très intense,

sans lésions appréciables, sans otite préalable. Lorsque cette surdité survient de bonne heure, elle entraîne souvent la mutité.

3° Les *malformations du système dentaire* sont un élément de diagnostic rétrospectif d'une grande valeur.

Laissant à part le retard dans le développement des dents, les malformations des maxillaires, l'irrégularité d'implantation dentaire, l'absence permanente de certaines dents, la permanence de dents de lait, nous signalerons surtout les *dystrophies dentaires*.

M. Fournier les range sous quatre chefs principaux :

a) *Microdontisme* (μικρός petit, ὀδούς dent), pouvant aller jusqu'au nanisme. Cette altération affecte rarement la totalité de la dentition ; ce sont presque toujours les incisives qui sont atteintes.

b) *Amorphisme*, état des dents qui s'écarte de la forme physiologique. Il ne s'agit là encore que de malformations partielles et non systématiques : déviations du type (canines transformées en incisives), ou véritables monstruosités (dents en corne, en cheville, etc.).

c) *Erosion dentaire*, entamure de la dent, mais entamure apparente seulement, car la dent s'est constituée sous cette forme originairement.

M. Fournier en distingue deux groupes naturels : les érosions affectant le corps même de la dent; les érosions affectant l'extrémité libre de la dent.

α) Les érosions affectant le corps de la dent sont : en cupules punctiformes ou plus grandes, irrégulières, de coloration gris sale ; en facettes ; en sillons *toujours horizontaux*; en nappe.

β) Les érosions affectant l'extrémité libre de la dent peuvent se produire sur les trois ordres de dents.

Parmi les *molaires*, la première grosse molaire seule est touchée par la syphilis et présente une atrophie de son sommet (atrophie cuspidienne de Parrot). Sous l'influence de l'usure, ce sommet atrophié disparaît peu à peu, et, à l'âge adulte, la première molaire se présente comme une dent raccourcie et en plateau lisse, à laquelle M. Fournier attache une valeur diagnostique considérable.

Les *canines* ont soit une érosion en V, soit une atrophie conique de leur sommet.

Sur les *incisives*, les variétés sont plus nombreuses. Il peut y avoir soit une brèche angulaire, soit une dentelure en scie, soit un amincissement atrophique du bord libre avec aplatissement antéro-postérieur, soit atrophie générale du sommet, comme précédemment; enfin et surtout l'érosion en échancrure semi-lunaire, dite encore en croissant ou en coup d'ongle.

Les *dents dites d'Hutchinson*, stigmate de la syphilis héréditaire, se distinguent surtout par cette dernière lésion : il s'agit toujours

des deux incisives médianes supérieures, et leurs axes réciproques sont obliques, convergents. Chaque dent porte sur son bord libre une échancrure semi-lunaire, exactement médiane, presque toujours taillée en biseau aux dépens de son bord antérieur. Le corps de la dent a des angles arrondis; il est souvent court et étroit. Dans certains cas, il est renflé et large au niveau de son collet, rétréci au niveau du bord libre, disposition inverse de la forme physiologique (*dent en tournevis*).

d) Enfin, la *vulnérabilité dentaire* est très grande dans la syphilis héréditaire : les traumatismes s'y produisent facilement (usure progressive, brisure, éclat, émiettement); la carie s'y développe dès le jeune âge et l'édentation prématurée en est souvent la conséquence.

Arrêts du développement. — Les enfants des syphilitiques présentent presque toujours des arrêts divers du développement *psychique* (enfants arriérés, imbéciles, idiots), ou *physique* (bec-de-lièvre, pied-bot, genu valgum, syndactylie, asymétries, monstruosités, nanisme, gigantisme). Les nains sont souvent des syphilitiques héréditaires, témoin Bébé, le nain célèbre du roi de Pologne Stanislas Ier.

SIGNES D'ANAMNÈSE

L'anamnèse est d'un grand secours lorsqu'il s'agit d'affirmer ou non le diagnostic de syphilis héréditaire. Elle porte :

1° Sur *le malade*. Rechercher les éruptions du jeune âge, les ophtalmies, les écoulements d'oreilles, les convulsions, l'épilepsie, les douleurs osseuses, etc.

2° Sur *les ascendants*. Le père ou la mère ont-ils eu la syphilis?

3° Sur *les collatéraux directs*. La syphilis est, en effet, « de toutes les maladies, celle qui produit le plus d'avortements et qui tue le plus d'enfants en bas âge » (Fournier). Il ne faut donc pas négliger de rechercher si la mère du malade a fait des fausses couches, surtout des fausses couches multiples coup sur coup; si elle a amené à terme ou avant terme des enfants morts ou mourants; combien elle a perdu d'enfants et quel âge ils avaient à leur mort. La polymortalité infantile est un avertissement sérieux qui doit faire suspecter la syphilis.

Ces différents faits peuvent se résumer dans le tableau suivant, dressé par M. Fournier, et que l'on peut voir dans son service de l'hôpital Saint-Louis :

Technique d'examen pour la recherche de la syphilis héréditaire tardive.

A. — Stigmates :

I. *Infantilisme.*
- Taille, gracilité de formes.
- Retard du développement. — Croissance, dentition, marche, parole, puberté tardive, système pileux, testicule, seins, règles.

II. *Cicatrices tégumentaires.*
- Peau..... Cicatrices péribuccales, cicatrices de Parrot.
- Muqueuses.. Gorge.

III. *Malformations ou difformités acquises du squelette* (exostoses, hyperostoses, plus spécialement).
1. Crâne : Bosselures, crâne natiforme, asymétrie, hydrocéphalie.
2. Face : Nez écrasé de base, nez en lorgnette, voûte palatine ogivale.
3. Tibia : Tibia en lame de sabre.
4. Rachitisme.
5. Stigmates articulaires : hydarthroses chroniques, arthropathies déformantes.

IV. *Testicule.*
1. Infantilisme testiculaire.
2. Sclérose, atrophie sclérosique.

V. *Triade d'Hutchinson.*
- 1. Œil....
  - Stigmates de kératite interstitielle, d'iritis; stigmates pigmentaires du fond de l'œil.
  - Strabisme.
  - Malformations diverses.
- 2. Oreille..
  - Cicatrices et perforation du tympan.
  - Surdité : surdité rapide, foudroyante; surdi-mutité.
  - Malformations du pavillon.
- 3. Système dentaire.
  1. Malformations des maxillaires.
  2. Irrégularité d'implantation dentaire.
  3. Absence permanente de certaines dents.
  4. Permanence de dents de lait.
  5. Dystrophies dentaires.
     - *a.* Microdontisme.
     - *b.* Amorphisme dentaire.
     - *c.* Dystrophies coronaires (en cupule, en sillon, en nappe).
     - *d.* Dystrophies cuspidiennes (dent d'Hutchinson).
     - *e.* Vulnérabilité dentaire, édentation.

VI. *Arrêts du développement psychique :* enfants arriérés, imbéciles, idiots.

VII. *Arrêts divers du développement physique.*
- Bec-de-lièvre, pied-bot, genu valgum, syndactylie, asymétries.
- Monstruosités, nanisme, gigantisme.

B. — Signes d'anamnèse :

Le malade : Éruptions du jeune âge, ophtalmie; écoulements d'oreille, convulsions, épilepsie, pseudo-paralysie de Parrot, douleurs osseuses, etc.
Ses ascendants : Syphilis.
Ses collatéraux directs.
- Avortement et accouchements avant terme, morts-nés, morts en bas âge.
- [Athrepsie, convulsions, méningite.]

Polymortalité infantile.

(*La Presse médicale*, 2 mars 1898.)

Epithélioma de l'angle externe de l'œil guéri par le bleu de méthylène et l'acide chromique, par le Dr MAZET.

OBSERVATION.

Mme M..., âgée de 45 ans, habitant Marseille, a toujours joui d'une excellente santé et ne présente pas d'antécédents héréditaires. Au début, il y a neuf ans, il s'est formé à 2 centimètres environ de l'angle externe de l'œil gauche, un petit bouton verruqueux, noirâtre, qui saignait avec abondance à la moindre écorchure. La malade déclare que le matin, en se levant, le frottement de la serviette la faisait régulièrement saigner d'une façon si extraordinaire que le sang lui couvrait tout le côté correspondant de la figure.

Ce bouton s'est agrandi très lentement, puis s'est recouvert d'une croûte noire dont la chute provoquait toujours un écoulement sanguin assez abondant. Le mal a toujours fait des progrès d'une façon fort lente, mais continue, et en même temps qu'il s'étendait en surface, il gagnait également en profondeur; de sorte qu'au bout d'un certain temps la croûte recouvrait une véritable ulcération creusée dans le derme.

La malade reste ainsi quatre années sans faire le moindre traitement. Voyant toutefois cette affection gagner tous les jours un peu de terrain, elle se décide enfin à consulter un médecin. Après quelques cautérisations, celui-ci déclara une opération absolument nécessaire.

Mme M..., que cette petite lésion gênait en somme fort peu, ne juge pas indispensable de subir une opération et reste alors un intervalle de cinq ans sans autre traitement. Lorsque la croûte épithéliale était trop épaisse, elle la faisait tomber facilement, raconte-t-elle, par l'application de pommade soufrée.

Au mois d'août 1896, elle se décide à se présenter à la consultation de l'Hôtel-Dieu de Marseille et le chirurgien conseille l'extirpation; quelques jours après, elle se présente à la clinique du Dr Mazet pour se faire débarrasser de son mal, par un autre moyen. Il constate alors ce qui suit.

« Depuis le début, l'affection n'a cessé de s'accroître lentement et aujourd'hui elle présente une étendue de 2 centimètres 1/2 de diamètre. Voici d'ailleurs exactement quel était l'aspect de cette lésion : à 1/2 centimètre de l'angle externe de l'œil on voyait une croûte brune, noirâtre, arrondie, reposant sur des bords légèrement surélevés et indurés. Cette zone d'induration inflammatoire se percevait, tout autour de la lésion centrale, sur une étendue de 1 centimètre environ, et à ce niveau la peau, bien

que mobile sur le plan musculaire sous-jacent, donnait au toucher la sensation d'une dureté ligneuse. Cette inflammation de voisinage s'étendait même du côté des paupières et, dans leur partie externe, les bords palpébraux, dépourvus de cils, présentaient tous les signes d'une blépharite érythémateuse inflammatoire. Enfin la conjonctive elle-même de l'angle externe était atteinte d'inflammation chronique. La croûte épithéliale enlevée laissait voir une ulcération ronde, creusée dans le derme, le fond granuleux saignait facilement et sécrétait toujours un ichor sanieux dont le desséchement donnait rapidement lieu à la formation d'une nouvelle croûte.

« Enfin, fait important, les lymphatiques n'étaient pas envahis et on ne trouvait en aucun point de ganglion suspect.

« Bien que l'ulcération fût assez profonde, par suite de la surélévation des bords, le néoplasme ne s'étendait pas au delà du derme et on pouvait très bien le mobiliser sur les parties profondes. Cette circonstance, malgré l'ancienneté et les dimensions de la lésion, m'engage à tenter le traitement médical pour ainsi dire de l'épithélioma.

« Venant de lire le traitement de l'épithélioma cutané préconisé par le professeur Gaucher au Congrès de Londres, je résolus de l'appliquer intégralement. Sans insister sur son mode d'application, je dirai simplement que les cautérisations ignées étaient pratiquées tous les huit jours avec la fine pointe du thermo-cautère, et dans l'intervalle la malade faisait usage deux fois par jour de la pommade suivante :

Chlorate de potasse.....	5 gr.
Vaseline.....	15 gr.

« Ce traitement, appliqué et suivi très régulièrement pendant deux mois, me donna une amélioration incontestable. Il eut surtout le grand avantage d'égaliser l'ulcération en excitant le bourgeonnement du fond et en faisant disparaître la proéminence des bourrelets.

« Au bout de ce temps néanmoins, ne constatant plus le moindre progrès vers la guérison, je résolus d'essayer les applications de bleu de méthylène selon la méthode indiquée par Darier à la Société de Dermatologie en 1893.

« Ce traitement comporte, on le sait, l'usage de deux solutions : une solution de bleu de méthylène au 1/10 dans parties égales d'alcool et de glycérine et une solution aqueuse d'acide chromique au 1/5. Toutes les parties atteintes sont d'abord badigeonnées avec la solution de bleu de méthylène, puis cautérisées à l'acide chromique sur lequel on passe encore une fois la solution de bleu.

« Au début les cautérisations ont été pratiquées deux fois par semaine, puis une fois seulement et cela pendant un mois; dans la suite, je ne faisais plus l'application de bleu de méthylène que trois fois par semaine. Dans l'intervalle, la malade devait empêcher la formation des croûtes par l'emploi de cataplasmes très chauds, mais ce complément du traitement était fort irrégulièrement suivi, de sorte qu'à chaque séance j'étais obligé d'enlever moi-même la croûte formée depuis le badigeonnage précédent. L'application de la solution de bleu n'est pas douloureuse et la cautérisation à l'acide chromique provoque une douleur passagère très supportable.

« Ce traitement a eu une durée de deux mois et demi (il y a un mois qu'on a tout cessé) et pendant tout ce temps la malade n'a fait aucune autre médication soit externe, soit interne.

« Voici le résultat : il est excellent comme vous pouvez en juger et j'ajoute même qu'il a dépassé toutes mes espérances. Au niveau du néoplasme, la peau présente encore un peu de rougeur diffuse, mais elle est lisse, souple et parfaitement mobile. Non seulement on ne constate aucune déformation, aucun tiraillement du côté des paupières, mais les bords palpébraux eux-mêmes ont repris leur aspect normal. J'estime que, dans le cas actuel, l'intervention chirurgicale la mieux conduite et la plus parfaite n'aurait pu aboutir à un pareil résultat, attendu que pour la pratiquer d'une façon complète il aurait été nécessaire d'enlever largement la tumeur et d'empiéter par conséquent sur l'angle externe et les paupières.

« Cette guérison sera-t-elle durable et n'y aura-t-il pas de récidive? Le temps seul pourra nous éclairer sur ce point, mais nous savons d'ailleurs que l'intervention chirurgicale elle-même ne met pas toujours à l'abri des récidives. Dans tous les cas, il sera toujours facile de recourir de nouveau à ce traitement simple, dont les résultats assez rapides n'empêchent nullement une opération postérieure.

« Il m'a paru intéressant de rapporter en détail l'histoire de cette malade pour montrer qu'on ne doit pas toujours se hâter de conseiller l'intervention chirurgicale immédiate dans les cas d'épithélioma de la face même anciens et étendus. On peut, en effet, très souvent obtenir des résultats surprenants par de simples moyens comme le raclage, la cautérisation ignée, l'application de chlorate de potasse ou de bleu de méthylène selon la méthode de Darier. J'ajoute que pour être efficaces ces divers traitements doivent être faits régulièrement et méthodiquement pendant un certain temps; aussi dans aucun cas il ne faut laisser le soin de les appliquer au malade lui-même.

« Enfin je crois qu'il est bon parfois de varier les médications et de ne pas vouloir employer systématiquement les mêmes moyens curatifs tant que la nature et les variétés de ces néoplasmes nous seront inconnues. Il faut songer également que nous avons affaire en pratique à des individus essentiellement différents qui ne réagissent pas tous de la même façon à la thérapeutique employée. »

(*Gazette des hôpitaux de Toulouse.*)

Considérations sur la myopie élevée et son traitement opératoire, par F. Otto (*Von Graefe's Archiv*, 1897, vol. XLIII, p. 323). — Otto publie les observations de 85 myopes opérés à la clinique de Leipzig par le prof. Sattler, jusqu'au 1er juillet 1897. Se basant sur les résultats obtenus, il envisage les différentes critiques adressées au traitement opératoire de la myopie.

On a dit que l'opération favorisait le développement du décollement de la rétine. 4 fois seulement sur les 85 malades traités, il s'est produit un décollement rétinien. L'un de ces cas peut être laissé de côté, car le décollement se produisit à la suite d'un coup de poing sur l'œil, et son origine traumatique était indiscutable. Chez l'une des 3 autres malades, le décollement se produisit dans l'un des yeux, cinq semaines après l'opération et sans cause apparente. Les deux yeux avaient été opérés, mais dans un seul, celui qui précisément présenta le décollement, il y avait eu issue du corps vitré au cours de l'opération.

Chez une autre malade, le décollement se produisit dans un œil quatre mois et demi après l'intervention. Le second œil, opéré de la même manière et, chez lequel il y avait eu aussi issue du corps vitré, ne présenta ultérieurement aucune complication. Enfin, chez le troisième malade, dont l'un des yeux était atteint de décollement rétinien avec cataracte, il se développa dans l'autre œil, deux mois et demi après l'opération, un décollement de la rétine.

Dans ces trois faits, il y avait eu issue du corps vitré au cours de l'opération. Cet accident paraît, en tout cas, prédisposer au décollement, et, actuellement, on peut l'éviter. On sait que dans les myopies élevées le décollement spontané de la rétine n'est pas rare. On ne peut, par conséquent, mettre sur le compte de l'opération les décollements qui se produisent dans les yeux opérés. Otto trouve que le décollement s'observe dans 0,66 p. 100 de la totalité des cas de myopie. Si l'on ne considère que les cas de myopie élevée supérieure à 10 D., c'est-à-dire les cas qui sont comparables à ceux que l'on opère, on voit que le pourcentage des décollements atteint le chiffre de 5,88 p. 100.

Quant au second reproche formulé, entre autres par Donders, la suppression de l'accommodation par suite de l'aphakie, il est

démontré que, dans la myopie élevée, où la fonction accommodative est presque nulle, sa suppression n'entraîne aucun inconvénient. Pratiquement, en effet, les avantages visuels conférés par l'aphakie sont bien supérieurs à l'inconvénient minime résultant de l'absence d'accommodation.

Quelques auteurs ont craint que l'intervention ne favorise pas les lésions choroïdiennes ou rétiniennes. Deux fois seulement, chez les myopes opérés à Leipzig, il s'est produit des lésions du fond de l'œil : dans un cas, une hémorragie maculaire s'est développée au cours de l'opération; dans un autre cas, on a noté, un an après l'intervention, l'apparition d'une hémorragie rétinienne, qui n'a eu d'ailleurs aucune influence fâcheuse sur la vision.

Il faut envisager aussi les complications opératoires : l'infection et les accidents glaucomateux. L'infection peut être presque sûrement évitée; elle s'est produite cependant chez 3 malades : une fois, chez un malade atteint de catarrhe conjonctival avec lagophtalmie, les deux autres fois chez des enfants. Quant aux accidents glaucomateux, on peut toujours les combattre par l'ésérine ou par l'extraction linéaire des masses cristalliniennes cataractées, et jamais leur apparition n'a compromis le résultat final.

Quelle est l'action de l'opération sur la progression de la myopie? Sur 45 myopes qui ont pu être suivis, 31 sont restés stationnaires. Chez 4, il fallut augmenter le verre convexe correcteur, et, chez 10, en diminuer un peu la force, ce qui signifie que l'accroissement du pouvoir réfringent de l'œil ne s'est pas produit ou n'a pas dépassé 1,50 D.

Le procédé opératoire adopté par Sattler consiste dans la discission suivie d'une ou deux extractions linéaires, puis de la discission de la cataracte secondaire.

Sattler a opéré de cette manière des jeunes sujets et des adultes, et même des personnes de 50 ans, dont le cristallin était encore transparent.

On peut opérer tous les myopes chez lesquels l'aphakie entraîne une myopie inférieure à 6 D., l'emmétropie ou une hypermétropie ne dépassant pas 4 D.

Vaisseaux cilio-rétiniens, par Eischnig (*Von Graefe's Archiv.*, t. XLIV, I, p. 144-171, 1897). — L'auteur distingue trois variétés d'artères cilio-rétiniennes : les unes sont des branches directes du cercle ciliaire, traversent obliquement la sclérotique, entrent dans le nerf optique, se dirigent vers l'axe du nerf optique et se portent de là à la rétine. Les autres sont représentées par les branches artérielles de la zone de Zinn, se rendent à l'extrémité papillaire de la choroïde et s'y divisent en deux ou plusieurs

rameaux dont l'un pénètre dans la rétine, tandis que les autres se répandent dans la choroïde.

La troisième variété comprend les artères cilio-rétiniennes venant d'une artère choroïdienne située à la région du cercle sclérotical de Zinn. Quant aux veines analogues, il ne les a pas trouvées encore.

INDEX BIBLIOGRAPHIQUE

MEIGE. — Une opération sur l'œil (*Nouvelle Iconographie de la Salpêtrière*, janvier et février 1898).

ROCHON-DUVIGNEAUD. — Des mouches volantes ou myodésopsie (*Journal des praticiens* du Dr Huchard, 26 mars 1898).

FRENKEL. — Etude sur l'inégalité pupillaire dans les maladies et chez les personnes saines (*Revue de médecine*, 10 février 1898).

GROSSMANN. — Les affections inflammatoires de l'œil (*Klin. therapeutische Wochenschrift*, 13 février 1898).

RUMSZEWICZ. — Contribution à l'étude de l'étiologie des kystes de la conjonctive (*Pszeglad Lekarski* de Cracovie, 12 février 1898).

ESCHERMACK. — Sur la valeur de l'intensité lumineuse (*Archiv für Gesammte Physiologie*, LXX).

SPILLER. — Forme amaurotique du tabes (*The Philadelphie medical Journal*, 29 janvier 1898).

DUCLOS. — Le débridement de l'angle iridien (Thèse de doctorat, soutenue à la Faculté de Paris, le 13 janvier 1898).

GRAWEHR. — Beitrag zur Behandlung der Keratitis parenchymatosa (Thèse de doctorat de Bâle, 1897).

MERMET. — Etude expérimentale sur l'absorption et la diffusion cornéennes (Thèse de Paris, 1897).

THOMAS. — Essais sur le pronostic du glaucome primitif (Thèse de Paris, 1897).

LANGIE. — O mierzemiu cieptoty galki ocznej i jego wptywie na rozpoznawanie i leczenie niektorych chorob oka (*Przeglad Lekarski*, Cracovie, 26 mars 1898).

DRANSART (de Somain). — Kératites pseudo-membraneuses (Société centrale de médecine du nord, 26 novembre 1897, dans le *Nord médical*).

NOUVELLES

Le IVe Congrès pour l'étude de la tuberculose se tiendra à Paris, du 27 juillet au 2 août 1898.

Voici les questions mises à l'ordre du jour :

1° Des sanatorias comme moyens de prophylaxie et de traitement de la tuberculose.

2° Des sérums et des toxines dans le traitement de la tuberculose.

3° Des rayons de Rœntgen dans le diagnostic et dans le traitement de la tuberculose.

4° La lutte contre la tuberculose animale par la prophylaxie.

5° La lutte contre la tuberculose humaine par la désinfection des locaux habités par les tuberculeux.

6° De la propagation de la tuberculose dans l'armée et de sa prophylaxie.

Le IVe Congrès français de médecine a tenu sa session à Montpellier le 12 avril 1898, sous la présidence du prof. Bernheim, de Nancy.

Les trois questions proposées étaient les suivantes :

1° Des formes cliniques de la tuberculose pulmonaire.

2° Les associations microbiennes et les infections mixtes.

3° De l'emploi thérapeutique des organes à sécrétion interne.

Le Gérant : Félix Alcan.

5127. — L. Impr. réunies, B, rue Mignon, 2. — Motteroz, directeur.

DES COMPLICATIONS ORBITAIRES

DUES A

L'EMPYÈME DES CELLULES ETHMOÏDALES[1]

PAR

Le Dr VIEUSSE (de Toulouse)

Dans ces dernières années, on s'est beaucoup occupé des complications orbitaires consécutives à l'inflammation des sinus qui entourent cette cavité; c'est ainsi qu'on a étudié tour à tour les accidents produits dans l'orbite par l'empyème de l'antre d'Highmore, par celui du sinus frontal et du sinus ethmoïdal. Cette question est en ce moment bien connue, grâce aux travaux du professeur Panas et de ses élèves. Il n'en est pas de même en ce qui regarde les complications orbitaires dues à l'empyème des cellules du labyrinthe; ce sujet a été peu étudié jusqu'ici, et, comme travail d'ensemble, je ne connais que le chapitre que le professeur Panas consacre dans son livre à l'étude de cette affection. On trouve bien çà et là quelques observations éparses se rapportant à ce sujet, telles sont celles de Hulke, de Brainard, de Schuh, de Knapp, de Vincentiis, d'Evetzky, de Lagenbeck, de Bayer, de Zuckerkandl, réunies par ce dernier auteur dans son traité.

J'ai eu l'occasion de rencontrer un cas d'empyème des cellules ethmoïdales avec complication du côté de l'orbite. J'ai tout d'abord commis une erreur de diagnostic, qui n'a pas été redressée même pendant le cours de l'intervention, parce que je ne connaissais le sujet qu'incomplètement.

J'ai donc pensé que c'était faire œuvre utile en publiant un travail d'ensemble sur ce sujet. Les matériaux que j'ai eu à ma disposition ont été fort incomplets, mon travail en ressentira une réelle influence. Je le présente néanmoins à la

1. Communication faite à la Société française d'ophtalmologie.

Société tel qu'il est, espérant qu'il pourra être utile aux travailleurs futurs, et qu'une discussion, au sein de cette assemblée, pourra l'éclairer d'un jour nouveau.

Observation personnelle.

Sabrou, Bertrand, âgé de 43 ans, cultivateur, entre à la clinique ophtalmologique le 31 janvier 1898.

Dans ses antécédents personnels et héréditaires, rien d'important à signaler.

La maladie qui l'amène a débuté au mois d'octobre 1897. A cette époque, il a commencé à avoir des épistaxis du côté gauche; ces hémorragies se sont produites à différentes époques pendant trois semaines et ont été suivies de l'occlusion de la fosse nasale gauche.

Depuis cette époque, le malade a éprouvé de la gêne dans la respiration. C'est en vain qu'il essayait de se moucher pour débarrasser son nez, il ne pouvait y parvenir, et son mouchoir à la suite de ses efforts se trouvait teinté de quelques gouttes d'un liquide sanguinolent.

Le malade ressentait parfois de violents maux de tête du côté gauche, en même temps qu'il constatait l'apparition d'une tumeur au niveau du grand angle de l'œil du même côté.

C'est alors qu'il alla consulter un médecin qui lui prescrivit une solution boriquée pour laver son œil. Le malade raconte qu'après ces lavages, il éprouvait un certain bien-être et voyait ses douleurs se calmer pendant la nuit.

La tumeur néanmoins grossissait toujours; c'est alors qu'il se décida à venir nous consulter le 31 janvier 1898, trois mois après l'apparition des premiers accidents. A l'examen du malade, on constate que le grand angle de l'œil est occupé par une tumeur diffuse, qui fait saillie entre les paupières, et projette le globe de l'œil en dehors et en bas; en même temps, cet organe fait une légère saillie en avant. Les paupières sont tuméfiées dans leur tiers interne; les mouvements du globe sont conservés, mais la vision bino-

culaire n'existe pas; le malade accuse de la diplopie; il a la voix nasillarde par suite de l'obstruction de la fosse nasale gauche. Celle-ci est en effet obstruée par un dépôt noirâtre qu'on aperçoit facilement lorsqu'on fait relever la tête au malade.

Si l'on cherche à apprécier les caractères de la tumeur orbitaire, on constate qu'elle est molle, fluctuante et légèrement dépressible. En la comprimant, on la refoule facilement en arrière, sans que le malade éprouve de la douleur du côté de l'œil ou du cerveau.

L'examen ophtalmoscopique montre une papille légèrement floue, sans aucun signe d'atrophie ou de névrite; les artères sont légèrement diminuées dans leur calibre, les veines sont flexueuses et dilatées.

L'acuité visuelle égale 1/50e.

Tous ces signes me firent admettre une ostéite de la paroi interne de l'orbite, de nature probablement tuberculeuse, ayant détruit cette paroi, avec épanchement de matière tuberculeuse dans la fosse nasale gauche et l'orbite.

C'est en possession d'une semblable donnée que j'intervins de la manière suivante :

Le 4 février, le malade anesthésié avec le chloroforme, je fis une incision de 6 centimètres de long, partant de l'angle interne de l'œil et parallèle au rebord inférieur de l'orbite. Après avoir incisé la peau et les tissus qui la doublent, je vis apparaître une substance jaunâtre, visqueuse, caséeuse, présentant tous les caractères de la matière tuberculeuse. Ce résultat semblait confirmer mon diagnostic. Avec une forte curette, j'enlevai toute cette masse. Au bout de quelques instants, j'arrivai sur la paroi interne de l'orbite, qui était détruite dans presque toute son étendue. A travers cette ouverture, il me fut possible de passer mon index droit; sentant avec mon doigt que la fosse nasale était remplie par cette même matière, je l'enlevai de mon mieux avec la curette. Puis, lorsque j'eus achevé la toilette de ce foyer, je passai un gros drain à travers l'ouverture de la paroi orbitaire et le fis sortir par la narine correspondante.

Les suites de cette intervention furent des plus bénignes, le malade n'éprouva jamais la moindre réaction; le cinquième jour, j'enlevai le drain et, huit jours après, la plaie opératoire était cicatrisée, l'œil n'était plus dévié ni saillant, et la diplopie avait disparu.

Cependant il restait toujours une gêne de la respiration, la voix du malade était toujours nasillarde, ce qui me fit supposer une lésion des fosses nasales.

Je priai alors le Dr Crouzillac, qui s'occupe particulièrement des maladies du nez, d'examiner le malade et de faire ce qu'il jugerait à propos.

Voici la note qui m'a été remise par ce praticien distingué :

« Le cornet inférieur soudé à la cloison donne à un examen superficiel l'impression du plancher du nez. Si l'on fait pencher en avant la tête au malade, on aperçoit, environ à 5 millimètres de l'orifice antérieur des narines, un orifice qui admet très bien un stylet que l'on peut pousser jusqu'à la paroi postérieure du pharynx nasal et dont on aperçoit l'extrémité en pratiquant la rhinoscopie postérieure. Les mouvements sont limités et il nous est impossible de pousser cet instrument de haut en bas et d'avant en arrière; ce qui nous indique que nous n'avons point affaire à un orifice anormal du sinus maxillaire; ce que vient encore confirmer l'éclairage par transparence, puisque nous ne voyons pas de zone obscure correspondant à celle qu'aurait dessinée le stylet en traversant le sinus maxillaire. Nous nous trouvons en présence d'une synéchie complète du cornet inférieur gauche. Nous ne pouvons en aucun point faire passer le stylet entre le cornet et la cloison.

« Le cornet moyen n'existe plus dans son tiers antérieur. Entre la paroi inféro-externe de la portion restante et la paroi externe des fosses nasales, on aperçoit une tumeur pyriforme, dure au stylet, la bulle ethmoïdale. Entre cette dernière et la paroi externe du cornet moyen, apparaissent, baignés dans du pus, les tissus dégénérés ayant revêtu l'aspect de bourgeons hyalins en tout semblables à des polypes

muqueux. La muqueuse de la portion restante du cornet moyen a subi la même dégénérescence. En écartant ces derniers avec le stylet que l'on introduit en dedans de la bulle ethmoïdale, on vient butter contre une paroi osseuse dénudée probablement dans une des cellules ethmoïdales.

« Quoique le malade n'accuse pas de douleur frontale, nous pratiquons l'éclairage par transparence et constatons qu'il n'existe pas trace d'obscurité dans cette région. Même examen pour les sinus maxillaires, auquel nous ajoutons l'examen par contact, même résultat en ce qui concerne la cavité d'Highmore; obscurité correspondant à la région palpébrale.

« Nous étions donc en présence d'une sinusite ethmoïdale et de ses complications. Application de cocaïne à 1/10e. 1er curettage de la fosse nasale, après avoir fait un lavage abondant et pratiqué l'ablation d'une portion de la muqueuse dégénérée.

« Lavage au phénosalyl à 4 p. 1,000; attouchements à l'acide lactique à 75 p. 100. Pommade à la résorcine et la microcidine.

« 2e curettage cinq jours après, même traitement.

« Amélioration rapide, au point que douze jours plus tard les tissus voisins ont repris leur aspect normal; sauf deux petits polypes venant des cellules ethmoïdales. Ablation de ces derniers au serre-nœud. Destruction de la bulle ethmoïdale avec la pince de Raoult. Cautérisations au galvanocautère.

« Examiné le 18 février, le malade est dans un excellent état. Tous les mouvements de l'œil s'exécutent facilement; la papille se détache nettement sur le fond de l'œil; les vaisseaux sont normaux; l'acuité visuelle est égale à 1. »

Le malade a été examiné à nouveau par M. le Dr Crouzillac le 26 février, qui a trouvé que les tissus avaient leur aspect normal.

Cette observation présente une lacune regrettable, le manque d'examen de la substance qui avait déterminé tous

les accidents du côté des fosses nasales et de l'orbite. Mais je dirai, pour ma justification, que j'étais tellement sûr de mon diagnostic, même après avoir ouvert le foyer de la suppuration, que cet examen m'a paru inutile. Cependant, ce diagnostic était erroné; le point de départ de l'affection, ainsi que le montre la note du Dr Crouzillac, se trouvait être dans les cellules ethmoïdales. Après l'examen rhinologique et les renseignements fournis au cours de l'opération, il doit être revisé. Il s'agissait, en effet, d'une affection dont le point de départ se trouvait dans les cellules ethmoïdales du labyrinthe gauche qui, consécutivement avait envahi les fosses nasales du même côté, détruit la lame papyracée et gagné l'orbite. De telle sorte que le diagnostic peut être rétabli rétrospectivement de la façon suivante : « Empyème des cellules ethmoïdales à gauche, ayant envahi consécutivement les fosses nasales et l'orbite. »

L'empyème des cellules ethmoïdales semble être très rare; Zuckerkandl en a observé un seul cas et la littérature médicale n'en mentionne que très peu d'exemples.

E. Berger et Tyrnau, qui ont compilé (*Die Krankheiten der Keilbeinhöhle un des siebbein labyrinthes, Wiesbaden*, 1886) ce qui a été écrit sur cette question, ne rapportent que 7 cas de dilatation du labyrinthe ethmoïdal, dans lesquels il existait une atrophie des cloisons qui séparent les cellules et une transformation du labyrinthe en un kyste uniloculaire.

Ce sont :

1° Le cas de Hulke avec ectasie des cellules ethmoïdales gauches produite par l'accumulation du mucus et abcès aigu du sinus frontal droit;

2° Celui de Brainard, analogue au précédent;

3° Celui de Schuh. Il existait dans ce cas une protrusion de l'œil gauche et une abolition de l'odorat du même côté, ainsi qu'une gêne respiratoire dans la fosse nasale gauche. A l'angle interne, on voit une tumeur assez saillante; à l'incision, il s'écoule un liquide crémeux. L'auteur a pu pénétrer avec le doigt dans la cavité jusqu'au trou optique.

Des cas semblables (cas 4, 5 et 6) ont été décrits par Knapp,

par de Vincentiis et par Etvetzky. Ce dernier a observé chez un homme de 27 ans une tumeur fluctuante, hémisphérique, au-dessus du ligament interne des paupières. A l'incision, il s'écoula un liquide visqueux et filant; la cavité était limitée par le labyrinthe ethmoïdal; la lame papyracée manquait.

Etvetzky, se basant sur l'examen macroscopique et microscopique, porta le diagnostic de mucocèle du labyrinthe ethmoïdal.

Enfin, celui de Lagenbeck avec ectasie des cellules ethmoïdales et du sinus frontal communiquant entre eux. Cette lésion était due à un traumatisme de la moitié du nez et de l'œil gauches.

Deux ans plus tard, se sont développées une tumeur fluctuante à l'angle interne de l'œil et une protrusion du globe de l'œil. La voix était celle d'un homme dont le nez est obstrué par des polypes. Après incision de la tumeur, il s'écoula une masse blanc grisâtre. Par le sinus frontal, on sentait nettement la paroi supérieure de l'orbite qui faisait saillie vers l'orbite.

L'ectasie des cellules ethmoïdales peut aussi se produire vers la fosse nasale. M. Mackensie signale des préparations du musée de l'hôpital Saint-Thomas qui provenaient de malades qu'on aurait pu croire atteints de polypes du nez. Spenser dit que dans ces derniers cas la dureté de la paroi, ainsi que l'écoulement d'un liquide muqueux après ponction, aurait dû permettre de trancher facilement le diagnostic.

Bayer, dans son travail sur *les Kystes osseux de la cavité nasale*, Paris, 1885, rapporte l'observation suivante : il s'agit d'une obstruction complète des fosses nasales, produite par une tumeur solide du volume d'une noix, occupant le cornet moyen droit, avec déviation de la cloison du côté gauche.

A l'examen rhinoscopique postérieur, on ne trouve rien d'anormal.

Diagnostic. — Kyste osseux multiloculaire du cornet moyen; on pratique une ponction de la tumeur qui laisse

écouler un liquide visqueux; on fait ensuite une cautérisation, la tumeur diminue et le nez devient libre. Plus tard apparaît une exophtalmie droite; les fosses nasales s'obstruent de nouveau et l'on voit deux tumeurs : l'une au niveau du cornet moyen, l'autre plus petite au niveau du cornet supérieur; la ponction de cette tumeur donne issue à un liquide muqueux. La cause de l'exophtalmie était un kyste rempli de mucus sur le plancher de l'orbite qui communiquait avec l'antre.

L'exophtalmie disparaissait avec la régression de la tumeur. Bayer résume ainsi son cas : « Je ne crois pas que le cas ait besoin d'une longue explication, après ce que j'ai dit dans mon introduction. Il s'agit purement et simplement de kystes osseux qui se sont formés dans le tissu osseux des cornets et après dans l'ethmoïde et dans le maxillaire même avec lequel les cornets sont articulés. »

(A suivre.) Dr VIEUSSE.

ÉPITHÉLIOMA VOLUMINEUX DE LA CONJONCTIVE BULBAIRE

PAR

Le docteur KOPFF

Communication faite au Congrès d'ophtalmologie.

C'est une simple contribution à l'histoire de l'épithélioma de la conjonctive bulbaire que je viens apporter, en relatant un cas que j'ai eu l'occasion d'observer l'été dernier dans mon service d'ophtalmologie à l'hôpital Saint-Joseph. Je n'ai donc pas l'intention d'étudier la monographie de cette affeccion qui est magistralement établie, grâce aux travaux et aux observations de MM. Panas, Galezowski, Poncet (de Cluny) et darticulièrement de M. Lagrange. J'apporte seulement dans tette communication, la relation d'un fait isolé et destiné à

être réuni à ceux qui existent déjà, pour servir avec eux à l'histoire de cette maladie.

Le nommé X..., paysan de l'Auvergne, âgé de 75 ans, se présente à ma consultation de l'hôpital Saint-Joseph le 25 août 1897, porteur d'une volumineuse tumeur de l'œil gauche faisant saillie entre les paupières. L'exploration et la délimitation de cette masse sont assez difficiles. La partie

extra-palpébrale a le volume d'un gros marron de forme triangulaire, à surface bosselée et irrégulière, dont le diamètre transversal mesure à peu près 5 centimètres 1/2 et le diamètre vertical 4 centimètres. Transversalement la tumeur déborde les deux commissures et verticalement elle refoule en haut et en bas les paupières supérieure et inférieure. Enfin, la saillie en avant du plan palpébral est à peu près et dans son ensemble de 3 à 3 centimètres 1/2.

Les paupières sont fortement écartées et forment comme

une bride circulaire assez étroite, surtout en bas, qui enserre la masse néoplasique; on pourra du reste se rendre assez bien compte de l'aspect extérieur de la tumeur par cette photographie faite par les soins de mon interne M. Violet.

On comprend par cette disposition la difficulté que présente l'examen de la portion intra-palpébrale. En recouvrant la tumeur d'une gaze et en la saisissant avec la main pour la mobiliser, on éprouve la sensation d'une masse profondément et largement implantée, sans pédicule, faisant corps avec le globe de l'œil et à laquelle on ne peut imprimer que des mouvements très limités dans tous les sens. On ne peut explorer la portion intra-palpébrale que par la partie supérieure, et en abaissant la tumeur avec plusieurs écarteurs, on reconnaît que cette tumeur recouvre la totalité de l'hémisphère antérieur de l'œil, dont la partie postérieure semble avoir disparu dans cette gangue néoplasique.

La surface de la tumeur est irrégulière, bosselée, anfractueuse, sanguinolente et sanieuse. Les mouvements qu'on lui imprime et les moindres attouchements provoquent un écoulement sanguin abondant et fort gênant pour l'examen.

La paupière supérieure est intacte, mais la paupière inférieure est envahie par le processus, près de l'angle interne, sur une longueur d'environ 3 centimètres et sur une largeur de un demi à trois quarts de centimètre, comme on peut le voir sur la photographie. Cette portion palpébrale est ulcérée, avec fond sanieux et bourrelet épais. La caroncule est également envahie et se présente sous forme d'un bourgeon à surface irrégulière, du volume d'un grain de maïs et de même aspect que la tumeur.

Enfin, il existe sur le front et sur le nez deux points malades, sans rapport de continuité avec la tumeur oculaire, mais de même aspect et de même nature. Le premier de ces points siège au milieu du côté gauche du nez. La peau présente à ce niveau un aspect verruqueux; elle est épaisse, mamelonnée sur une étendue d'un demi-centimètre carré environ. Cette petite tumeur est mobile et n'adhère point au plan profond; elle est recouverte de croûtes qui laissent

au-dessous d'elles une surface anfractueuse. Le second point, analogue au précédent, mais moins saillant, est situé au-dessous du pli sourcilier gauche et de la racine du nez. Un autre point, mais très petit, existe sur le front, à droite et au-dessus de l'angle externe de l'œil droit. Le ganglion préauriculaire n'est pas pris; mais l'aspect général du malade est peu brillant. Le facies est amaigri et le teint terreux. Cependant il n'a jamais été malade, se porte bien, ne se plaignant de rien et ne souffrant presque pas de l'affection oculaire.

Les renseignements sont vagues et des plus rudimentaires. C'est un homme indifférent à ce qui lui arrive, d'une intelligence assez bornée, très négligent et entouré de gens également négligents; et n'était la présence à Paris d'un parent qui l'a décidé à venir consulter, il aurait encore attendu. Dans ces conditions, il est bien difficile de reconstituer l'histoire de ce néoplasme.

Il raconte qu'il y a treize ans, il s'est développé sur l'œil gauche quelque chose qu'il appelle une taie blanchâtre qui lui a fait perdre la vue de cet œil en l'espace d'un an, mais pas la moindre grosseur, et ce dernier renseignement il le donne avec assez de certitude et en l'affirmant, et il est du reste corroboré par les dires de son entourage.

A peu près vers cette époque, il s'est aperçu du développement des deux excroissances nasales qui avaient l'aspect de verrues. Puis, il ne s'est plus occupé de son œil, la perte de la vue le laissant indifférent, ainsi que sa famille. Enfin, au mois de mars 1897, il reçoit un coup de corne de taureau dans le voisinage de l'œil gauche; coup peu violent, puisqu'il n'a occasionné ni blessure, ni hémorragie, ni fracture. Toujours est-il que c'est à partir du moment de cette contusion, que l'œil gauche s'est mis à suinter, dit-il, étant collé le matin et qu'il s'est aperçu du développement d'une grosseur, sans qu'il puisse dire de quel côté de l'œil cette grosseur a pris naissance. On ne s'occupe de cette grosseur pas plus que de ce qui s'est passé il y a treize ans et on laisse aller les choses, bien que s'apercevant du développement progressif

de la grosseur, qui au mois de juillet, c'est-à-dire en cinq mois, avait acquis les proportions actuelles, sans se modifier sensiblement depuis.

En somme, on est en présence d'une tumeur volumineuse, qui a pris naissance à la surface de l'œil, a proliféré en surface et extérieurement, tumeur à large surface et à large base d'implantation, végétante et mamelonnée, de consistance molle, pas ulcérée, saignant au moindre attouchement, avec propagation à la caroncule et à l'angle interne de la paupière inférieure, et ayant atteint les excroissances verruqueuses du nez.

Le diagnostic d'épithélioma est évident. La diathèse a été mise en action par le traumatisme qui a provoqué la poussée de prolifération actuelle, sans qu'on puisse avoir d'indications sur le siège d'implantation primitive.

L'incident d'il y a treize ans, tel que le malade le raconte, paraît tout à fait indépendant du processus actuel et il est permis de penser qu'il s'est agi de la production d'une cataracte.

Le malade, bien que ne souffrant pas beaucoup, demande à être débarrassé de cette tumeur et je me décide pour l'énucléation, aucune autre intervention ne paraissant pouvoir être entreprise en présence d'une pareille extension qui ne permet pas de tenter la conservation d'une portion du globe oculaire.

L'opération fut pratiquée le 8 septembre 1897 à l'hôpital Saint-Joseph, avec l'aide de M. le Dr Segall et de M. Violet, interne du service.

J'ai dû commencer, pour me donner du jour, par faire la canthotomie. Malgré cette précaution, il n'a pas été possible de faire une énucléation classique, en raison du volume et de l'extension du néoplasme, de son excessive friabilité et de l'abondance de l'hémorragie en nappe qu'il donnait de toute part sous l'influence des manœuvres opératoires. Il m'a fallu opérer l'énucléation en deux temps; comprenant dans le premier à peu près tout l'hémisphère antérieur de l'œil et toute la masse néoplasique, et dans le second temps, l'hémi-

sphère postérieur et les débris néoplasiques qui y étaient accolés, le tout s'adaptant exactement à la première portion enlevée.

La partie envahie de la paupière inférieure, ainsi que les points du nez et du front, furent profondément cautérisés au thermo-cautère.

La cicatrisation se fit normalement, sans réaction et sans complication, et quinze jours après le malade sortait de l'hôpital pour retourner dans son pays. Pendant ces quinze jours, deux nouvelles cautérisations ignées furent pratiquées, après lesquelles les points suspects parurent complètement détruits. La cavité aurait permis le port d'un œil artificiel; mais le malade n'y tenait pas et il est reparti tel quel.

L'examen macroscopique fut pratiqué séance tenante et une coupe longitudinale permit de constater l'intégrité absolue de l'œil et de ses milieux, la coque oculaire ayant résisté à l'envahissement dans toute son étendue, même au niveau du limbe scléro-cornéen.

L'examen histologique fut pratiqué par mon ami le Dr Segall et voici la description qu'il en a faite :

« La pièce a été fixée et durcie à l'alcool ordinaire absolu, inclusion à la celloïdine, coupes colorées à l'hématoxiline-éosine. Les coupes ont été faites les unes sur de petits fragments isolés de la tumeur, les autres suivant l'axe antéro-postérieur intéressant toute la surface de la néoplasie, ainsi que la cornée et la sclérotique qui la limitent en arrière. En examinant une de ces dernières coupes, on voit que la néoplasie est limitée en arrière par une bande mince, ayant pris la coloration rose de l'éosine et envoyant par ci par là des prolongements de même couleur dans l'épaisseur de la tumeur, qui, elle, est restée plus foncée par l'hématoxyline. Ces prolongements donnent au néoplasme une disposition lobulée.

« *A un faible grossissement*, on voit que cette bande représente la cornée qui se continue avec la sclérotique. Le tissu cornéen n'est perforé en aucun point, ainsi que cela avait été constaté sur la pièce macroscopique. L'épithélium antérieur

de la cornée est directement en contact avec les éléments néoplasiques et il est interrompu par places et remplacé par des espaces arrondis ou allongés, remplis de sang et n'appartenant pas au néoplasme. Les portions d'épithélium cornéen conservé sont aplaties par les éléments de la néoplasie. Dans certains points et surtout dans les régions voisines du limbe, on voit des tractus conjonctifs occupés par des éléments inflammatoires, s'insinuer entre les lobules néoplasiques. A ces niveaux, on voit que l'épithélium de la conjonctive a disparu en partie et, par ci par là, on en voit des bandes en contact avec les éléments de la tumeur. Le tissu fondamental de la cornée présente également des espaces, tantôt vides, tantôt remplis de sang. Les coupes de l'angle irido-cornéen ne présentent que des traces d'infiltration inflammatoire; il en est de même des coupes de la conjonctive voisine du limbe.

« *A un fort grossissement* (ocul. 4, obj. 6), on voit dans les portions de la cornée où l'épithélium est conservé, les cellules épithéliales aplaties, tassées les unes contre les autres. Leurs noyaux se distinguent à peine et leur volume est réduit. Elles ont l'aspect atrophié, par suite de la compression exercée par la tumeur. Le tissu fondamental présente une irritation des cellules fixes. Les espaces sanguins signalés plus haut sont tapissés d'un endothélium aplati et remplis de leucocytes mono et polynucléaires. En plein tissu cornéen, on trouve aussi de véritables espaces lymphatiques tapissés d'endothélium et vides. En arrière, on distingue la membrane de Descemet et l'épithélium postérieur, intacts.

« Du côté de la conjonctive, mêmes lésions congestives, avec abondance d'éléments inflammatoires.

« *Description de la néoplasie. — A un faible grossissement*, on voit que le tissu néoplasique a la disposition de lobules allongés et arrondis, plus ou moins grands. Ces lobules sont séparés par des tractus conjonctifs plus ou moins larges, limitant l'espace qui sépare les lobules. Certains de ces lobules commencent directement à la surface de la tumeur et vont dans la profondeur tout près de la cornée. A la surface, les lobules sont recouverts de caillots sanguins et de sang à

l'état de globules blancs et rouges. Les caillots séparent parfois deux lobules qui, vers la profondeur, se réunissent en un seul. Sur certaines préparations, on voit des portions d'épithélium conjonctival épaissies et en continuation vers la profondeur avec les éléments qui constituent les lobules néoplasiques; le derme de la muqueuse a disparu ou bien se trouve refoulé.

« *A un fort grossissement*, on voit que tous les lobules sont constitués par de l'épithélium et qu'ils ne contiennent pas de vaisseaux. Quelques-uns présentent à l'intérieur un petit espace arrondi, contenant des vaisseaux et des cellules migratrices et appartenant au tissu conjonctival. La périphérie des lobules est limitée par une rangée régulière de cellules cylindriques, tantôt allongées, tantôt diminuant de hauteur vers la profondeur des lobules. Au centre de ces lobules, on remarque des cellules polyédriques, petites par suite de la compression réciproque des éléments. Les noyaux des cellules sont assez gros. La multiplication de ces éléments est très active et l'on trouve une quantité considérable de figures karyokynétiques avec leurs diverses formes. Dans les endroits où la couche épithéliale de la conjonctive est encore conservée, on voit que l'épithélium stratifié est épaissi et infiltré de cellules migratrices et ne contient pas de globules épidermiques. La couche des cellules basales se continue directement avec les éléments néoplasiques.

« En résumé, il s'agit d'un épithélioma lobulé et tubulé, en raison de la constitution de la tumeur par des lobules épithéliaux présentant la disposition de tubes allongés. Ces lobules étant caractérisés par la présence constante de cellules épithéliales cylindriques limitant leur périphérie et les préparations faisant voir une continuation directe de la couche basale du revêtement épithélial de la conjonctive avec les éléments néoplasiques, on peut conclure que la tumeur a pris naissance aux dépens de la conjonctive bulbaire et notamment de la couche des cellules basales.

« L'épithélium de la cornée ne présente que des lésions atrophiques, provenant de la compression exercée par les élé-

ments de la tumeur. Le reste de son tissu, ainsi que celui de la conjonctive, ne présentent que des lésions irritatives. »

Au mois de janvier 1898, c'est-à-dire quatre mois après l'opération, j'ai eu des nouvelles du malade. Elles étaient très bonnes. L'état général se maintenait satisfaisant et il ne se manifestait aucune tendance à la récidive, ni du côté de l'orbite, ni du côté de la paupière inférieure. Enfin, il y a quelques jours, j'ai demandé d'autres nouvelles pour les communiquer au Congrès, et je les ai reçues avant-hier. Elles restent toujours très bonnes, et à l'heure qu'il est, c'est-à-dire huit mois après l'intervention, il ne s'est produit aucune récidive.

Conclusions.

Telle est la relation de ce cas d'épithélioma bulbaire qui présente certaines particularités intéressantes :

D'abord, son volume considérable et ensuite son bourgeonnement exclusivement extérieur, étant donnée l'intégrité de la sclérotique et de la cornée et même de la couche superficielle épithéliale de la cornée qui n'était pas envahie. La coque oculaire tout entière et même le limbe scléro-cornéen, son point faible, ont résisté à l'envahissement; donnant raison aux auteurs qui pensent que l'épithélioma bulbaire a une tendance exclusive à proliférer en surface et non en profondeur en perforant l'enveloppe oculaire.

Faut-il attribuer ici la non-pénétration dans le globe oculaire, à ce fait que la maladie n'était pas encore assez ancienne; la rareté de la forme térébrante étant plus apparente que réelle, ainsi que le dit M. Lagrange (5 sur 40 d'après sa statistique très complète), et cette rareté tenant surtout à ce que les productions néoplasiques ont été enlevées avant d'avoir occasionné des désordres profonds et les cas de pénétration appartenant en général à des malades venus tardivement ? Il est certain que les cas d'épithéliomas envahissants sont rares et se comptent. M. Panas, dans son traité paru il y a quatre ans, énumère les observations d'épithéliomas de

la conjonctive connus à ce jour et ne relève que 6 cas térébrants.

M. Lagrange en a observé en nombre à peu près égal à celui des cas bénins sans propagation intérieure, et il a toujours exprimé la possibilité de la pénétration, trouvant trop exclusive et trop optimiste, l'opinion des auteurs qui, comme M. Valude, ne croient pas, d'après les cas cliniques qu'il leur a été donné d'observer, que ces épithéliomas aient une tendance à pénétrer dans le globe. Du reste, M. Lagrange dit aussi que les épithéliomas qui se développent en entourant plus ou moins l'œil, comme celui que je rapporte ici, sont ceux qui ne pénètrent pas dans l'intérieur en raison de la puissance de résistance de la coque oculaire dont le point faible est le limbe, et il a publié la relation d'un cas très malin ayant complètement contourné le globe oculaire sans y pénétrer.

M. Parisotti, en 1885, nous a communiqué un cas d'épithélioma primitif de la conjonctive bulbaire observé dans la clinique de M. Galezowski, avec invasion intra-oculaire par la gaine lymphatique de la branche perforante des artères ciliaires antérieures.

M. Galezowski, à propos de plusieurs cas sans pénétration observés par lui, dit que les affections épithéliomateuses de la conjonctive bulbaire y restent en général localisées, sans atteindre la profondeur du globe oculaire, et cela pendant un temps parfois assez prolongé.

Un des cas publiés par M. Valude a de grandes analogies avec le mien. Il se rapporte à un épithélioma récidivé, après ablation incomplète pratiquée deux ans auparavant, ayant rapidement atteint un volume considérable et s'accompagnant d'engorgements ganglionnaires multiples, avec intégrité de la coque oculaire dans toutes ses parties.

Il est certain que des cas de ce genre semblent bien indiquer que les épithéliomas de la conjonctive bulbaire, même malins, ont peu de tendance térébrante sur quelque point que ce soit de l'enveloppe oculaire, la propagation se faisant la plupart du temps en surface et à l'extérieur et rarement vers l'intérieur.

Quoi qu'il en soit, j'ai tenu à apporter ma modeste contribution à l'histoire de l'épithélioma de la conjonctive bulbaire, en venant ajouter aux cas déjà connus celui qu'il m'a été donné d'observer et qui m'a paru intéressant à divers points de vue : d'un épithélioma volumineux chez un homme âgé, dont l'apparition semble avoir été provoquée par un traumatisme, à développement rapide puisqu'en cinq mois il a pris une extension considérable, avec prolifération en surface et sans pénétration du globe sur aucun de ses points, sans retentissement ganglionnaire, avec propagation partielle à la paupière inférieure, épithélioma tubulé et lobulé, ayant pris naissance dans la conjonctive bulbaire aux dépens de la couche des cellules basales et n'ayant pas récidivé depuis près de neuf mois après l'opération.

Dr Kopff.

LÉSIONS DU NERF OPTIQUE DANS L'HÉRÉDO-SYPHILIS[1]

PAR

Le Dr SAUVINEAU

Des altérations du fond de l'œil s'observent fréquemment dans l'hérédo-syphilis. Mais elles ont une importance très variable, au point de vue du diagnostic. Celui-ci n'est pas douteux, lorsqu'on observe ces taches atrophiques et pigmentaires, dues à une chorio-rétinite, analogue à ce qu'on rencontre dans la syphilis acquise. Il ne l'est pas davantage, à notre avis, quand on trouve au fond de l'œil les lésions caractéristiques de la rétinite pigmentaire dite congénitale, dont jusqu'ici on a ignoré l'origine et que nous croyons, d'accord avec M. Galezowski, devoir être rattachée à la syphilis héréditaire. Avec M. le prof. Fournier, nous vous en avons présenté, en 1896, une observation qui nous paraît concluante.

1. Communication faite à la Société de dermatologie, 18 avril 1898.

Mais, en dehors de ces cas bien tranchés, il en est d'autres et très nombreux, sur lesquels l'attention a été peu attirée jusqu'ici et où les lésions très peu marquées ne sont que de simples vestiges du processus ancien. Ce sont trois fillettes présentant des cas de ce genre que je vous présente aujourd'hui.

Deux d'entre elles appartiennent au service de M. le prof. Fournier. La troisième, sœur d'une des deux premières, est dans le service de M. le Dr Balzer. Respectivement âgées de 12, 10 et 8 ans, elles présentent toutes trois des stigmates divers d'hérédo-syphilis. Chez les deux plus jeunes, sœurs de père et de mère, ce sont des cicatrices cutanées, des malformations dentaires, etc., de l'incontinence d'urine chez l'une, une syphilis tuberculeuse du nez et de la lèvre supérieure chez l'autre.

Pour la troisième fillette, on est frappé, à première vue, par le manque de développement physique de l'enfant, laquelle, âgée de 12 ans et demi, en paraît bien 6 à 7 au plus. Son développement intellectuel présente un retard analogue. On constate de plus chez elle une asymétrie cranienne et faciale très marquée, des malformations du pavillon de l'oreille, une vulnérabilité dentaire très marquée, enfin un léger strabisme convergent alternant.

Chez ces trois fillettes, on retrouve, à des degrés divers, très marquées chez la plus âgée, un peu moins bien caractérisées chez les deux autres, mais très manifestes encore, les lésions du nerf optique, sur lesquelles je désire attirer votre attention.

M. Antonelli (de Naples), dans un travail sur les « stigmates ophtalmocospiques rudimentaires de la syphilis héréditaire », mentionne les altérations de la papille optique, parmi ces stigmates rudimentaires, au même titre que les modifications pigmentaires, les lésions vasculaires, etc. A tort, suivant nous, car les lésions du nerf optique dans l'hérédo-syphilis, loin d'être rudimentaires, sont très franchement et nettement caractérisées dans la plupart des cas. Les modifications pigmentaires proprement dites mériteraient peut-être, à plus juste titre, ce terme de stigmates rudimentaires.

Mais il ne nous paraît pas admissible qu'on rattache directement à l'hérédo-syphilis ces modifications pigmentaires (cadre pigmentaire péri-papillaire, raréfaction de l'épithélium rétinien, aspect tigré de la choroïde, etc.). Elles ont toujours été considérées jusqu'ici, et décrites dans les atlas d'ophtalmoscopie, comme de simples anomalies. Nous les avons recherchées systématiquement chez de nombreux malades hérédo-syphilitiques du service de M. Fournier, et si nous les avons rencontrées assez fréquemment chez ces malades, en revanche nous les avons observées non moins souvent en ville et dans divers hôpitaux chez des sujets de tout âge, manifestement indemnes de toute syphilis, soit héréditaire, soit acquise. Les anomalies pigmentaires n'ont donc pas de signification nette, au point de vue du diagnostic. Elles ne doivent être considérées que comme de simples stigmates de *dégénérescence*, pouvant tenir, il est vrai, à l'hérédo-syphilis, mais pouvant aussi être liées à toutes les autres hérédités pathologiques. Il ne faut pas, en un mot, y attacher plus d'importance qu'à tout autre stigmate de dégénérescence, tel que la pigmentation anormale des iris, l'inégalité ou les malformations congénitales de la pupille, etc.

Tout autre est la signification des lésions du nerf optique. Celles-ci sont des traces, plus ou moins prononcées, mais toujours manifestes quand elles existent, d'une névrite optique, constamment bilatérale. La papille optique est plus ou moins décolorée, mais d'une teinte blanc grisâtre ou blanche uniforme; on ne voit jamais la lame criblée. La papille est plate, sans excavation. Quelquefois même, elle présente encore, chez les très jeunes sujets, une légère saillie. Les bords sont flous, parfois tout à fait invisibles, soit sur tout le pourtour de la papille, soit par segments. Les veines sont volumineuses, les artères grêles et recouvertes par places par des exsudats anciens, généralement au niveau des limites de la papille ou sur la papille même. L'origine des veines est parfois également recouverte.

Ces traces de névrite optique peuvent coexister avec des anomalies pigmentaires, mais il n'est pas rare de les observer

absolument isolées. Dans certains cas, la papille s'étend et se confond sans limites précises avec la rétine voisine et paraît entourée d'un anneau d'aspect grenu, grisâtre. Mais à l'image droite, on constate aisément que cet aspect est dû à la régression et à la transformation des exsudats anciens et non à des modifications pigmentaires.

Ces lésions, qu'on n'observe pas chez des sujets sains, se rencontrent, d'une façon extrêmement fréquente, dans la syphilis héréditaire, plus marquées surtout chez les jeunes sujets. Il nous paraît donc rationnel de les rattacher directement à la syphilis héréditaire, soit que l'infection syphilitique ait déterminé chez ces sujets une névrite périphérique, soit qu'elle ait touché les nerfs optiques par l'intermédiaire d'une méningite basilaire.

En résumé, nous pouvons conclure :

1° Les traces de névrite optique existent fréquemment dans la syphilis héréditaire. Leur présence constitue, en faveur du diagnostic, un caractère de premier ordre.

2° Les modifications pigmentaires doivent être envisagées comme un simple et banal stigmate de dégénérescence.

Dr SAUVINEAU.

NÉVRITE OPTIQUE ET CHORIO-RÉTINITE PIGMENTAIRE

BINOCULAIRES

SUITE DE FIÈVRE PERNICIEUSE DES PAYS CHAUDS

PAR

Le Dr A. ANTONELLI (de Paris)

Communication faite au Congrès de la Société française d'ophtalmologie.
Paris, mai 1898.

Messieurs,

L'intérêt de l'observation que je désire vous soumettre me semble se trouver principalement dans la forme ophtalmoscopique de l'affection oculaire due à la fièvre pernicieuse;

car, pour ce qui est des complications oculaires des fièvres infectieuses des pays chauds en général, elles ne sont pas très rares.

Il s'agit d'un homme de 27 ans, M. B. C..., venu me consulter en novembre dernier, avec un reste de vision lui permettant de compter simplement les doigts, d'un œil comme de l'autre, à la distance de 2 mètres environ. Cette amblyopie extrême se change vers le soir, me dit le malade, en cécité complète. Voici ce que je constate à l'ophtalmoscope :

O. G. Papille présentant une zone centrale tout à fait blanche, une zone périphérique grisâtre, un anneau marginal de nouveau blanc. Pas de proéminence du disque optique. Vaisseaux centraux tous extrêmement réduits de calibre, surtout les artères apparaissant filiformes, et, à une courte distance de la papille, tellement réduites qu'on les perd. Région péripapillaire de la chorio-rétine présentant un semis pigmentaire plutôt pâle, analogue à la *pigmentation grenue*, sur laquelle j'ai insisté dans un autre travail[1]. Toute la région équatoriale et la périphérie du fond de l'œil sont tachetées, dans leur plus grande extension, de nombreux foyers pigmentaires très noirs, un peu plus grands, il est vrai, que les *corpuscules osseux* de la rétinite pigmentaire classique, mais présentant tout de même, dans leur ensemble, l'aspect de cette dernière affection. Le segment inférieur de la région périphérique montre une pigmentation grenue analogue à celle de la région péripapillaire, tandis que la zone équatoriale, en bas et du côté temporal, a tout à fait la pigmentation de la rétinite pigmentaire. Dans le segment supérieur du fond de l'œil la pigmentation est presque nulle.

O. D. Papille semblable à celle de gauche. Pseudo-staphylome temporal, c'est-à-dire plaque d'atrophie choroïdienne péripapillaire, à forme de croissant avec bord mal délimité. Pigmentation grenue de la région centrale. Sur le segment nasal du fond de l'œil la région équatoriale et la périphérique montrent un tacheté pigmentaire un peu plus grossier

1. A. Antonelli, *Les stigmates ophtalmoscopiques rudimentaires de la syphilis héréditaire*, Maloine éd., Paris, 1897.

que celui de la rétinite pigmentaire, tandis que l'aspect typique de cette dernière se rencontre du côté temporal. Dans le segment inférieur, la pigmentation est peu abondante, sur une étroite bande équatoriale, tandis que la région périphérique montre un semis de pigmentation grenue sur un fond à coloration gris jaunâtre, presque plombé. Dans le segment supérieur la région équatoriale, par l'aspect de sa pigmentation, offre un état intermédiaire entre la pigmentation grenue et le fin pointillé irrégulier de la rétinite pigmentaire.

Notre malade avait été pris de fièvre pernicieuse à Majunga, au mois de mai 1895, et les accès se répétaient, très violents, tous les huit, dix ou quinze jours. De février jusqu'à juin 1896, étant à l'hôpital de Perpignan, les attaques furent plus ou moins fortes et fréquentes, souvent accompagnées d'hématurie. De juin 1896 à janvier 1897, accès de plus en plus légers et espacés. — Mais, voilà ce qui nous intéresse de près : la première attaque, à Majunga, affecta une forme comateuse, le malade étant resté toute une nuit sous la tente, sans connaissance, et ayant été ramené le lendemain à l'ambulance par ses camarades. En reprenant connaissance, il se trouva presque aveugle ; une amélioration se déclara au bout de quelques jours ; mais, à chaque accès la vue périclitait davantage, et ces derniers temps la copiopie n'a fait que progresser, d'une façon lente, mais continuelle.

D'après ces faits, il nous paraît tout justifié d'admettre que la première complication oculaire, complication aiguë de la fièvre pernicieuse, dans ce cas, ait été une névrite optique bilatérale ; et qu'à la suite, en même temps que les conséquences de cette névrite, la chorio-rétinite ait évolué, en portant la plus grave atteinte à la vision. Notamment l'héméralopie, chez notre malade, s'était déclarée de plus en plus marquée pendant les derniers temps ; il nous en rendait compte très catégoriquement, et au moment de l'observation le champ visuel était extrêmement réduit.

Les complications oculaires de la malaria sont connues depuis si longtemps, que Puccinotti, en 1820, parmi les très nombreuses formes de la maladie qu'il énonce, admet une *fièvre*

pernicieuse amaurotique et des *fièvres pernicieuses ophtalmiques*[1]. Nous trouvons quelque chose d'analogue dans Mongellaz, en 1839[2]. Pour en venir aux auteurs récents, et sans aucune prétention d'essai bibliographique complet, citons le travail si bien documenté de Sülzer[3], où la névrite optique chronique et l'héméralopie sont signalées. Mackenzie[4] avait insisté sur les hémorragies intraoculaires, Poncet[5] parle d'atrophie optique partielle, suite de neurite, Pennoff[6] insiste sur les dépôts pigmentaires dans la papille même et le long des vaisseaux rétiniens, Uhthoff[7] montre la neurite optique rétrobulbaire, Despagnet[8] signale surtout le rétrécissement des vaisseaux accompagnant l'atrophie papillaire.

Quant à l'anatomie pathologique, les recherches de Poncet lui montrèrent, dans un cas, que les lésions regardaient surtout la choroïde; hémorragies multiples, dilatation des capillaires et présence de cellules migratrices chargées de pigment. C'est par ce dernier fait, que la *chorio-retinitis palustris*, de Poncet, peut aboutir à une forme plus ou moins typique de rétinite pigmentaire, comme dans notre cas. Nous trouvons, du reste, dans le traité classique de Knies[9], nettement énoncé que, après une longue durée de l'affection palustre, il n'est pas rare de constater des dépôts pigmentaires sur le fond de l'œil, et que cette pigmentation rétinienne est sans doute due à l'embolie pigmentaire qui se produit avec la mélanémie progressive.

1. Puccinotti : *Storia delle febbri romane*, 1820.
2. Mongellaz, *Monographie des irritations intermittentes*, Paris, 1839. — Voir aussi : Colin, article INTERMITTENTES (FIÈVRES), dans le *Dict. encycl. des sc. méd.* de Deschambres.
3. Sülzer, *Ueber Sehstörungen in Folge von Malariainfection* (*Klin. Monatsbl. f. Augenheilk.*, 1890, S. 259, et *Archives d'ophtalmol.*, vol. X, p. 193).
4. Mackenzie, *Jahrb. f. Augenheilk.*, 1877, S. 215.
5. Poncet, *De la rétino-choroïdite palustre* (*Annales d'oculistique*, vol. LXXIX, 1878, p. 201).
6. Pennoff, *Beobachtungen über Erkrankungen des Sehorgans bei Intermittens* (*Centralbl. f. prakt. Augenh.*, 1879, S. 88).
7. Uhthoff, *Deutsch. medic. Wochenschr.*, 1880, S. 303.
8. Despagnet, *Artérite rétinienne des deux yeux; impaludisme* (*Recueil d'ophtalmologie*, 1894, p. 385).
9. Knies, *Die Beziehungen des Sehorgans, etc.*, Wiesbaden, 1893, p. 417 et suiv. — Voir aussi : Schmidt-Rimpler, *Die Erkrankungen des Auges in Zusammenhang, etc.*, Wien, 1898, p. 485 et suiv.

Cette *mélanose palustre du fond de l'œil*, qui parfois donne une coloration rouge grisâtre ou noirâtre à la papille[1], peut donc provoquer, de la part de la chorio-rétine, l'aspect de la rétinite pigmentaire. M. le Dr Ferri, exerçant à Novara et Milan, pays où l'impaludisme dû aux rizières n'est pas rare, répondait à une de mes lettres en me citant un cas analogue à celui que je lui signalais; il m'a parlé aussi de névrite optique chronique, rétrobulbaire, et de dépigmentation diffuse de l'épithélium rétinien.

Il reste donc acquis que *la chorio-rétinite palustre peut présenter la forme de la rétinite pigmentaire typique*, si souvent due à la syphilis héréditaire. Notion importante déjà pour le malade qui a fait l'objet de cette note; car un médecin de l'État lui refusa le certificat pour obtenir une pension de retraite, se méfiant justement de la tare spécifique congénitale. Un autre confrère finit par lui accorder ce certificat, lorsque le médecin de la famille de notre malade, qui ne présentait du reste aucun stigmate personnel, eut certifié, de son côté, l'absence de tare familiale.

L'identité de forme ophtalmoscopique entre la chorio-rétinite palustre et la chorio-rétinite hérédo-syphilitique, dans certains cas, fournit encore une preuve, s'il en faut, qu'il n'y a pas de véritables *signes pathognomoniques*, et que c'est le syndrôme, non pas le symptôme, qui doit éclairer le clinicien. Dr ANTONELLI.

SOCIÉTÉ D'OPHTALMOLOGIE DE PARIS

Séance du 5 *avril* 1898

PRÉSIDENCE DE M. JOCQS

M. KŒNIG, secrétaire annuel, lit le procès-verbal, qui est adopté.

M. DUBOYS DE LAVIGERIE, au sujet du procès-verbal, dit que la malade qu'il a présentée à la dernière séance, atteinte de con-

1. J'ai vu, ces derniers temps, chez un enfant hérédo-syphilitique avéré, du service de M. le prof. Fournier, une *pigmentation à petits points très noirs, de toute la moitié temporale du disque optique !*

dylomes de l'iris, n'en a plus aucune trace aujourd'hui, après 13 injections hypodermiques mercurielles.

M. ANTONELLI. — Je ne voudrais pas répéter ce que j'ai dit au sujet de cette malade, à notre dernière séance. Je prie encore une fois les confrères ci-présents de regarder le fond de l'œil, surtout le segment périphérique inférieur de l'œil droit; ils verront les stigmates, surtout pigmentaires, que j'ai signalés parmi les formes rudimentaires de la syphilis congénitale du fond de l'œil.

M. LE PRÉSIDENT demande ensuite l'avis de la Société sur le maintien de la séance du mois de mai qui coïncide avec la réunion du Congrès d'ophtalmologie; à l'unanimité on vote la suppression de cette séance et on décide que, comme les années précédentes, la Société de Paris invitera les membres du Congrès à une soirée.

Dr JUAN SANTOS FERNANDEZ (de la Havane). **L'ophtalmie purulente des nouveau-nés dans l'île de Cuba.** — C'est grâce à notre cher ami et collègue le Dr Emilio Salazar qu'il nous est possible de faire connaître le nombre d'ophtalmies purulentes des nouveau-nés, observées dans notre clinique de maladies d'yeux, à la Havane, pendant une période de vingt-deux ans, à la suite des relevés statistiques de ladite clinique qu'il a bien voulu nous fournir et avec lesquels il a dressé un tableau (*tableau n° 1*) qui nous sert maintenant de base pour cette étude.

En 1886, lorsque nous nous occupions d'un mémoire publié par le Dr Osio (de Madrid) sur l'ophtalmie purulente des nouveau-nés, nous profitâmes de l'occasion pour rendre compte de notre statistique personnelle comprenant une période de douze ans, comme on pourra voir dans le tableau n° 2 qui fait suite à ce travail.

Les conclusions qu'alors nous inspirèrent ces observations sont les mêmes que nous formulerons aujourd'hui en présence d'un nombre plus considérable de faits et se rapportant à une période de temps presque double.

L'ophtalmie purulente des nouveau-nés dans l'île de Cuba ne diffère généralement pas de celle qu'on observe dans l'Europe et dans l'Amérique du Nord, sauf qu'elle y est relativement bénigne, en ce sens que, même les cas dont le traitement a été extrêmement négligé, se sont le plus souvent sauvés.

Cette relative bénignité vis-à-vis de ce qui se passe dans d'autres pays où l'ophtalmie purulente des nouveau-nés cause le tiers des aveugles qui sont asilés dans les hospices, nous l'avions constatée déjà en 1875, au début de notre pratique, et elle paraît être analogue à celle qu'on observe au Mexique, d'après ce qui

appert d'un mémoire tout récent du Dr Chacon[1], présenté à l'Académie de médecine de son pays, et dont nous extrayons ces quelques lignes : « Cela nous fait croire comme vraisemblable que l'ophtalmie purulente des nouveau-nés soit moins virulente au Mexique que dans d'autres pays, et c'est à cette condition qu'il est rationnel d'attribuer le résultat favorable du traitement. »

La négligence avec laquelle on traite souvent les enfants atteints ou bien plus encore le défaut d'une thérapeutique opportune lorsqu'il est encore temps d'agir, ont été les mêmes ou plus grands à Cuba qu'ailleurs, et, cependant, bien des fois nous avons été surpris de nous trouver en face d'enfants dont les yeux étaient restés baignés dans du pus pendant plusieurs jours sans que les cornées eussent subi la moindre altération, le moindre trouble.

Cette relative bénignité ressort encore davantage lorsqu'on la compare à l'ophtalmie purulente des adultes d'origine gonorrhéique, dont la gravité dépasse peut-être celle qu'on constate en Europe, puisque c'est à peine si 50 p. 100 des malades atteints restent indemnes, tandis que 20 ou 30 p. 100 dans les mêmes conditions d'abandon ou de négligence perdent l'organe atteint.

Les infiltrations purulentes de la cornée dans l'ophtalmie des nouveau-nés disparaissent fréquemment par résorption, alors que dans la gonorrhée des adultes elles se terminent la plupart du temps par le sphacèle ou la nécrose sans laisser le moindre espoir d'une intervention chirurgicale quelconque.

Sur les 463 enfants atteints d'ophtalmie purulente *neo-natorum* traités dans une période de vingt-deux ans, 8 seulement ont été soignés du premier au sixième jour de l'affection ; une moitié environ, du sixième au quinzième jour ; 102 du quinzième au vingt-cinquième jour, et 53 du vingt-cinquième au trentième jour de la maladie. Comme on le voit, 8 seulement ont eu des chances indéniables de guérison, car la maladie ne débutant d'ordinaire que du troisième au sixième jour, celui qui a été soigné le plus tard de ces 8 malades ne comptait que trois ou quatre jours depuis qu'il avait été infecté.

Etant donné que c'est dans la première consultation qu'on note l'âge du petit malade, on peut remarquer que seulement 180 ont été menés à la consultation avant les premiers quinze jours et 240 entre les quinze jours et un mois.

C'est à présumer que ces 240 qu'on avait amenés à la consultation si tardivement ont eu rarement un traitement médical quelconque, car le plus souvent ces malades sont adressés à des

1. Voir *Gaceta medica*, Mexique, t. XXXLV, n° 4.

spécialistes et presque jamais les médecins ne se chargent de les soigner eux-mêmes.

Si la maladie avait à Cuba la gravité qu'on constate dans d'autres pays, les 240 derniers malades de notre statistique se seraient perdus, et à plus forte raison encore tous ceux qui ont été soignés après deux mois de leur existence.

Un fait à noter et qui vient à l'appui de ce que nous avançons, c'est que 143 enfants ont été envahis à la naissance et 294 du troisième au cinquième jour; par suite, sur les 463, chiffre total, il n'y a eu que 26 qui n'ont pas ressenti les effets de l'infection à partir du jour de la naissance, et partant le danger qu'ils ont couru a été d'autant plus considérable.

Bien que dans la statistique on a compris entre les lésés ceux qui ont été perdus ou aveugles, nous pouvons affirmer que le nombre d'aveugles soignés pendant la période de suppuration ne dépasse pas 3; la plupart de ceux qui y figurent et qui sont globés avec ceux qui sont restés avec leucomes partiels ou totaux sur un œil ou sur les deux, sont des enfants ou des sujets âgés qui ont été à la consultation après les deux premiers mois, pour les uns, et après des années, pour les autres, d'avoir subi l'ophtalmie purulente des nouveau-nés et dont le diagnostic de cette affection a été formulé, car elle était réellement l'origine du trouble oculaire pour lequel ils avaient été consulter.

Le chiffre des enfants blancs atteints d'ophtalmie se trouve être plus considérable parce que la population blanche est plus grande que celle des gens de couleur et des métis.

La proportion de ceux qui ont été envahis par la maladie est presque égale entre les enfants des deux sexes, ce qui ne doit étonner personne, car rien n'indique en effet qu'un sexe présente plus de chances qu'un autre pour attraper l'infection conjonctivale.

Quant à la proportion des malades d'ophtalmie purulente des nouveau-nés sur le nombre total de malades d'yeux soignés à la Havane, elle est de 463 sur 31,550, soit 1,47 p. 100; et la proportion par rapport au chiffre d'enfants (8,049) malades des yeux, qui ont été vus à la clinique pendant le même laps de temps, est celle de 5,75 p. 100.

Dans la clinique spéciale de maladies d'yeux « Eduardo Liceaga », au Mexique, le Dr Chacon a noté qne la proportion de l'ophtalmie purulente des nouveau-nés vis-à-vis du nombre total des malades examinés est de 5,43 p. 100.

La consultation spéciale « Eduardo Liceaga » se trouve installée à la Maternité; or, comme c'est à présumer que les malades qui y ont été soignés étaient exclusivement des enfants, on voit par là

que la proportion, pour ces derniers, de l'ophtalmie purulente par rapport aux autres maladies est identique à celle que nous avons obtenue à la Havane. Ajoutons que Michel (de Wurzburg) attribue 13,247 p. 100 sur la totalité des maladies d'yeux en général.

Les saisons n'ont paru exercer aucune influence sur l'apparition de l'ophtalmie purulente des nouveau-nés à l'île de Cuba, ce qui ne pouvait être autrement, étant donné que dans notre climat, à la rigueur, il n'y a qu'un été comme saison, soit atténué, soit rigoureux, et aussi parce que la maladie est essentiellement contagieuse.

Cependant, comme la contagion peut être favorisée ou contrariée par les changements de température — et à ce sujet il faut se rappeler que Arlt et d'autres encore ont attaché de l'importance à son aggravation par le froid humide [1] — il nous a paru que nous devions noter l'époque de l'envahissement de l'ophtalmie, et voilà le résultat que nous relevons dans notre statistique : janvier, 42 cas ; février, 42; mars, 46; avril, 41 ; mai, 40; juin, 41; juillet, 40; août, 37 ; septembre, 36; octobre, 36; novembre, 44; décembre, 33.

L'île de Cuba étant un pays chaud où l'anémie attaque souvent les femmes enceintes, en les prédisposant à la leucorrhée, il semblait logique d'y constater un plus grand nombre d'ophtalmies purulentes des nouveau-nés que dans d'autres pays, étant donné que l'opportunité de la contagion devrait être plus grande dans ces conditions; néanmoins, notre statistique est là pour nous prouver qu'il n'en est rien.

Ce que nous venons d'exposer est d'autant plus à signaler que dans les premières années de notre pratique nous négligions d'interroger les mères au sujet de l'apparition de l'écoulement, tandis que depuis dix ans nous les avons questionnées toujours invariablement et c'est rare que nous ayons obtenu une réponse négative.

Dans tous les cas d'ophtalmie purulente des nouveau-nés nous n'avons pas fait l'examen bactériologique du pus ; mais depuis que la bactériologie a été d'une pratique courante, chaque fois que nous avons confié aux Drs Davalos et Acosta, professeurs du Laboratoire bactériologique de la « Cronica medico-quirurgica » la recherche microbiologique de la sécrétion conjonctivale, ils ont constaté la présence du gonocoque de Neisser associé à d'autres germes pyogènes, sauf dans de très rares exceptions.

Jamais nous n'avons vu la diphtérie compliquant l'ophtalmie purulente des nouveau-nés qui a été observée par nous à la Havane.

1. Panas, *Traité des maladies des yeux*, Paris, 1896, p. 215.

Tableau n° 1

NOMBRE DE MALADES.	AGE DES MALADES EN VENANT A LA CONSULTATION.		RACE. BLANCS.	RACE. NÈGRES.	RACE. MÉTIS.	SEXE. GARÇONS.	SEXE. FILLES.	ÉPOQUE DE L'APPARITION DE LA MALADIE A PARTIR DE LA NAISSANCE.	JOURS QUE L'ENFANT COMPTAIT DE MALADIE EN VENANT A LA CONSULTATION.	YEUX MALADES. UN SEUL.	YEUX MALADES. LES DEUX.	RÉSULTATS.
499	De 0 à 15 jours.....	180	132	5	43	249	250	Depuis la naissance, 143 enfants. De 3 à 5 jours après, 294 enfants. De 5 à 10 jours après, 63 enfants.	De 1 à 6 jours, 8 enfants. De 6 à 15 jours, 209 enfants. De 15 à 25 jours, 102 enfants. De 25 à 30 jours, 53 enfants. De 1 à 4 mois, 36 enfants. Sans préciser, 26 enfants.	27	472	Lésés..... 96 Guéris.... 336 Perdus de vue.... 67
	15 jours à 1 mois.	240	154	18	68							
	1 mois à 1 mois et demi.....	41	32	2	7							
	1 mois et demi à 2 mois.....	24	18	2	4							
	2 à 3 mois.....	12	7	»	5							
	3 à 4 mois.....	1	»	»	1							
	4 à 5 mois.....	9	9	»	»							
	5 à 6 mois.....	4	4	»	»							
	6 à 7 mois.....	3	3	»	»							
	7 à 8 mois.....	1	1	»	»							
	8 à 10 mois.....	1	1	»	»							
	1 an à 5 ans.....	11	11	»	»							
	5 à 10 ans.....	1	1	»	»							
	12 ans.....	1	1	»	»							
	18 ans.....	1	1	»	»							
	19 ans.....	1	1	»	»							
	21 ans.....	1	1	»	»							
	24 ans.....	1	1	»	»							
	36 ans.....	1	1	»	»							

Tableau n° 2

AGE DES MALADES EN VENANT A LA CONSULTATION.		ÉPOQUE DE L'APPARITION DE LA MALADIE APRÈS LA NAISSANCE.		SEXE. GARÇONS.	SEXE. FILLES.	LÉSIONS CONSÉCUTIVES.	UN SEUL ŒIL.	LES DEUX YEUX.
De 1 à 5 jours	3							
5 à 10 jours	7					Albugue de la cornée	2	3
10 à 15 jours	40					Atrophie de l'œil	2	2
15 à 20 jours	39					Sphacèle de la cornée	1	1
20 à 25 jours	26					Leucome adhérent	6	2
25 à 50 jours	30	De 1 à 5 jours	139	99	75	Opacités de la cornée	4	1
50 à 80 jours	9	5 à 10 jours	28			Perforation de la cornée	2	3
80 à 100 jours	5	10 à 15 jours	5			Hernie de l'iris	2	»
4 mois	2	15 à 20 jours	2			Cataracte capsulaire	1	1
5 mois	1					Ulcère de la cornée	2	»
7 mois	1					Staphylome total adhérent	7	2
1 an	4							
2 ans	3							
5 ans	1							
7 ans	2							
8 ans	1							

Les rares cas d'ophtalmie diphtérique ou croupale que nous avons vus se sont présentés isolément.

En général, les enfants robustes ou bien constitués ont guéri rapidement.

Dans les trois ou quatre premiers jours de traitement, nous avons constaté une diminution notable de la suppuration au point de cesser presque complètement, mais en la voyant reparaître aussitôt que le traitement a été arrêté ou simplement négligé.

Cela parait être dû à ce que les germes, dominés mais non éteints, retrouvent leur pouvoir de résistance lorsqu'on a laissé de continuer le traitement quelques jours après avoir cru la guérison de l'enfant définitive.

Plusieurs fois, lorsque l'état purulent est disparu, nous avons été obligé de combattre pendant plusieurs jours des états catarrhaux persistants qui, s'ils étaient négligés, pourraient donner lieu à la récidive et, par suite, à des lésions sur les cornées.

Le traitement de l'ophtalmie purulente des nouveau-nés dans notre pratique s'est basé fondamentalement sur la constante propreté, par le moyen d'antiseptiques peu irritants, et parmi ceux-ci, c'est le permanganate de potasse ou de chaux que nous avons le plus souvent recommandé.

Nous avons employé les cautérisations au nitrate d'argent une ou deux fois par jour, suivant l'intensité de l'affection, et à la dose de 1, 2 ou 2,50 p. 100 par rapport au degré de gravité de la maladie. C'est seulement lorsque, malgré ces moyens, l'ophtalmie n'a pas cédé, que nous avons eu recours à un autre genre de cautérisation, tel par exemple l'iodure d'argent naissant.

Les insufflations d'iodoforme nous les avons utilisées avec de bons résultats; mais dans la plupart des cas et sauf ceux dans lesquels la constitution appauvrie de l'enfant est un terrain préparé pour l'infiltration de la cornée, le traitement classique par les badigeonnages avec l'azotate d'argent a suffi pour dominer l'ophtalmie dans un délai plus ou moins court.

M. Péchin. — Les statistiques faites au sujet des conjonctivites purulentes des nouveau-nés doivent être basées sur l'examen bactériologique; à cette condition seule pareilles statistiques pourront permettre de tirer des conclusions au point de vue thérapeutique. Nul doute que les conjonctivites des nouveau-nés ne dérivent pas toutes de l'infection gonoccique; n'avons-nous pas souvent des conjonctivites lacrymales à pneumocoques, des catarrhes simples, la conjonctivite due au bacille de Wecks et d'autres encore, toutes lésions oculaires qui comportent un pronostic et un traitement différent. Il n'est pas jusqu'à la conjonctivite gonoccique vraie qui ne donne lieu à des infections plus ou

moins graves et susceptibles par conséquent d'un traitement différent. C'est pourquoi le travail d'ailleurs bien documenté et intéressant de M. Santos Fernandez nous aurait apporté une contribution encore plus utile si chaque cas eût été accompagné d'un examen bactériologique.

En dehors du protargol, dont les premiers essais faits en France par Darier viennent de donner de bons résultats, le traitement est bien connu. Assurément les lavages avec les solutions antiseptiques que nous connaissons tous, jointes aux cautérisations au nitrate d'argent, constituent le fond du traitement qui a donné des succès à tout le monde, mais je tiens à insister sur l'utilité, l'efficacité des lavages seuls, bien faits, souvent répétés avec l'eau bouillie. Et si l'on doit, selon les cas, recourir au nitrate d'argent, on se servira des solutions ou du crayon mitigé auquel je donne la préférence. Appliquées d'après une bonne technique, les solutions nitratées, même celles à 2 p. 100, peuvent fuser sur la cornée sans avoir été suffisamment neutralisées et déterminer des infiltrations. Cet accident peut arriver plus ou moins suivant les soins qu'on apporte à faire les cautérisations, et je reconnais qu'il se produit plutôt rarement, mais c'est un inconvénient, parfois grave, qui existe réellement. Avec le crayon mitigé au 1/3 l'application du nitrate d'argent est très efficace et exempte du danger; on fait passer légèrement ce crayon sur les bourrelets des paupières retournées et adossées l'une contre l'autre en exerçant une légère pression pour les faire saillir en dehors. Ainsi faite, la cautérisation exerce son action en haut du côté des culs-de-sac, là ou l'infection est le plus rebelle.

M. Jocqs. — Il est certain que quel que soit le mode de traitement des ophtalmies purulentes, on peut avoir soit des insuccès complets, soit des demi-succès avec des infiltrations ou des perforations de la cornée. Mais je ne crois pas que M. Péchin soit d'accord avec la majorité des ophtalmologistes en donnant la préférence au crayon de nitrate d'argent, fût-il mitigé, sur les solutions prudemment et adroitement employées.

M. Gorecki. — On a parlé d'instillations de solutions de nitrate d'argent dans l'œil pour combattre l'ophtalmie purulente des nouveau-nés. C'est un moyen détestable qui heureusement n'est plus guère employé actuellement, surtout avec une solution à 2 p. 100. Mais jadis ces instillations ou d'autres plus faibles étaient le traitement officiel classique; il a causé de véritables désastres.

C'est contre les abus de ce procédé que se sont élevés les ophtalmologistes de l'école de de Graefe qui ont employé le crayon mitigé avec lequel on peut toucher uniquement les culs-de-sac et les points plus malades et ainsi limiter l'action du caustique en res-

pectant la cornée. Mais on y parvient encore plus facilement en se servant du pinceau trempé dans la solution. Suivant les cas on peut faire des cautérisations ou des attouchements extrêmement limités ou au contraire plus étendus. Le *modus faciendi* importe alors beaucoup plus que la force même de la solution, et il n'y a pas de règle absolue à ce sujet, c'est plutôt de l'art que de la science.

M. Antonelli. — J'aurais voulu, moi aussi, recommander le *pinceau;* car le badigeonnage qu'il permet de pratiquer, à l'aide de solutions fortes de nitrate (1 ou 2 p. 100), vaut beaucoup mieux que l'*instillation,* et surtout que le crayon. Les *instillations,* faites par l'oculiste ou par quelqu'un de la famille dans des cas exceptionnels, exigent des solutions très légères (0.3 p. 100 tout au plus).

M. Billot. — Il nous semble après la lecture de l'intéressante communication de M. Fernandez, que l'ophtalmie purulente des nouveau-nés soit à la Havane d'une bénignité que nous n'avons pas l'habitude de rencontrer en France. Il nous dit en effet que nombre d'enfants guérissent après un traitement anodin, sans traitement même parfois, et que beaucoup d'entre eux ne sont soignés qu'après un nombre de jours qui peut même atteindre quinze jours, si j'ai bien entendu. Cette bénignité à la Havane, pays chaud, comme le fait remarquer M. Fernandez, nous rappelle qu'en Algérie, où l'ophtalmie purulente est loin d'être rare, les faits de guérison sans traitement véritablement sérieux ne sont pas non plus exceptionnels. L'influence des climats chauds sur la virulence des microbes peut-elle être invoquée, ou bien s'agit-il plutôt d'affections se ressemblant beaucoup comme symptômes objectifs, mais différentes comme origine et comme causalité? c'est ce qu'une étude ultérieure pourra démontrer en se basant surtout sur l'examen bactériologique d'une part, et de l'autre sur l'examen spécial de chaque cas particulier.

A propos du traitement de l'ophtalmie des nouveau-nés, notre excellent collègue M. Péchin nous signalait tout à l'heure des cas d'infiltration de la cornée à la suite de cautérisations avec une solution de nitrate d'argent à 2 p. 100. L'habitude d'employer des solutions argentiques au quarantième étant commune, et le nombre d'enfants traités chaque jour par cette méthode assez considérable, ces infiltrations devraient, nous semble-t-il, se présenter plus souvent si elles étaient dues au traitement. Aussi croyons-nous que dans les cas signalés par M. Péchin, il faut incriminer l'affection elle-même plutôt que la solution de nitrate d'argent.

M. Wuillomenet. **Les rayons de Rœntgen dans l'œil.** — MM. de Rochas et Dariex ont conclu, en 1896, d'après leurs expériences, que les milieux transparents de l'œil qui se laissent faci-

lement traverser par les rayons lumineux, sont imperméables, ou peu perméables au moins, pour les rayons X.

Dans une note communiquée à l'Académie des sciences vers la même époque, nous avons montré que nos expériences ne confirmaient point ces données. Dans une première série d'expériences nous avons photographié la tête d'un lapin ; dans le corps vitré de l'un de ses yeux, nous avions introduit, au préalable, par une petite ouverture faite à la partie postérieure de la sclérotique, un grain de plomb de chasse n° 10 (ayant à peine 1 millimètre de diamètre) ; à droite et à gauche se trouvaient disposés une pince à disséquer et un bistouri ayant servi à l'opération. L'œil traumatisé touchait directement le châssis renfermant la plaque sensible et était à environ 12 centimètres de distance de l'extrémité inférieure d'un tube de Crookes; la cathode était une plaque d'aluminium légèrement concave de 2 centimètres de diamètre; les rayons étaient obtenus au moyen d'une bobine d'induction actionnée par six accumulateurs et l'intensité du courant inducteur était réglée par un rhéostat; sur le cliché que nous avons l'honneur de soumettre à la Société, que nous avons obtenu, on voit fort bien le corps étranger.

Pour confirmer ce résultat qui allait à l'encontre des expériences de MM. de Rochas et Dariex, qui nous étonnait, mais n'est plus contestable aujourd'hui, nous avons introduit, dans une deuxième série d'expériences, deux grains de plomb de chasse n° 10 dans le corps vitré de deux yeux de porc que nous avons ensuite exposés aux rayons de Rœntgen; — les photographies montrent très distinctement les corps étrangers. Nous en avons conclu que les milieux de l'œil ne sont pas imperméables aux rayons X, comme le sont les métaux, tels que le plomb, le cuivre, par exemple. Plus tard, en 1897, MM. Friedmann et Van Duyse sont arrivés aux mêmes conclusions; ce dernier a obtenu des images radiographiques très nettes des corps étrangers de l'œil.

Nous pensons donc que lorsque la pénétration d'un corps étranger dans l'œil, tel qu'un grain de plomb, un éclat de capsule, de fonte, etc., ne peut être constatée directement par l'examen ophtalmoscopique, mais semble démontrée par des accidents inflammatoires, il peut être décelé à l'aide des rayons X, l'œil les laissant passer, et quoi qu'on ait pu dire, notamment dans une de nos dernières séances, cela est d'une importance très grande, car si, après plusieurs jours d'un traitement approprié, dans ces conditions d'un œil traumatisé, il n'y a pas de notable amélioration, il est indiqué de tenter, sans hésitation, l'extraction de ce corps étranger dont on a constaté la présence et de sauver l'œil dans ces conditions. La recherche du corps du délit est difficile

en raison du manque d'indication précise du siège exact; les rayons de Rœntgen démontrent d'abord qu'il se trouve dans l'œil ou dans la cavité de l'orbite et ensuite quelle est sa situation. Les corps étrangers peuvent être décelés au milieu des tissus, à condition que leur épaisseur ne soit pas trop considérable; il faut un bon outillage et une grande intensité de rayonnement.

M. Jocqs. — On est bien fixé maintenant au sujet de l'éclairage de l'intérieur de l'œil par les rayons de Rœntgen. Les nombreuses expériences faites pour déceler les corps étrangers intra-oculaires ne laissent aucun doute à ce sujet. Mais il ne faut pas confondre l'éclairage de l'œil par les rayons de Rœntgen avec la visibilité par l'œil de ces rayons. Or, c'est au sujet de cette visibilité que l'accord n'existe pas. La raison en est peut-être que l'éclairage de l'œil se fait à travers les différentes couches de l'organe, y compris le corps vitré, mais en dehors du cristallin; tandis que la visibilité se produit suivant l'axe antéro-postérieur, c'est-à-dire à travers le cristallin quand il existe. Or, au début, plusieurs expérimentateurs ont nié la perméabilité du cristallin aux rayons X, ce qui expliquait, suivant eux, que les yeux normaux ne les voyaient pas; et comme preuve, on a publié des cas où des yeux privés de cristallin les avaient vus. Mais d'autres plus nombreux sont venus ensuite démontrer que les yeux opérés de cataracte ne les voyaient pas non plus.

La communication de M. Foveau de Courmelles à l'Académie des sciences nous dit cependant que certains aveugles perçoivent les rayons de Rœntgen. Or, ces yeux d'aveugles sont dépourvus de cristallin ou du moins de cristallin transparent. Si la non-perméabilité du cristallin transparent était chose prouvée, les résultats obtenus par M. Foveau de Courmelles pourraient s'expliquer. Dans le cas contraire, ils sont inexplicables. Pourquoi les yeux aveugles verraient-ils les rayons de Rœntgen, lorsque les yeux normaux ne les voient pas? L'hyperacuité de la sensibilité rétinienne proposée par l'auteur ne saurait nous satisfaire.

M. Antonelli. — L'œil aphake (opéré de cataracte) et l'œil muni de cristallin, sont également insensibles aux rayons de Rœntgen. Moi-même, j'ai examiné à ce point de vue une demoiselle, opérée de cataracte molle de l'œil gauche, le droit étant normal; aucune différence entre les deux côtés. Du reste j'ai montré, dans une de nos dernières séances, par des scotographies des différents tissus de l'œil, que le cristallin se comporte tout à fait comme les autres parties du globe oculaire, et il est aujourd'hui acquis que c'est l'insensibilité rétinienne, non pas l'opacité des milieux transparents, qui rend l'œil aveugle pour les rayons cathodiques.

M. Wuillomenet. — Les milieux de l'œil ont une transparence

très voisine de celle de l'eau, sauf le cristallin qui a une opacité un peu plus forte, et quelques minutes suffisent pour obtenir une image radiographique. Quant aux idées ingénieuses émises par M. Jocqs, je lui dirai qu'en 1896 déjà, peu de temps après ma communication à l'Institut, je reçus une lettre du Dr Frédéric Battelli, de l'Institut de physique de Pise, dans laquelle ce collègue me disait que ses expériences confirmaient mes recherches en ajoutant que des opérés de cataractes doués d'une bonne acuité visuelle, placés devant un tube de Crookes protégé par un écran, n'avaient pas perçu la plus légère impression lumineuse. J'ajouterai qu'il semble résulter d'intéressantes recherches de M. Balthazard que les rayons X ne paraissent pas avoir d'action physiologique bien marquée; en particulier, l'érythème radiographique ne doit pas être attribué aux rayons X, mais bien aux radiations électriques qui accompagnent ces rayons X. M. Balthazard a constaté que si l'on a soin d'interposer entre l'ampoule de Crookes et le sujet soumis à son action, une lame d'aluminium reliée à la terre de manière à écouler les ondes électriques qui tendent à jaillir sur le sujet, on n'observe jamais d'accidents.

M. E. Valude. **Conjonctivite pseudo-membraneuse à streptocoques et panophtalmie secondaires à une infection grippale et à des suites de couches compliquées.** — M. le Dr Terson père (de Toulouse) a publié récemment (*Annales d'oculistique*, février 1898) un très intéressant mémoire où il reprend la question des panophtalmies survenant dans les cas de leucome adhérent et dans lequel il résume les observations déjà publiées sur ce sujet. Pour faire suite à ce travail, voici un cas que j'ai pu suivre à la clinique d'accouchements de la Faculté. Il s'agit d'une femme qui portait un œil artificiel sur un moignon oculaire et qui fut prise, de ce côté, à la suite d'une grippe et de couches compliquées d'une symphyséotomie et d'infection de la plaie, d'une conjonctivite pseudo-membraneuse, puis d'un phlegmon de l'œil. M. Bar, alors chargé du service de la clinique, me confia cette malade pour la soigner de sa panophtalmie et voulut bien me permettre d'en publier l'observation. En voici les détails recueillis par M. Boullé, assistant du service :

Observation.

Hélène B..., domestique, âgée de 26 ans, présentait du côté gauche un moignon oculaire avec une atrophie de la cornée, survenue par le fait d'une ophtalmie ancienne. Il existait probablement au centre de cette cornée atrophiée une cicatrice cystoïde capable de laisser passer les germes infectieux, et la suite de

l'observation le démontrera. Cette malade portait un œil artificiel, et la conjonctive de ce côté était, par ce fait, et comme il est habituel, toujours rouge et un peu suppurante.

Sur ces entrefaites, et comme elle était enceinte de 7 mois et demi, elle fut prise de frissons et de courbature générale le 19 décembre 1897. Ces phénomènes du début furent très complètement observés, car la malade, une rachitique, était entrée à la clinique, un peu avant son terme, pour qu'on pût surveiller ses dernières semaines de grossesse.

La malade commença donc une grippe à forme broncho-pneumonique, mais sans grande élévation de température; le thermomètre se maintint entre 36°5 à 37°5. Cet état grippal, sans fièvre, mais avec une toux sèche et tenace, se prolongea jusqu'au mois de janvier 1898, au moment où elle fut prise des douleurs de l'accouchement.

Le 22 janvier, à cause de son rétrécissement rachitique du bassin, M. Bar pratique la symphyséotomie; quatre jours après, on n'observait rien d'anormal du côté des organes génitaux, mais la malade expectore des crachats rouillés et présente des râles crépitants dans le poumon droit.

Le 27 janvier, l'examen des sécrétions pulmonaires révèle l'existence de pneumocoques ; sur le col utérin, on constate l'existence d'une pseudo-membrane contenant des *streptocoques*. En même temps que ces phénomènes apparaissent, la température subissait une élévation marquée mais sans dépasser 39°6.

Le 29 janvier, la plaie de la symphyséotomie commence à offrir des signes d'infection : c'est d'abord un écoulement séro-sanguinolent au niveau des points de suture, ce sont des couennes qui apparaissent à la vulve, les lochies sont grisâtres.

Le 1er février, apparition des premiers symptômes oculaires; l'œil gauche semble un peu rouge sur les bords; la malade toutefois ne s'en plaint pas.

Le 2, la malade accuse une forte sensation de gravier dans cet œil ; la conjonctive est rouge.

Le 3, le cul-de-sac conjonctival apparaît comblé par des couennes grisâtres que M. Bar montre aux élèves de la Clinique, en leur exposant que ces fausses membranes ressemblent d'une manière frappante à ce qu'on connaissait autrefois sous le nom de pourriture d'hôpital.

Examinées, ces fausses membranes renfermaient du streptocoque à gros grains (le pus recueilli au niveau de la symphyse contenait du streptocoque à grains fins). A ce moment, la température monte plus haut qu'elle n'avait été jusqu'alors et atteint 40°.

Simultanément, la malade présentait un œdème douloureux au

niveau de l'épaule droite et un empâtement de la cuisse gauche au point où avait été pratiquée une piqûre de morphine.

Le 4 février, le globe devient saillant, dur et douloureux : même état d'empâtement de l'épaule, mais celui de la cuisse tend à disparaître.

Le 5 février, je vois la malade pour la première fois. Le moignon oculaire est ténu, mais mobile, il y a phlegmon oculaire sans extension à l'orbite. M. Bar soupçonnant une arthrite scapulo-humérale, fait à l'épaule une ponction qui reste sans résultat. L'état du poumon et celui de la symphyse est satisfaisant.

Le 6 février (T. 39°6). Je pratique l'éviscération du globe. Avant d'ouvrir l'œil, le fait de le saisir un peu solidement avec la pince fait sourdre une gouttelette de pus concret du milieu de la surface cornéenne atrophiée. Ceci me porte à croire qu'il existait en ce point, antérieurement, une cicatrice cystoïde, une fistule mal fermée. L'éviscération montre que la choroïde et le vitré étaient entièrement infiltrés de pus concret. La cavité oculaire est remplie par une mèche de gaze iodoformée : pansement.

L'examen microbiologique pratiqué par M. Macé a montré que le pus de l'œil contenait du streptocoque à gros grains formant des chaînettes de 3 à 4 éléments et semblables à ceux déjà observés dans les fausses membranes conjonctivales, quelques gros diptocoques, et des staphylocoques blancs.

Dès le lendemain on observa une chute marquée de la température (38°6), et celle-ci progressivement s'abaissa en trois jours jusqu'à 37°1. La guérison du moignon oculaire réduit à sa coque s'effectua régulièrement et les fausses membranes de la conjonctive étaient depuis longtemps disparues.

Dans la fin du moins de février, la malade présenta encore une poussée infectieuse sous la forme de deux abcès sous-cutanés pour lesquels à l'heure actuelle (10 mars) elle est encore en traitement à la clinique ; l'état général reste d'ailleurs satisfaisant.

Outre le fait de l'infection qui fait l'objet de cette communication, cette observation est intéressante pour l'oculiste, en ce qu'elle montre que le début de la panophtalmie a été marqué par une élévation de température supérieure à celle qui avait accompagné l'infection génitale et même l'éclosion de la pneumonie.

Il n'est pas admissible, en effet, de supposer que cette élévation de température puisse être rattachée au gonflement de l'épaule, puisque la ponction n'y a révélé l'existence d'aucun épanchement et que, d'autre part, l'éviscération du globe, c'est-à-dire la suppression du foyer oculaire, a été suivie aussitôt par une baisse brusque puis progressive de la température.

Pour ce qui est du mode de l'infection, il est certain que notre observation est de celles pour lesquelles le processus *endogène*, soutenu par Meyer, Parinaud, pourra être le plus vraisemblablement défendu. En effet, notre malade, atteinte de septicémie véritable, avec infection de sa plaie génitale, formation d'abcès multiples, arthrites infectieuses, présentait évidemment des micro-organismes infectieux et pathogènes dans son torrent circulatoire. Cependant, il ne nous semble pas douteux, si l'on s'en réfère à la marche des symptômes, qu'il s'agisse ici d'une infection *ectogène*, d'une ancienne cicatrice selon le mode le plus commun.

En effet, la malade portait au milieu de son moignon oculaire, au centre de ce qui restait de sa cornée, une cicatrice filtrante, assurément peu solide puisque celle-ci a cédé à la première pression exercée avec la pince à fixer au moment de l'opération. Et nous voyons les symptômes infectieux se succéder ainsi, très nettement : d'abord la rougeur de la conjonctive, puis l'apparition des fausses membranes remplies de streptocoques, enfin, et en dernier lieu, l'infection du globe de l'œil produite par le même streptocoque à gros grains.

Cette observation, par la rigueur avec laquelle elle a été prise, équivaut à une démonstration expérimentale de la proposition soutenue par M. Terson père dans son mémoire, et que nous avions déjà émise en 1885 à propos d'un fait publié par nous dans les *Archives d'Ophtalmologie*, à savoir que les leucomes adhérents ou les cicatrices cystoïdes de la cornée constituent des portes d'entrée à l'infection et facilitent celle-ci. Dans le cas particulier dont nous venons de rapporter l'histoire, l'infection ectogène de la cicatrice se trouvait de plus singulièrement favorisée par l'état habituel de la conjonctive qui se trouvait irritée par le port d'une pièce artificielle. Cette conjonctive, perpétuellement baignée de pus ou du moins de muco-pus, ainsi que le fait est constant avec un œil de verre, renfermait certainement dans ce liquide de sécrétion une grande quantité de microbes qui étaient tout prêts à se transformer en organismes pathogènes. Le sont-ils devenus par l'apport direct, au moyen des doigts, d'éléments infectieux provenant de voies génitales ou de la plaie de la symphyséotomie? Le fait est possible, mais peut-être est-il plus simple d'admettre que l'infection générale a joué ici son rôle en transformant la conjonctivite chronique et banale de cette malade en une conjonctivite infectieuse à streptocoques; ce qui tendrait à le prouver, c'est l'unilatéralité de l'affection et l'absence totale d'infection à l'œil droit qui n'offrait aucune cause antérieure d'irritation.

M. Péchin. — Les affections oculaires d'origine grippale sont nombreuses. On a cité des conjonctivites, diverses formes de

kératite, l'irido-choroïdite, la cataracte, l'hyalite suppurée, la névro-rétinite, la papillo-névrite avec stase, l'atrophie optique, des cas de cécité sans lésions ophtalmoscopiques. On a aussi des observations de paralysie de la troisième et de la septième paire et même d'ophtalmoplégie. Le processus infectieux ne devait pas épargner les annexes de l'œil, aussi a-t-on noté la dacryoadénite, la ténonite et le phlegmon de l'orbite. Parmi toutes ces manifestations grippales, la panophtalmie a été signalée rarement ; c'est ce qui fait l'intérêt de l'observation de M. Valude. Trois hypothèses peuvent être faites pour expliquer la pathogénie de cette infection oculaire sans qu'aucune d'elles puisse être absolument démontrée. Ou bien il s'agit d'une conjonctivite grippale à forme pseudo-membraneuse avec infection secondaire de la coque oculaire par la fistule, remarquée par M. Valude au moment de son intervention. Ou bien il s'agit d'une infection de la conjonctive par la malade qui aurait pu toucher son œil avec des doigts infectés. Enfin, on peut admettre qu'il s'agit d'une endo-infection, et c'est à cette dernière hypothèse que je me rattache le plus volontiers. M. Valude, sans nier d'ailleurs la possibilité de l'endo-infection, admet la première hypothèse. Je lui objecterai que la conjonctivite grippale est généralement bilatérale et que chez sa malade l'œil droit est resté indemne. En outre l'absence de douleur dont il fait grand cas aurait, il est vrai, une grande importance s'il se fût agi d'un œil normal, mais ici il s'agit d'un moignon et alors le symptôme douleur n'a plus la même valeur séméiologique. Assurément la fistule était très suggestive en pareil cas et M. Valude a aussitôt pensé aux infections intra-oculaires consécutives aux leucomes adhérents dont il a fait l'avant-propos de sa communication. Dans les cas auxquels il fait allusion, on peut suivre la marche et la filiation des accidents, mais chez sa malade pareille chronologie ne peut plus se faire parce qu'il se trouve en face d'une infection conjonctivale et oculaire à la fois. C'est pourquoi, chez cette femme, qui est en état de septicémie, il y a lieu plutôt d'admettre que son œil gauche, à l'état de moignon et irrité par un œil artificiel, était un *locus minoris resistentiæ* et que là a été le déterminisme de l'infection oculaire par infection endogène.

Après avoir pratiqué l'éviscération qui était l'opération du choix, M. Valude a introduit dans la coque oculaire vidée une mèche de gaze iodoformée. A mon avis, ce pansement est inutile et si M. Valude s'est bien trouvé d'y avoir eu recours maintes fois, je lui dirai que dans deux cas récents où j'ai, après un soigneux curettage, simplement lavé la coque oculaire avec de l'eau bouillie, j'ai obtenu la guérison en quelques jours et avec le minimum de réaction.

M. Valude. — Je suis tout à fait d'un avis opposé à M. Péchin relativement à l'opportunité de la mèche. Si l'on ne fait qu'un simple lavage, le sang s'accumule dans la cavité scléroticale et amène des phénomènes de rétention : chémosis, gonflement phlegmoneux de la région, douleurs vives. C'est cette phase réactionnelle, qui est parfois longue, qui a le plus contribué à déprécier cette opération de l'exentération auprès des chirurgiens.

J'ai fait déjà un assez grand nombre d'exentérations, et j'affirme que grâce à la mèche, mais sans bourrage solide de la cavité éviscérée, grâce à la mèche, dis-je, l'exentération offre des suites aussi simples que l'énucléation, c'est-à-dire que tout est fini en quelques jours. C'est depuis que j'ai songé que le sang accumulé pouvait donner lieu à des phénomènes de rétention et que j'ai employé une mèche que mes résultats sont aussi simples.

ÉLECTION D'UN MEMBRE TITULAIRE

9 votants. Obtiennent :

1er tour de scrutin : M. Dreyer-Dufer, 4 voix; — M. Ostwalt, 2 voix; — 3 bulletins blancs.

2e tour de scrutin : 8 votants. M. Dreyer-Dufer, 7 voix; — 1 bulletin blanc.

M. Dreyer-Dufer est proclamé membre titulaire et la séance est levée.

Nous recevons la lettre suivante :

« Mon cher confrère,

« Je voudrais réparer un oubli bibliographique bien naturel, de la part de M. Parent comme de la mienne, pendant la discussion relative à la malade présentée par M. Dubois de Lavigerie à la Société d'ophtalmologie de Paris, séance de mars dernier.

« En réponse à une objection de M. Parent, nous disant qu'il ne connaissait pas, dans la littérature ophtalmologique, de cas de *granulome irien dû à la syphilis* HÉRÉDITAIRE, je répondais que, en tout cas, l'examen ophtalmoscopique de la jeune malade ne me laissait aucun doute sur sa tare spécifique et que, si M. Dubois de Lavigerie pouvait bien démontrer chez sa malade, par des données anamnésiques ou autres, la syphilis congénitale et non pas acquise pendant l'enfance, *son cas serait le premier* de ce genre.

« Or, en parcourant ces jours derniers, par hasard, une thèse de Paris, présentée en 1889 par M. Sanguinet, j'y ai trouvé mention d'une observation de Nettleship et Fox (*Transac. of the Opht. Soc. of the Unit. Kingd.*, vol. I, p. 19) et reproduction de deux observations de M. Trousseau, toutes concernant des cas

d'*iritis gommeuse chez des hérédo-syphilitiques avérés*. Le succès très rapide du traitement spécifique, chez la malade de M. Dubois de Lavigerie, lui a confirmé, du reste, la nature syphilitique du granulome irien.

« Puisque le *Recueil* (n° de mars, p. 225) a si fidèlement reproduit ce qui me regardait dans la discussion, j'ai tenu à rectifier ici même l'erreur. — Merci de me l'avoir permis et veuillez croire, mon cher confrère, à mes meilleurs sentiments dévoués.

« A. ANTONELLI. »

Paris, 15 mai 1898.

SOCIÉTÉ FRANÇAISE D'OPHTALMOLOGIE

CONGRÈS DE 1898

M. ABADIE (de Paris), rapporteur. **Des hémorragies intra-oculaires chez les adolescents.** — Les hémorragies chez les adolescents diffèrent à tous les points de vue : étiologie, nature, traitement, de celles qu'on rencontre à l'âge moyen de la vie ou chez les vieillards. On peut établir cliniquement l'existence des variétés suivantes :

1° Les *hémorragies subites à répétition*;
2° Les *hémorragies dyscrasiques*;
3° Les *hémorragies liées à des lésions préalables des membranes profondes*;
4° Les *hémorragies apoplectiformes*.

I. — *Hémorragies subites et récidivantes.*

C'est de Graefe qui a signalé le premier les hémorragies subites récidivantes chez les jeunes sujets.

Dans beaucoup de cas des *épistaxis violentes* avaient précédé l'apparition des hémorragies et avaient cessé depuis.

Eales puis Nieden ont rapporté plusieurs cas d'hémorragies intra-oculaires ayant pour caractères principaux d'être subites, récidivantes, d'avoir leur point de départ dans les régions équatoriales de l'œil et d'être en général bénignes. Elles sont, en somme, tout à fait comparables aux épistaxis qui surviennent chez les jeunes sujets au moment de la puberté et qui paraissent liées aux transformations que subit l'organisme à cette période de la vie. Aussi pourrait-on, selon l'heureuse expression de Panas, les appeler des *épistaxis intra-oculaires*.

Ces hémorragies demandent le même traitement que les épistaxis de la puberté, c'est-à-dire avant tout une bonne hygiène, les toniques, quinquina, préparations ferrugineuses, la limonade citrique, sulfurique, les préparations d'ergotine.

II. — *Hémorragies dyscrasiques.*

Dans cette variété d'hémorragies, le début est souvent insidieux et il est assez rare qu'on soit consulté au moment même où le processus morbide commence à s'établir et à évoluer.

Habituellement, les malades ne se préoccupent de leur état que lorsque leur vision a baissé d'une façon sensible et déjà à ce moment le corps vitré, uniformément trouble, sombre, presque noirâtre, empêche l'exploration des parties profondes.

Néanmoins, quand, exceptionnellement, on peut surprendre les hémorragies au début même de leur apparition, voici ce qu'on observe : de fines stries sanguines se montrent tout d'abord le long des parois des vaisseaux rétiniens. D'abord discrètes et isolées, ces stries s'élargissent en nappe augmentant de nombre et d'étendue, envahissant tont d'abord, de préférence, le voisinage de la papille du côté de la macula. Ces fines extravasations sanguines siègent d'ordinaire le long des vaisseaux, particulièrement des veines. Mais bientôt appaissent de véritables taches, de larges plaques sanguines d'un rouge sombre.

Le sang, qui était jusqu'alors répandu à la surface de la rétine, se fraye un passage dans le corps vitré. Ce sont d'abord des filaments rougeâtres membraniformes, formés surtout par le sang extravasé. Mais bientôt le corps vitré, troublé à son tour dans sa nutrition, commence à se désorganiser.

Ces hémorragies se produisent d'ordinaire sans provoquer le moindre symptôme réactionnel. On n'observe ni douleur ni injection de la conjonctive, la tension intra-oculaire reste normale.

Le réflexe pupillaire à la lumière est bien conservé.

Ces hémorragies intra-oculaires, dès que l'épanchement dans le corps vitré est tant soit peu abondant, ont été le plus souvent confondues avec le décollement de la rétine.

Dans le décollement de la rétine, même complet et ancien, il est rare que le corps vitré soit aussi trouble et opaque que dans l'hémorragie, il est surtout floconneux, mais avec des parties transparentes qui permettent, lorsqu'on imprime des déplacements à l'œil, de voir les plis de la rétine décollée flottant librement dans la cavité oculaire.

L'examen fonctionnel pourra aussi nous fournir d'utiles renseignements. Dans le décollement de la rétine, il existe toujours une

lacune du champ visuel correspondant au siège et à l'étendue du décollement; dans l'hémorragie intra-oculaire la perception quantitative de la lumière est, au contraire, également bien conservée dans toute l'étendue des régions équatoriales. Le réflexe pupillaire lumineux est aussi toujours beaucoup plus actif dans la simple hémorragie que dans le décollement.

Les hémorragies dyscrasiques paraissent mériter ce nom parce que chez les malades atteints on n'a trouvé ni altérations des vaisseaux, ni troubles de la circulation générale et aussi et surtout en raison des remarquables résultats que fournit une thérapeutique dirigée contre l'état du sang. Chez la plupart des sujets observés, en effet, toutes les médications ont échoué, sauf les suivantes : la limonade citrique ou sulfurique à volonté, le perchlorure de fer à la dose de 20 à 30 gouttes, enfin l'ergotine ou l'ergotinine à l'intérieur ou en injections sous-cutanées, mais surtout le quinquina, de préférence sous forme d'extrait à dose assez élevée, de 1 à 2 grammes par jour.

L'application de ventouses scarifiées à la tempe peut être aussi fort utile.

Dans cette catégorie des hémorragies dyscrasiques je ferai entrer un certain nombre d'hémorragies intra-oculaires qui se produisent sous l'influence de modifications passagères prédisposantes de l'organisme auxquelles viennent s'adjoindre parfois des causes mécaniques efficientes : grossesse (Teillais), hémophilie (Evenbuch, Valude, Wagenman, Wober); phosphaturie et azoturie (Trousseau, *Bulletin médical*, 1897, n° 27); dilatation de l'estomac (Panas); anémie pernicieuse progressive (Niederhauser, Eales, Sargent); leucémie (Bramwel, Steuber, Deutschmann); intoxication paludéenne (Galezowski, Teillais).

Apert et Rame (*Bulletin médical*, 1894, n° 4) ont récemment appelé l'attention sur un signe important qu'on trouverait chez les hémophiliques, c'est la ***non-rétractibilité du caillot sanguin***, déjà signalée par Hayem et Bensaude dans le purpura hemorragica. Dans ces cas on prescrira avec succès le traitement suivant :

1° Limonade citrique à volonté et tous les jours.
2° Chlorure de calcium..... 10 gr.
Eau..... 400 gr.

Une cuillerée à bouche dans un verre d'eau à chaque repas.

III. — *Hémorragies intra-oculaires secondaires dans les chorio-rétinites.*

Des hémorragies se montrent parfois chez les malades atteints de ***chorio-rétinite*** et constituent une complication grave.

La présence même de foyers de chorio-rétinite disséminés soit dans le fond de l'œil, soit dans les parties équatoriales, précédant, accompagnant et peut-être déterminant les altérations des vaisseaux et l'extravasation sanguine, permettra de différencier cette variété d'hémorragies de celles qui ont une origine purement dyscrasique.

C'est au traitement de la chorio-rétinite qu'il faudra s'adresser tout d'abord, c'est-à-dire aux injections sous-cutanées de sels mercuriels solubles. En outre, les déplétions sanguines à la tempe, les préparations d'ergotine, de quinquina constitueront une médication auxiliaire des plus utiles.

IV. — *Hémorragies rétiniennes apoplectiformes.*

Leur caractère propre c'est d'être toujours très graves et d'aboutir habituellement à la perte de l'œil.

Dans les autres variétés le sang épanché, au lieu de s'étaler dans les tissus voisins, se répandait de préférence dans le corps vitré. Ici, au contraire, le sang s'infiltre dans la trame même des tissus rétinien et choroïdien y produisant une désorganisation profonde, d'où gravité plus grande du pronostic. Cette imprégnation des tissus de l'œil par le sang épanché constitue même un signe de diagnostic si important, que je le considère comme pathognomonique. Il n'a pourtant pas, que je sache, été signalé jusqu'ici. Des parties profondes, cette imprégnation gagne le tissu irien lui-même, dont l'aspect est complètement modifié. Il perd son éclat brillant et semble par comparaison beaucoup plus terne que celui du côté opposé. Des stries rougeâtres sanguinolentes le parcourent et modifient sa teinte générale. En examinant à l'éclairage oblique et avec un fort grossissement le bord pupillaire, celui-ci semble transformé en un petit liséré brun roussâtre.

La pupille est généralement *plus dilatée* qu'à l'état normal et la tension intra-oculaire aussi plus élevée.

D'ordinaire, dans ces apoplexies rétiniennes, des douleurs localisées d'abord à l'œil, s'étendent ensuite dans le territoire du trijumeau et prennent le caractère de *douleurs glaucomateuses*.

A mon avis il s'agit, dans ces cas, de ruptures vasculaires dues, non pas à la fragilité des parois qui sont *normales*, mais à une *vaso-dilatation excessive* de ces vaisseaux allant jusqu'à leur éclatement. L'examen attentif du cœur, des gros vaisseaux, a toujours été absolument négatif dans toutes les observations rapportées. *La localisation sur un seul œil est la règle.*

Les douleurs dans le territoire du trijumeau qui indiquent un processus irritatif de ce tronc nerveux et des nerfs vaso-dilatateurs qui l'accompagnent, les phénomènes glaucomateux véritables qui

suivent fréquemment l'apoplexie sont eux-mêmes, comme je l'ai démontré, la conséquence d'une excitation vaso-dilatatrice; enfin, et surtout, les bons effets du sulfate de quinine et des myotiques, qui constituent la meilleure médication à opposer à ces cas-là, en sont la preuve.

La quinine est, par excellence, un vaso-constricteur de l'œil et, fait remarquable, le maximum de cette action vaso-constrictive s'exerce précisément sur le territoire vasculaire de la papille et de la rétine. Absorbé à la dose élevée et toxique de plusieurs grammes à la fois, comme on l'a observé à la suite de certains empoisonnements accidentels, le sulfate de quinine produit une telle constriction, une telle ischémie des vaisseaux rétiniens, qu'il peut en résulter une cécité absolue et, dans les cas moins graves, la réduction du champ visuel à une petite partie centrale. Les artères de la papille restent définitivement grêles, filiformes et exsangues. Or, chez les malades dont nous parlons, un médicament, un seul, donne vraiment de bons résultats, c'est le sulfate de quinine administré systématiquement à la dose de 0 gr. 50 à 1 gr. par jour. Les douleurs se calment, les milieux s'éclaircissent, la tension s'abaisse.

Dès que des phénomènes glaucomateux apparaissent on se trouvera bien, pour diminuer la tension, d'appliquer des ventouses scarifiées aux tempes et d'instiller les myotiques; de préférence l'ésérine associée à la pilocarpine, 0 gr. 05 de chaque, pour 20 grammes d'eau distillée. Instillation toutes les douze heures. On parviendra parfois ainsi à prévenir de nouvelles hémorragies excessives du globe qui nécessiteraient l'énucléation.

Ainsi envisagée l'étude de l'apoplexie rétinienne chez les jeunes sujets présente une réelle importance, non seulement pour la pathologie oculaire, mais aussi pour la pathologie générale. Elle prouve, en effet, que, contrairement à l'opinion émise jusqu'ici, certaines hémorragies, au lieu d'être la conséquence d'affections cardiaques ou de lésions vasculaires, peuvent se produire avec un système vasculaire central et périphérique *absolument normal.* Il s'agit alors, non plus d'une maladie des vaisseaux eux-mêmes, mais bien des éléments nerveux qui règlent leur circulation et leur calibre.

Le point de départ de la maladie est dans le *sympathique* qui tient sous sa dépendance la vaso-constriction, la vaso-dilatation, et qui, la portant à l'extrême, peut produire des hémorragies avec toutes leurs conséquences redoutables. Dans l'œil, c'est la perte de la vision; dans le cerveau, ce sont tous les accidents graves, toutes les complications connues des hémorragies cérébrales si différentes entre elles selon la région intéressée.

Il faudra qu'à l'avenir, ceux qui s'occupent des maladies du système nerveux tiennent compte de ces faits quand ils auront à discuter la pathogénie d'une hémorragie cérébrale et à chercher le moyen d'y remédier.

M. Antonelli (Paris). — Les hémorragies intra-oculaires chez les jeunes sujets sont presque toujours des hémorragies veineuses. Or, étant donnée la fréquence des altérations des veines, parmi les stigmates ophtalmoscopiques de syphilis héréditaire que nous avons décrits, il faut toujours penser à cette étiologie, dans les cas en question, et avoir recours au traitement spécifique. C'est, du reste, ce qui a été confirmé par les observations de Simon, Scheffels et d'autres.

A la phosphaturie et à l'azoturie, comme causes d'hémorragies intra-oculaires, l'on doit ajouter l'*oxalurie*. J'ai observé deux cas où l'urine ne présentait pas d'autres éléments pathologiques que des cristaux oxaliques, très abondants. Il ne faudra donc jamais négliger l'examen microscopique de l'urine, qui met de suite en évidence l'oxalurie.

Enfin, parmi les *hémorragies dyscrasiques* et parfois *subites et récidivantes*, nous devons tenir compte de celles qui sont dues à l'influenza. Dans un des cas, notamment, que j'ai décrits en 1892, la névrite optique et la chorio-rétinite hémorragique avaient donné lieu à la *disparition complète des vaisseaux capillaires*.

M. Sulzer. — Il est à remarquer que ces hémorragies s'observent surtout chez les jeunes gens sains et vigoureux. Ils présentent ordinairement des accidents de croissance : épistaxis, palpitations, hypertrophie du cœur, exostoses. Mais cette remarque n'éclaircit pas suffisamment la pathogénie de ces hémorragies.

M. Vennemann (Louvain). — Les hémorragies intra-oculaires se font toujours aux dépens du système veineux, la tension surélevée retentit sur le réseau capillaire dont les fines ramifications sont les premières à se rompre. La présence de thromboses hyalines dans certaines veines explique cette stase et cette hypertension veineuses.

M. Puech (Bordeaux) a observé 8 cas d'hémorragies intra-oculaires chez des gens robustes et non hémophiles. Le plus souvent ces hémorragies se voient sous forme de caillots, dans le corps vitré, qui empêchent l'examen de l'œil. Le traitement qui a le mieux réussi, c'est le décubitus dorsal.

M. Chibret (Clermont-Ferrand) reconnaît l'excellence du traitement préconisé par M. Abadie, qu'il a eu l'occasion d'appliquer à une de ses malades, et qui ramena le retour de la vision *ad integrum*. L'auteur trouve la classification de M. Abadie un peu artificielle et non méthodique. Il préférerait pour les deux pre-

mières variétés la distinction : 1° hémorragies rétiniennes; 2° hémorragies choroïdiennes. Il admet la troisième et la quatrième variété, mais donnerait plutôt à cette dernière la dénomination d'hémorragies intra-oculaires glaucomateuses. M. Chibret ne veut pas qu'on emploie le terme d'hémorragies dyscrasiques, c'est là un terme qu'il considère comme un archaïsme à bannir de notre langage médical; on devra désigner cette catégorie d'hémorragies sous le nom d'hémorragies par altération du sang, reconnaissant toutefois qu'il est bien difficile de savoir si elles sont dues à l'altération du sang que M. Abadie admet comme cause efficiente de l'hémorragie provoquée par la colère, avec congestion violente et mécanique des vaisseaux comme cause occasionnelle; la cause efficiente est la congestion des vaisseaux.

Avec Teillais M. C. pense que les hémorragies intra-oculaires dans la grossesse sont de cause mécanique; il les attribue aux modifications de la circulation abdominale. Il existe une altération du sang qui peut être une cause fréquente d'hémorragie non encore signalée, c'est l'empoisonnement chronique par l'oxyde de carbone. M. Chibret attribue à cette cause les troubles oculaires qu'il a observés depuis quelques mois chez deux malades.

M. Masselon (Paris) rappelle des hémorragies qui arrivent à la face postérieure du cristallin, le recouvrent, simulant une réplétion complète du corps vitré. Elles guérissent facilement.

M. Vacher (Orléans) croit que ces hémorragies sont très rares, à moins que ce soit spécial à sa région, car il n'a observé que 3 cas sur plus de 22,000 malades, et, sur ces 3 cas, il y en a un qui concerne une femme enceinte. Il cite le cas d'un jeune valet de chambre, 22 ans, en parfaite santé, qui fut pris d'une hémorragie subite en descendant un escalier. Cécité immédiate de cet œil. Traitement iodo-mercuriel, guérison en six mois avec acuité visuelle 1/6. Une année après mêmes phénomènes sur l'autre œil, même marche. Guérison en six mois, avec acuité visuelle 1/5 et présence dans les régions maculaires de quelques points blanc jaunâtre, cause probable de la diminution de la vision. Dans quelle catégorie placer ce cas? Ni l'altération du sang, ni la puberté ne peuvent être incriminées. Le traitement iodo-mercuriel est indiqué en y joignant les toniques sous toutes les formes et l'hydrothérapie.

M. Rochon-Duvigneaud rappelle une observation qui répond exactement aux « hémorragies rétiniennes apoplectiformes de M. Abadie ». Un homme de 34 ans, d'aspect chlorotique, perdit la vision de l'œil droit, sans cause apparente, dans l'espace de quelques mois. Le tonus monta, l'œil infiltré dans tous ses tissus d'une sérosité jaunâtre (hémoglobine dissoute?) prit un aspect

exceptionnel d'œil de chat à iris jaune, à reflet profond d'un jaune brillant. Après divers traitements médicaux le globe malade finit par être énucléé. On reconnut alors que la rétine était dans toute son étendue criblée d'hémorragies. Bien que le malade fût atteint d'albuminurie avec bruit de galop, on ne peut considérer son affectation oculaire comme une rétinite albuminurique dont elle n'avait pas les caractères (unilatéralité, etc.). La rétinite n'avait pas été déterminée par la néphrite, mais ces deux localisations dépendaient vraisemblablement l'une et l'autre d'une affection générale du système artériel, l'aplasie artérielle, angustie congénitale du système artériel de M. Lancereaux. Le malade présentait en effet les symptômes de cette affection dans laquelle M. Lancereaux lui-même a souvent constaté des hémorragies cérébrales et même rétiniennes. La rétine du malade examinée histologiquement présentait de profondes altérations artérielles. Sans vouloir généraliser, on peut dire que, dans ce cas tout au moins, la vaso-dilatation, invoquée par M. Abadie, n'a joué qu'un rôle accessoire et que les lésions artérielles ont été la principale condition des hémorragies.

M. Rohmer (Nancy) a observé récemment trois cas d'hémorragies du corps vitré chez des jeunes gens. Dans deux de ces cas l'examen étiologique a été négatif. Dans le troisième cas, il y avait eu un chancre syphilitique à l'âge de 16 ans sans accidents consécutifs.

M. Landolt (Paris) rappelle le travail de Lindsay Johnson sur l'anatomie de la *macula lutea* chez l'homme. La disposition du réseau vasculaire sous-rétinien de la *macula* explique la fréquence des hémorrhagies de cette région.

M. Grandclément (Lyon) a obtenu la disparition d'une hémorragie du corps vitré avec les injections de cyanure d'hydrargyre. Il avait tout d'abord employé la limonade sulfurique sans en obtenir de résultats. Il pense qu'on ne doit pas regarder l'extrait de quinquina comme absolument infaillible. A l'encontre de M. Chibret, la dénomination d'hémorragies dyscrasiques lui semble devoir être conservée.

M. Parent (Paris) ne croit pas qu'une hémorragie puisse disparaître en quelques secondes. Il réclame son droit de priorité au sujet de la rétinite proliférante dont il a donné, le premier en France, la description.

M. Dor père (Lyon) s'étonne qu'on n'ait pas fait mention des hémorragies observées chez les jeunes filles, reconnaissant pour cause la menstruation. Il cite une observation qu'il a faite où le résultat final fut le retour à l'acuité visuelle 2/3. Sur 34,068 malades qu'il a pu observer à sa consultation gratuite, il a trouvé 68 cas d'hémorragies du corps vitré, 127 cas d'hémorragies rétiniennes et 17 cas de glaucome hémorragique.

M. DE LAPERSONNE (Lille) attire l'attention sur l'emploi de la thyroïdine qui pourrait peut-être donner de bons résultats dans les hémorragies rétiniennes.

M. OSTWALT (Paris) pense que la présence de cristaux d'oxalate de chaux sur la paroi des vaisseaux pourrait expliquer parfois les hémorragies.

M. VIEUSSE (Toulouse) fait une digression sur les hémorragies rétiniennes dont les tumeurs cérébrales, notamment celles du chiasma, sont la cause.

M. MEYER (Paris) reprend l'objection de M. Antonelli; l'hérédo-syphilis doit entrer en ligne de compte dans l'étiologie des hémorragies intra-oculaires. On devra y penser et le traitement spécifique, institué le plus promptement possible, amènera une guérison qui démontrera encore l'origine syphilitique de l'affection.

M. DE WECKER (Paris) trouve que M. Abadie n'a pas assez insisté sur la provenance du sang des hémorragies intra-oculaires. Il signale entre autres celles qui proviennent de la papille.

M. PANAS (Paris) donne son opinion sur la genèse de ces hémorragies constatées chez les jeunes personnes. Au point de vue étiologique il faut tenir compte de trois faits principaux : la puberté, le sexe masculin, la rapidité de la croissance. Les jeunes garçons dont la taille augmente avec rapidité sont exposés plus que tout autre aux maladies, et en particulier aux hémorragies. Celles-ci doivent alors être attribuées à une altération du sang. A l'époque de la puberté, il se produit un flux sanguin, vers le « pôle céphalique », chez les jeunes garçons, se manifestant par la croissance de la barbe, la modification de voix, résultant du développement du larynx; ce flux se fait chez la femme vers le pôle du bassin; d'où l'écoulement menstruel. On comprend alors pourquoi les hémorragies rétiniennes sont surtout observées à l'époque de la puberté dans le sexe masculin. Au point de vue de l'altération sanguine, celle-ci peut reconnaître pour cause l'insuffisance des fonctions de certains organes hémato-poïétiques, tels que le foie, la rate, etc..., et peut-être aussi y a-t-il une action non encore bien étudiée de la glande thyroïde et des capsules surrénales, etc.

M. GOUVEA (Paris). — Mon observation personnelle se trouve en complet désaccord avec l'opinion de M. Abadie au sujet de la pathogénie des hémorragies rétiniennes des adolescents, qu'il veut expliquer plutôt par une excitation vaso-dilatatrice que par une altération des parois vasculaires.

Parmi 10,000 de mes observations de ces dernières années que j'ai pu examiner après avoir lu le rapport de M. Abadie, j'ai trouvé 19 cas d'hémorragies idiopathiques de la rétine chez des indi-

vidus âgés de 10 à 40 ans, avec lesquels j'ai dressé un tableau statistique, ayant égard à l'âge et au sexe des malades, à l'étiologie et au côté affecté.

Il résulte de ce tableau : 1° que les hémorragies intra-oculaires idiopathiques des jeunes sujets sont de beaucoup plus fréquentes à l'âge de 20 à 30 ans (plus de 50 p. 100) et dans le sexe masculin (89,47 p. 100); 2° que la syphilis joue un rôle très important dans l'étiologie de cette affection, puisque 42 p. 100 des cas furent constatés avoir eu des antécédents syphilitiques bien nets; 3° que l'affection a pour siège, par ordre de fréquence : les deux yeux (62,6 p. 100); l'œil gauche (36,6 p. 100) et l'œil droit (10,5 p. 100).

Dans deux cas il fut constaté une lésion cardiaque (une jeune fille âgée de 22 ans et un garçon de 14 ans).

Dans deux autres l'hémorragie se manifeste sous l'influence des maladies infectieuses (un cas de fièvre jaune et l'autre de béri-béri).

Ce n'est que dans deux cas que les malades accusèrent nettement une cause déterminante, à savoir : dans un cas, le malade fut frappé d'une hémorragie grave du corps vitré à gauche et d'hémorragie de la rétine à droite en jouant de la clarinette, et dans un autre cas, le malade étant monté à cheval après avoir mangé copieusement, fut pris de vertiges et de vomissements, après quoi il sentit le trouble visuel dû à une hémorragie rétinienne des deux yeux.

Encore dans cette conjoncture on est forcé d'admettre une altération des parois vasculaires, puisque les malades avaient fait des efforts analogues auparavant sans avoir eu d'hémorragies intra-oculaires.

Finalement dans tous les autres cas, où l'élément étiologique n'a pas pu être débrouillé (31,5 p. 100), je suis arrivé par les *juvantibus* et *lædentibus* à les attribuer à la syphilis, puisque le traitement mercuriel et ioduré s'y est montré le plus efficace.

M. Parinaud (Paris) cite un cas d'hémorragies intra-oculaires qu'il a observé chez un jeune homme de 22 ans, et dont la cause était l'arthritisme, le sujet en présentait les signes à un degré particulièrement élevé. Le père de ce jeune homme avait, paraît-il, présenté les mêmes troubles visuels que lui à l'âge de 19 ans. Au point de vue du traitement, Parinaud reconnaît une grande efficacité aux cautères et aux sangsues.

M. Abadie ne peut répondre à toutes les remarques dont son rapport a été l'objet. Il ne retient que les plus importantes, et se félicite de s'en être tenu sur le seul terrain clinique. Il pense que la qualification de l'épithète « hérédo-syphilitique » doit être

réservée : il ne nie pas que l'hérédo-syphilis ne soit parfois une cause d'hémorragie, mais elles sont presque toujours consécutives dans ces cas à des altérations choroïdiennes. Il est impossible d'affirmer d'où vient le sang. L'autopsie d'un œil énucléé ne donne pas d'éclaircissements manifestes, les lésions qu'on observe alors ne pouvant être regardées aussi bien comme cause que comme effet de l'hémorragie intra-oculaire. Il insiste sur son idée de vaso-dilatation excessive pouvant aller jusqu'à l'éclatement des capillaires. C'est une idée nouvelle qui fera son chemin si elle le mérite; si, au contraire, les observations ultérieures viennent en démontrer l'inexactitude, elle rentrera dans l'ombre. Quoi qu'il en soit, un fait est indéniable, c'est l'action particulièrement favorable du sulfate de quinine, qui arrête la maladie et est un élément important pour l'acceptation de l'hypothèse de la vaso-dilatation excessive.

M. A. Trousseau. **Phlegmon de l'orbite chez l'enfant.** — J'ai observé récemment un phlegmon de l'orbite chez une fillette de 9 mois, qui fut prise en pleine santé, sans qu'il me fût possible d'attribuer au mal une cause quelconque, malgré de minutieuses recherches. En treize jours, après incision et évacuation facile du pus, la guérison fut complète.

Le phlegmon de l'orbite chez l'enfant est très rare, et sa cause demeure obscure. Je n'ai pu en recueillir que 5 observations, 2 personnelles, 1 de Leplat toute récente, 1 plus ancienne de Dujardin, de Lille, 1 enfin qui m'a été communiquée par le Dr Dariex.

Au point de vue thérapeutique, ces faits prêtent à quelques considérations : la nécessité d'une intervention hâtive est admise par la majorité des oculistes; même si elle ne permet pas l'issue immédiate du pus, elle lui ouvre la voie, dégorge les tissus et permet la diminution de l'exophtalmie, laquelle constitue un gros danger à cause de la possibilité de la perforation de la cornée, que j'ai observée, par absence de protection palpébrale, et qui pourrait être évitée en faisant la suture des paupières, que je conseille en pareil cas. Il est inutile de placer des drains pour assurer l'évacuation toujours facile du pus. Ceux-ci irritent et empêchent la remise en place du globe oculaire.

Il serait désirable qu'on pût établir l'étiologie du phlegmon orbitaire chez l'enfant; malheureusement, cette tâche n'est nullement facilitée par les observations que j'ai recueillies, à ce point de vue négatives.

L'absence de traumatisme quelconque ne permet pas d'admettre une infection d'origine externe, l'absence de maladie infectieuse, de troubles digestifs, l'apparition de la fièvre simulta-

nément avec celle de l'accident local, la conservation d'un état général parfait pendant le cours de la maladie, sont de puissants arguments contre une infection d'origine interne. Ni la syphilis, ni la tuberculose ne peuvent non plus être invoquées. Resterait à établir l'existence d'une infection de voisinage, mais dans aucun des 5 cas rapportés, il n'y avait de conjonctivite ou de dacryocystite antérieures, de lésions osseuses, périostiques ou nasales. On ne peut même soupçonner une sinusite puisque cette affection n'existe jamais chez l'enfant dont les sinus sont virtuels. Faudrait-il se contenter pour toute explication d'un léger et fugace coryza que j'ai signalé dans mon observation. Ce serait se satisfaire de peu. On sait avec quelle facilité les convulsions surviennent chez l'enfant, on ne peut donc baser sur leur apparition dans mon cas l'idée d'une propagation méningée. Elle a, du reste, chez une petite malade, été fugace, et la suite a prouvé que si cette hypothèse avait pu être discutée au début, elle s'excluait facilement par la suite.

La bactériologie n'a pu, jusqu'ici, venir à la rescousse puisqu'elle n'a révélé dans le pus aucun microbe spécial. Je n'ai rencontré que le streptocoque et le staphylocoque à l'exclusion du pneumocoque même.

Le phlegmon de l'orbite chez l'enfant est bénin et la guérison a lieu dans l'espace de quinze jours environ.

M. Kalt pense que l'origine doit être recherchée dans le nez; il s'agissait d'une rhinite, indiquée par le coryza.

M. Suarez de Mendoza. — L'infection qui détermine le phlegmon orbitaire chez l'enfant peut se propager par contiguïté, comme cela arrive dans les phlegmons consécutifs aux affections du sinus maxillaire, ou à distance à travers le système vasculaire. J'ai vu, il y a deux ans, un cas de phlegmon orbitaire chez un enfant de 2 ans qui, jusque-là, avait été bien portant.

Les antécédents de l'enfant étaient négatifs, la cavité nasale n'offrait rien de particulier, mais la bouche était pleine de petits aphtes ulcérés.

C'était là sûrement le point de départ de l'infection. J'ouvris le phlegmon à travers la paupière inférieure. J'instituai un traitement antiseptique contre l'affection buccale et, quelques jours après, l'enfant partait guéri de son phlegmon et de sa stomatite aphteuse.

M. Valude. **Trois cas de tumeur orbitaire chez l'enfant.** — J'ai observé, dans le cours de l'année dernière, trois cas de tumeurs orbitaires chez des enfants de moins de un an.

Dans le premier de ces cas il s'agissait d'un endothéliome mixte, du type de ceux bien étudiés par M. Van Duyse. Une pro-

lifération intra-oculaire était constituée par du gliome et la tumeur principale, remplissant l'orbite, allait jusque dans le cerveau. Bien entendu l'opération dut être incomplète et il est d'ailleurs probable que la tumeur provenait de l'endothélium de la pie-mère.

Le second cas était un sarcome pur, à grandes cellules fusiformes du nerf optique. Le sarcome, venu de la gaine du nerf, s'étendait surtout en arrière; mais cependant la tumeur put être enlevée en totalité par éviscération de l'orbite et actuellement, après neuf mois, il ne s'est pas produit de récidive et l'enfant est en très bonne santé.

Le troisième enfant portait une tumeur volumineuse de l'orbite qui englobait le nerf. L'examen de la pièce démontra, après la ponction exploratrice, qu'il s'agissait d'une tumeur formée de graisse compacte, d'un volumineux noyau de cartilage avec, au centre, une cavité kystique étroite, revêtue d'épithélium cylindrique, caliciforme, à cils vibratiles, à franges multiples remplissant la cavité. Cette tumeur appartient donc au type des tumeurs congénitales *mucoïdes*, provenant, d'après M. Panas, d'une involution de la muqueuse nasale.

Au point de vue clinique, ces trois faits offrent à remarquer ceci que, bien que ces enfants fussent porteurs de néoplasmes différents de nature et surtout de pronostic, il était impossible de s'en rendre compte avant l'extirpation de la tumeur; ils étaient tous, en effet, de bonne santé apparente et sans aucun antécédent particulier.

M. Zimmermann (Stuttgart). **Tuberculose oculaire : Recherches expérimentales et anatomiques sur l'influence des nouvelles tuberculines de Koch O et R sur l'évolution de la tuberculose oculaire provoquée chez le lapin.** — Le point de départ de ce travail est un cas clinique des plus graves que j'ai eu l'occasion d'observer. C'était une malade dont on avait dû énucléer l'œil gauche tuberculeux. Cinq ans après l'œil droit fut atteint de la même affection. L'examen microscopique du premier œil ne permettait aucun doute sur la nature de la maladie du second, déjà si gravement atteint qu'on était absolument autorisé à tenter l'effet de la tuberculine R. On commença par des doses de 1/50 de milligramme en augmentant progressivement. La malade, actuellement soignée par le Dr Hœderath, à Saarbrück, peut être considérée comme guérie. Ce résultat favorable doit-il être attribué à la tuberculine ou aux cautérisations répétées faites sur la masse tuberculeuse de la cornée et de la sclérotique, c'est ce qu'il est, jusqu'à présent, impossible d'affirmer.

C'est pour éclairer cette intéressante question que j'ai fait une série d'expériences sur les lapins. J'ai employé les tuberculines O et R qui m'ont été fournies par la maison Meister-Lucius. Je pratiquai d'abord à mes animaux une inoculation en frottant sur l'iris l'anse de platine imprégnée d'une culture virulente de douze à vingt jours de date. Pour l'application de la tuberculine je ne commençai que vers la quatrième semaine, époque à laquelle la tuberculose irienne atteint son maximum d'intensité. Chaque fois j'avais soin de prendre des animaux témoins dont la mort ou la phtisie oculaire me prouvait bien que j'avais inoculé des cultures vraiment virulentes.

Les doses employées dans les premières injections ne dépassaient pas 1/50 de milligramme, elles étaient répétées tous les deux jours à doses progressives jusqu'à 20 milligrammes. Je suis arrivé ainsi à ne provoquer aucune réaction locale ni générale. Au contraire, les animaux engraissaient rapidement. Ceux qui avaient un catarrhe nasal purulent en étaient guéris très rapidement, et, chose remarquable, quelquefois, quand on cessait les inoculations, l'état général des animaux en souffrait, et dès qu'on les reprenait l'amélioration était manifeste. Voici les conclusions auxquelles je suis arrivé :

Je crois pouvoir affirmer que les deux tuberculines O et R ont une égale et réelle action spécifique antiberculeuse. Ont-elles aussi une action immunisante, c'est ce qu'il nous faudra encore rechercher.

Il ne faut commencer l'emploi de l'une ou l'autre des tuberculines que quand il y a des tubercules bien nettement visibles.

Quand on débute, comme nous l'avons toujours fait, par des doses très faibles (1/50 de milligramme) et qu'on ne les augmente que lentement pour atteindre en un mois le maximum de 0 gr. 02 à 0 gr. 03, tous les deux ou trois jours, on n'observe jamais aucune réaction locale ou générale.

Une dose massive de 0 gr. 03 de tuberculine R, injectée en une seule fois, provoque une légère réaction.

On peut, chez les animaux, espérer la guérison, même dans des cas désespérés, alors que l'atrophie du globe est imminente.

Chez l'homme, dans les cas rebelles à tous les traitements, je crois qu'on peut déjà tenter l'effet de la tuberculine en commençant par des dose minima, comme je l'ai fait dans le cas cité plus haut.

Et je crois que nous possédons dans la tuberculine un important agent thérapeutique contre les tuberculoses oculaires, aussi bien chez l'homme que chez les animaux.

M. Lagrange (Bordeaux). **Etiologie, évolution et traitement de la tuberculose de l'iris.** — La tuberculose de l'iris peut être

quelquefois primitive, dans le sens absolu du mot; mais, le plus souvent, elle est précédée par un petit foyer latent, capable de guérir après l'infection secondaire de l'œil. Elle mérite alors le nom de *cliniquement primitive;* c'est une tuberculose locale, au sens précis du mot.

Il est probable, dans cette variété, que des bacilles, partis d'une petite lésion ganglionnaire ou pulmonaire, gagnent l'œil par la voie sanguine. J'ai pu plusieurs fois reproduire expérimentalement la tuberculose du tractus uvéal en injectant une culture de bacilles dans la carotide d'un lapin; on obtient ainsi de très beaux exemples de tuberculose miliaire de l'iris. Il n'est pas rare, d'ailleurs, de constater des tubercules de l'iris chez des sujets porteurs d'autres manifestations tuberculeuses, mais cette variété n'est pas plus commune que la forme cliniquement primitive, surtout chez les enfants.

L'étude anatomique de quatre cas personnels m'a permis de mettre en relief quelques faits sur lesquels je tiens à insister. En premier lieu, l'exacte localisation de l'affection au segment antérieur de l'œil, ensuite la protection de l'espace supra-choroïdal par le muscle ciliaire et la rapidité avec laquelle les éléments infectieux s'engagent dans l'angle de filtration.

De très bonne heure les espaces lymphatiques sont envahis et la paroi oculaire défoncée; c'est-à-dire que, en dehors des cas bien désignés et certains de tuberculose atténuée (Leber, Van Duyse), la tuberculose de l'iris atteint vite l'orifice par lequel il lui est facile de se généraliser; il n'est pas possible de considérer cette affection comme évoluant dans un vase clos; l'expérimentation et la clinique démontrent que, très souvent, la légion oculaire retentit sur l'organisme.

Les animaux inoculés dans la chambre antérieure succombent tous à des lésions du foie, des reins ou des poumons, et beaucoup de cliniciens ont noté l'apparition de désordres généraux consécutifs à l'évolution de l'affection de l'œil.

Au point de vue du traitement, il convient de remarquer que la tuberculose de l'iris, tantôt cliniquement primitive, tantôt secondaire, est susceptible, dans le premier cas, de se généraliser.

Dans ce cas il faut la considérer comme une tuberculose locale et agir en conséquence, en respectant, dans la plus large mesure, la fonction visuelle. Tant qu'il y a quelque espoir de conserver la vision, l'énucléation est contre-indiquée; mais, aussitôt que la vision est définitivement perdue, il faut redouter la généralisation et débarrasser l'organisme d'un foyer très dangereux.

Quand la tuberculose est secondaire, quand elle coexiste avec d'autres lésions évidentes, de deux choses l'une, ou la lésion ocu-

laire est moins importante que les lésions viscérales; ou, au contraire, elle représente le principal désordre. Dans le premier cas le rôle de l'ophtalmologiste est effacé; un traitement palliatif approprié suffira. Dans le second cas il faut agir comme pour les tuberculoses chirurgicales, en général, et ne pas redouter que l'énucléation aggrave les lésions viscérales.

En somme, sous la réserve de ménager la vision d'une façon particulière, il convient de considérer la tuberculose de l'iris comme les autres tuberculoses chirurgicales, et les *abstentionnistes* qui, dans ces derniers temps, sont devenus très nombreux, nous paraissent méconnaître l'étiologie et la physiologie pathologique de la tuberculose de l'iris.

M. Darier (Paris). — J'ai lu avec un vif intérêt le travail de M. Zimmermann. Parti de l'observation d'un fait clinique fort intéressant, où un tuberculome de l'œil finit par guérir à la suite d'injections de tuberculine, notre collègue s'est demandé si cette médication était bien la cause de la guérison. Pour résoudre cette question, il a fait des études expérimentales sur des lapins; et il nous présente ici les animaux qui paraissent tous presque guéris. Mais M. Zimmermann, tout en nous disant qu'il a toujours eu soin de prendre des animaux témoins, ne nous dit pas ce que sont devenus chacun d'eux ni combien il y en avait. Il nous dit seulement que les uns sont morts tuberculeux et que chez d'autres il s'est produit une phtisie du bulbe, c'est déjà fort intéressant.

Je me rallie complètement aux conclusions de notre collègue et le cas échéant, en présence d'une tuberculose oculaire inguérissable par d'autres moyens, j'essayerai volontiers de la tuberculine.

Pour finir je me permettrai d'adresser un léger reproche à M. Zimmermann : tous les auteurs qu'il a cités sont des auteurs allemands — il n'y en a pas un de français. Je sais bien que les premiers essais faits en France n'ont pas été encourageants et sont peu dignes d'être cités. La tuberculine employée était presque toujours impure pour ne pas dire septique. Mais dans ces derniers temps des observations assez concluantes ont été relatées en assez grand nombre, entre autres celles de Desplat, de Lille, et celles de Dauriac, de Paris. Il paraît résulter de tous ces travaux, que les tuberculoses chirurgicales bénéficient d'une façon très évidente du traitement par la tuberculine appliquée avec méthode et patience. Pour la tuberculose pulmonaire la question est beaucoup plus difficile à résoudre et il faudra encore de longues séries d'observations pour amener une entente entre les expérimentateurs.

Je répondrai à M. Lagrange, qui nous dit que tous les lapins inoculés de tuberculose dans la chambre antérieure meurent d'une

tuberculose généralisée, que les expériences de Zimmermann contredisent cette affirmation, car sur 12 à 15 lapins inoculés, il n'a eu que 2 cas de mort avec tuberculose d'autres organes. Les autres animaux témoins ont eu simplement une phtisie du bulbe tandis que presque tous les animaux traités par la tuberculine ont guéri.

M. Parinaud, en présence des très intéressants résultats obtenus par M. Zimmermann sur les lapins, se demande comment la tuberculine nouvelle de Koch se comportera en clinique. Il rappelle que, il y a dix huit-ans, il porta le diagnostic de tuberculose locale de l'iris, chez un malade, et que plus tard l'évolution de la maladie vint confirmer ce diagnostic. La tuberculose primitive de l'iris est rare ; lorsqu'elle est véritablement primitive elle peut guérir.

M. Dianoux. — Les tuberculoses de la région ciliaire tendent à se propager à l'extérieur de l'œil.

M. de Wecker ne croit pas que l'on doive énucléer si souvent que le dit M. Lagrange. Il a opéré des cas de tuberculose de l'iris qui sont restés parfaitement guéris.

M. Parent remarque qu'il n'est pas toujours facile de distinguer la gomme syphilitique du tuberculome de l'iris.

M. Lagrange répond à M. de Wecker que l'énucléation ne lui semble nécessaire que lorsque la vision est considérablement diminuée; l'œil atteint n'est alors qu'un sujet de crainte de généralisation de la tuberculose, il vaut donc mieux l'enlever.

(*A suivre.*)

BIBLIOGRAPHIE ET REVUE DES JOURNAUX

Des dangers du vésicatoire, à la séance du 1er mars. — M. Huchard. Je me suis déclaré partisan convaincu de la révulsion, mais je crois que la révulsion n'est pas contenue tout entière dans les vésicatoires.

Lorsque je disais que les ophtalmologistes ne se servaient plus de vésicatoires, je m'appuyais sur leurs écrits où je n'ai trouvé nulle part la mention des vésicatoires, des sétons, ni des moxas dans le traitement des affections oculaires. Je parle des ophtalmologistes modernes, car, au milieu du siècle, Velpeau, Mackenzie, Gosselin et beaucoup d'autres ont employé les vésicatoires dans les affections oculaires. Ils les plaçaient un peu partout; à la tempe, au bras, etc. Ils y recouraient quand tous les autres moyens avaient échoué : c'était l'*ultima ratio* de la vieille théra-

peutique. On appliquait des cautères quand on ne savait plus que faire, et comme c'est toujours le dernier remède qui a raison, on leur a attribué nombre de guérisons.

On a cité l'exemple d'une péritonite chronique dans laquelle, en huit ans, 122 vésicatoires n'ont pas amené la guérison. La malade, quoique âgée, n'a eu aucun accident de néphrite; mais j'ai déjà cité des malades qui avaient supporté sans accident plus de 200 vésicatoires; j'ai dit que le vésicatoire ne présentait pas d'inconvénients chez les sujets jeunes dont les reins sont sains.

Mlle Mizraska propose la cantharide dans les néphrites *a frigore* et dans les néphrites infectieuses. Il n'y a, dans sa thèse, aucun argument convaincant. De plus, elle parle du traitement des néphrites interstitielles par la cantharide; ses observations même montrent le danger de l'emploi de la cantharide dans cette affection : chaque fois on dut interrompre le traitement à cause de l'augmentation de l'albumine, parfois même de la production d'une néphrite aiguë.

M. Ferrand a cité nombre d'auteurs qui avaient vanté les bons effets du cantharidate de potasse dans la tuberculose; cependant, cette thérapeutique est aujourd'hui universellement abandonnée; d'ailleurs M. Ferrand n'a pas cité les adversaires du cantharidate de potasse : Rosenbach, Talamon, etc.

Aujourd'hui même, les partisans du vésicatoire l'emploient avec de grandes réserves : on le laisse en place très peu de temps, on interpose entre lui et la peau une couche de papier huilé; ce n'est plus un vésicatoire vésicant, c'est un rubéfiant.

M. Robin a cherché à prouver que le vésicatoire augmente la ventilation pulmonaire et la quantité de l'oxygène absorbé et utilisé dans les tissus. Mais cette action du vésicatoire n'est pas due à la cantharide ni à la plaie produite, elle est due seulement à l'irritation cutanée, et, par suite, peut être produite par tous les moyens de révulsion.

D'autre part, le vésicatoire diminue l'épuration rénale et l'on sait l'importance de l'élimination des toxines par le rein dans les maladies infectieuses.

Enfin, le vésicatoire peut être la cause d'accidents graves. Ambroise Paré a observé le premier accident dû à l'application d'un vésicatoire sur la face. D'innombrables observations de néphrite cantharidienne et de septicémie mortelle ont été publiées depuis.

On m'objectera que tous les médicaments actifs ont produit des accidents lorsqu'ils ont été employés sans réserve. Mais ici, il y a un danger plus grand que partout ailleurs, car le vésicatoire est délivré sans ordonnance et appliqué sans précautions par les malades eux-mêmes.

Il n'y a qu'un moyen de faire disparaître les accidents mortels, c'est de supprimer complètement l'emploi des vésicatoires.

MM. Hayem, Duguet, Comby, Legendre, Mathieu, Combemale, etc., m'ont autorisé à citer leur opinion qui est absolument contraire à l'usage des vésicatoires.

Chancre syphilitique de la conjonctive, par MAZET (*Marseille méd.*, 1897). — Sans être une rareté pathologique, le chancre induré de la conjonctive est loin d'être commun, puisque, dit M. Mazet, il n'en existe guère qu'une vingtaine de cas publiés jusqu'à ce jour. Aussi notre distingué collaborateur vient de relater une observation de ce genre, prise pendant qu'il était chef de clinique d'ophtalmologie à Bordeaux et d'autant plus intéressante qu'elle montre, une fois de plus, combien le diagnostic de cette affection est difficile au début.

Il s'agissait d'une femme de 50 ans chez laquelle s'était développée, quinze jours auparavant, sur le bord de la paupière inférieure de l'œil droit, une légère rougeur accompagnée d'une petite tuméfaction appréciable du côté du tégument externe; puis il survint un œdème des paupières de ce côté. Sous l'influence de lavages boriqués, l'œdème disparut au bout de dix jours, et quand la malade vint consulter M. Mazet, il ne restait que de l'hyperhémie conjonctivale et la petite tuméfaction de la paupière inférieure.

Cette paupière étant retournée, on vit une petite érosion arrondie, bien limitée, du volume d'une lentille, située à 1 millimètre du bord marginal et sur le même plan que les tissus voisins. Le centre de la lésion offrait un aspect chagriné de couleur jaunâtre. En prenant cette érosion entre les doigts, on constatait une petite induration profonde et arrondie. Dans son ensemble, la lésion présentait toutes les apparences de l'inflammation chronique d'une glande de Meibomius, et le diagnostic porté fut : petit chalazion suppuré ouvert spontanément. Traitement : quelques massages à la pommade au bi-oxyde jaune de mercure.

Après huit jours de ce traitement, la malade revint dans le même état, et M. Mazet s'apprêtait à pratiquer un petit raclage de la lésion, quand la constatation d'un engorgement ganglionnaire des régions pré-auriculaire, parotidienne et sous-maxillaire vint éclairer le diagnostic. L'interrogatoire, repris à nouveau, fit trouver la source de la contagion : un petit-fils mort couvert de syphilides pustuleuses.

Un mois après, le chancre avait totalement disparu et la roséole faisait son apparition.

Cette observation montre toute la justesse de la formule dans

laquelle M. le professeur Fournier a résumé la difficulté du diagnostic du chancre conjonctival : « *Ne pas voir* le chancre, voilà l'erreur possible à commettre, ou plutôt même, disons mieux, facile à commettre. »

M. Mazet estime que le chancre de la conjonctive doit être pansé. Le professeur Fournier est d'un avis différent, car il a écrit : « Quant aux chancres internes, ils ne sont pas susceptibles de pansement, car tout corps étranger déposé à leur surface devient une cause d'irritation violente. On les laissera donc sans pansement, en se bornant à prescrire ceci : bains locaux dans une œillère; fomentations fréquemment répétées, avec une solution émolliente (camomille ou guimauve) employée tiède ou chaude; pulvérisations émollientes; lotions avec eau boriquée, en vue de prévenir les infections secondaires, etc. »

Y a-t-il quelque avantage à saupoudrer ces chancres de temps à autre, comme on l'a conseillé, avec du calomel, de l'oxyde jaune ou de l'iodoforme; ou bien à pratiquer sur eux quelques onctions avec la vaseline, la vaseline boriquée ou telle autre pommade? M. Mazet croit, d'après ce qu'il a vu, que le mieux est de *ne pas toucher aux chancres internes*. Tous les topiques mis en usage ont semblé les irriter.

M. Mazet proscrit aussi l'emploi des poudres, mais aux lavages antiseptiques il recommande de joindre l'application des pommades à l'iodoforme, à l'europhène, ou au bi-oxyde jaune de mercure. Il pense que l'emploi de la pommade a l'avantage d'isoler un peu les conjonctives bulbaire et palpébrale et d'éviter ainsi, dans une certaine mesure, le symblépharon, qui a parfois de la tendance à se produire.

INDEX BIBLIOGRAPHIQUE

FROMAGET. — De l'extrait aqueux de capsules surrénales en ophtalmologie (*Annales de la Policlinique de Bordeaux*, mars 1898).

MARTIN. — Cataracte traumatique; ablation du cristallin dans sa capsule (*Journal de médecine de Bordeaux*, mars 1898).

TAYLOR. — La vision chez les employés de chemin de fer (*British Medical Journal*, London, 26 mars 1898).

FUMAGALLI. — Des injections profondes intra-musculaires de calomel dans la thérapeutique oculaire (*La Clinica moderna*, 24 mars 1898).

ULRICH. — De la perméabilité de l'iris et de la capsule lenticulaire par les liquides.

LIEBSCHT. — Recherches sur l'adaptation de la rétine dans l'œil malade.

WOLFF. — De la paralysie des mouvements associés de latéralité des yeux avec conservation de la convergence.

GUILLERY. — L'accommodation et le champ visuel.

(*Archiv f. Augenheilkunde*, XXXVI.)

NOUVELLES

Nous lisons dans le journal *Przeglad Lekarski* de Cracovie : Le VIIIe congrès des médecins et naturalistes polonais aura lieu à Posen les 12, 13 juillet de l'année courante. Le comité organisateur de cette réunion s'occupera de préparer en même temps une exposition des objets se rapportant à la médecine, à la chirurgie et à l'hygiène.

Dans la section de médecine et de chirurgie on trouvera réunis tous les objets qui servent à développer l'enseignement de l'anatomie, de la physiologie, les instruments modernes les plus perfectionnés relatifs à la chirurgie générale, aussi bien que tous ceux qui concernent l'oculistique, la laryngologie, l'électrothérapie et l'électrodiagnostic par les rayons de Rœntgen.

Les Congrès de l'Exposition universelle de 1900. *Arrêté instituant les Congrès à l'Exposition universelle.* — Le ministre du commerce, sur la proposition du commissaire général, vient de signer l'arrêté instituant les Congrès internationaux qui auront lieu pendant l'Exposition de 1900. Ils seront divisés en douze sections : I. Education et enseignement. — II. Beaux-arts, belles-lettres, histoire, archéologie. — III. Sciences mathématiques (mathématiques, mécanique, astronomie, géodésie). — IV. Sciences physiques et leurs applications (physique, chimie, météorologie, industries physiques et chimiques). — V. Sciences naturelles (géologie, minéralogie, botanique, zoologie, anatomie, physiologie, anthropologie). — VI. Sciences médicales. — VII. Mécanique appliquée, génie civil et maritime, moyens de transport. — VIII. Sciences agricoles (agronomie, agriculture, industries agricoles). — IX. Economie politique, législation, statistique. — X. Sciences sociales (économie sociale, hygiène, assistance). — XI. Sciences géographiques (géographie, géographie physique, exploration, colonisation). — XII. Industrie et commerce en général.

Des comités spéciaux seront chargés d'étudier les questions relatives aux propositions ou demandes de congrès et d'en préparer l'organisation.

Les propositions formulées par les comités seront transmises à une commission supérieure chargée de la direction générale des congrès conjointement avec le directeur général de l'exploitation de l'Exposition universelle. Cette commission supérieure comprendra un président et trois vice-présidents nommés par le ministre sur la proposition du commissaire général, et cela en dehors des membres des comités, tous les présidents et vice-présidents des congrès, le délégué principal à l'organisation des congrès; enfin, un secrétaire et un rapporteur désignés par le commissaire général.

Les commissions d'organisation devront soumettre à l'administration, au plus tard le 1er octobre 1899, le programme des questions soumises aux délibérations des congrès, ainsi que l'indication des sujets qui doivent faire l'objet des rapports préparés à l'avance. Cette organisation sera sous la direction principale du savant professeur M. Gariel. Un palais spécial, dans l'enceinte de l'Exposition de 1900, sera réservé aux congrès et aux conférences qui les accompagneront.

Nous empruntons aux *Annales d'hygiène* du mois de mai la nouvelle suivante et nous sommes heureux de nous associer à l'opinion émise par son auteur :

« M. le Dr Peyron, admis sur sa demande à faire valoir ses droits à la retraite, est remplacé dans ses fonctions de directeur général de l'administration de l'Assistance publique de Paris par M. le Dr Henri Napias.

« La *Revue d'hygiène* est heureuse de s'associer à l'unanime concert d'éloges qui, dans le corps médical comme dans les milieux administratifs, accueille la nomination de notre éminent collaborateur et ami à ces hautes fonctions. Ses travaux spéciaux, les services rendus au cours d'une carrière administrative déjà longue, l'autorité de ses titres et l'aménité de son caractère le désignaient plus que tout autre à un poste, sans doute difficile, mais où il y a tant de bien à faire pour un médecin, à la fois hygiéniste et philanthrope. »

Dr GALEZOWSKI.

Le Gérant : FÉLIX ALCAN.

5135. — L.-Impr. réunies, B, rue Mignon, 2. — MOTTEROZ, directeur.

HÉMORRAGIES SPONTANÉES DU CORPS VITRÉ

PAR

Le docteur KŒNIG

Les hémorragies du corps vitré n'ont pas donné lieu à des études très approfondies, et en présence de certains faits cliniques, l'interprétation reste souvent douteuse. Non seulement les auteurs ne sont pas d'accord sur l'origine de la plupart de ces hémorragies, mais leurs causes sont difficiles à élucider; celles qui surviennent chez les adolescents semblent former une classe à part par leur siège et leur mode d'évolution.

Les autres hémorragies se produisent dans des conditions différentes et leur étiologie s'étend à certains états constitutionnels : artério-sclérose, goutte, syphilis, leucémie, infection palustre.

Il est bien rare qu'une de ces causes soit relevée dans les hémorragies des adolescents. Le plus souvent, il s'agit d'une affection du cœur avec hypertension artérielle, de désordres de la menstruation, d'une maladie de l'estomac, de l'intestin.

La constipation agirait en provoquant un réflexe ou en déterminant des accidents septiques. D'après Zieminski, en amenant l'accumulation dans l'intestin des matières fécales en décomposition, la constipation peut avoir pour conséquence une altération du sang par des produits toxiques et, partant, une prédisposition aux hémorragies spontanées. Mais la plupart des auteurs lui ont donné une importance qu'elle n'a pas.

Si l'étiologie des hémorragies chez les adolescents est encore très discutée on connaît mieux leurs modalités cliniques. Ce sont les veines rétiniennes qui se rompent, et les hémorragies se font en stries ou en nappes, soit autour de la papille, soit dans les zones équatoriales. Dans quelques cas les veines subissent une augmentation de pression, elles deviennent tortueuses, tandis que les artères résistent. Cette tension est

toujours en rapport avec l'hypertrophie du cœur, que celle-ci provienne d'une affection valvulaire ou qu'elle soit simple, c'est-à-dire en dehors de toute lésion. Le système veineux peut enfin, chez quelques individus, présenter une faiblesse de structure qui prédispose aux hémorragies; on trouve chez eux tous les symptômes de la phlébo-sclérose, processus morbide d'où dérivent les varices que l'on rencontre à toutes les phases de son développement.

Chez un jeune homme de 20 ans, porteur d'un énorme varicocèle, j'ai pu constater des hémorragies du corps vitré qui se sont produites alternativement dans chaque œil, et qui provenaient de la rupture des veines rétiniennes.

D'après quelques auteurs allemands, les épanchements brusques dans les parties postérieures du corps vitré émanent de la gaine du nerf optique; ils proviennent soit des vaisseaux papillaires, soit de l'espace intervaginal.

Mais Panas affirme, au contraire, qu'au point de vue anatomo-pathologique, on ne connaît pas d'hémorragies de la gaine ayant filtré dans le corps vitré. Pour lui le sang ne vient pas de la cavité vaginale, car le sang épanché ne peut pas traverser la lame criblée, il pénétrerait plutôt dans l'espace sous-arachnoïdien.

Si lorsque la résorption s'est faite l'examen ophtalmoscopique est négatif, on doit admettre que le sang provient du corps ciliaire.

Cette partie de l'œil est fournie en vaisseaux sanguins et elle est susceptible de brusques changements. En général, on est souvent obligé de se montrer très réservé sur le diagnostic de la localisation, car les phénomènes réactionnels ne sont pas toujours en rapport avec le siège et l'étendue des hémorragies. L'examen ophtalmoscopique ne permet pas toujours de résoudre toutes les difficultés.

Quand une résorption partielle aura eu lieu, l'examen périmétrique permettra de constater si la rétine est lésée, mais les lacunes ainsi constatées ne sauraient suffire pour établir s'il s'agit d'une apoplexie rétinienne ou d'une rupture de la rétine au niveau d'une hémorragie choroïdienne,

Cette dernière est ordinairement abondante, le caillot s'attache au voisinage du corps ciliaire, tandis qu'il est en contact avec un vaisseau quand elle est rétinienne. Mais cette destruction n'est pas absolue, et on se trouve fort embarrassé en présence de certains faits.

Dans l'observation que je rapporte, il n'a été possible de constater le siège de la lésion vasculaire qu'après un examen attentif des régions périphériques.

Il existait à la partie inférieure et interne de la rétine un large foyer atrophique entouré d'un encadrement pigmentaire, et dans la région de l'ora serrata se trouvaient deux autres taches noires. Ces foyers étaient le point de départ des hémorragies, car on n'observait aucune autre lésion. Dans ces régions-là, la rétine n'est qu'une fine membrane, dont la déchirure est facile, et le plexus vasculaire y est très développé. Ceci suffit à expliquer les nombreuses hémorragies qui se sont faites pendant quelques années.

Observation I

Mme Pag..,48 ans, se présente à la clinique le 5 février 1898. Mariée à 28 ans, a contracté la syphilis; six mois après, une fausse couche. Elle a eu des plaques rouges, de l'angine, et a suivi pendant un an le traitement mercuriel, est restée au lit près d'un an pour un phlegmon à l'aine droite.

En 1882, la malade s'est aperçue pour la première fois d'un trouble subit de la vue de l'œil droit, qui a persisté un an. Les objets lui paraissaient vus comme à travers un verre dépoli.

Depuis cette époque, la malade a remarqué que tous les cinq ou six mois, la vue de cet œil se troublait brusquement, tantôt avant tantôt après les règles, et que cet état persistait quinze jours.

A toujours continué à prendre de l'iodure de potassium.

La malade se plaint de douleurs dans la région précordiale et de troubles visuels très fréquents survenant dans les deux yeux. Ces obnubilations durent un quart d'heure environ et

sont précédées de sensations de constriction et de chaleur dans la région mastoïdienne. Puis les maux de tête surviennent, accompagnés parfois de vomissements. Constipation habituelle ancienne. Actuellement menstruation irrégulière.

L'aspect extérieur des yeux ne révèle rien d'anormal. La cornée est transparente. Pas de synéchies.

Le 1er février 1898, la perte de la vision de l'œil droit s'est produite brusquement un soir. Le lendemain elle distinguait à peine les objets à travers un brouillard épais.

Examen ophtalmoscopique. 5 février. — Hémorragie profuse du corps vitré.

En un point situé en haut et très limité, on perçoit vaguement le fond de l'œil.

Quelques jours après, le fond de l'œil était éclairable. Flocons larges, filamenteux. Un examen attentif de l'ora serrata permet de découvrir à la partie supérieure deux petites taches noires dont l'une est pointée de blanc; en bas et en dehors dans une région voisine de l'ora serrata, une large tache blanche rectangulaire encadrée de pigment.

Œil gauche, pas de lésion.

En quinze jours la résorption de l'hémorragie s'était faite et on peut constater l'intégrité absolue des vaisseaux centraux et de la papille.

En mars, la plaque choroïdienne a la même dimension, le liséré noir qui l'entoure a diminué. En haut, les deux petites taches noires sont moins visibles.

La mesure de l'acuité visuelle n'a pas dans ce cas une grande valeur, car l'œil est atteint d'astigmatisme myopique qui n'a jamais été corrigé. Elle peut lire à 30 centimètres.

Les particularités intéressantes à noter dans cette observation sont la fréquence exceptionnelle des récidives sans que les fonctions de l'œil aient été très altérées, la facilité avec laquelle la résorption s'est faite chaque fois sans laisser trop de corps flottants dans le corps vitré, l'unilatéralité permanente de la lésion, l'origine choroïdienne de l'hémorragie.

Parmi les causes qui peuvent être invoquées aucune ne

paraît plus probante que la syphilis. Elle est antérieure au premier accident, son existence a été reconnue dès le début. Les troubles de la menstruation sont récents et il n'a jamais été constaté d'affection utérine. La constipation, très commune chez les femmes, n'a présenté aucun caractère spécial qui puisse lui faire donner la priorité sur la syphilis au point de vue étiologique.

Peu de temps après j'avais l'occasion d'examiner une femme âgée qui, pendant un ictus avec perte complète de connaissance, avait eu une hémorragie du corps vitré de l'œil gauche. C'est en raison de la rareté des accidents généraux concomitants que je cite le résumé de cette seconde observation.

Observation II

Mme Hœgel, 60 ans, se présente à la clinique le 25 mars 1898.

Pas d'antécédents, a eu quatre enfants bien portants. Pas de fausses couches.

L'œil gauche est recouvert d'un bandeau. Rien d'anormal dans la physionomie qui est ouverte et intelligente.

Le 31 janvier, à l'heure de son déjeuner, elle est tombée brusquement sur le parquet sans connaissance, et est restée deux jours dans le même état, ne donnant aucun signe d'intelligence. Les yeux étaient clos. Etat comateux. Perte du mouvement et de la sensibilité. On la transporte à l'hôpital et là, quand elle revient un peu à elle-même, elle se trouve tout étonnée, ne se rappelle de rien, et a les idées vagues et confuses. Pas de troubles du langage, pas de perte de la mémoire des mots. Un peu d'hébétude et de torpeur.

La malade s'est aperçue, dès son réveil, que l'œil gauche ne voyait plus et que le trouble est allé en augmentant.

Examen le 25 mars. — Aspect sénile, visage amaigri, artères radiales sinueuses et rigides. A l'auscultation on découvre des signes d'une aortite. Le deuxième bruit est éclatant.

Œil gauche. — Hémorragie du corps vitré rendant impossible l'examen du fond de l'œil.

Œil droit. — Sur le trajet des deux branches de la veine centrale, deux larges plaques hémorragiques. Pas de lésion artérielle.

3 *avril.* — Aucun changement appréciable. L'acuité visuelle de l'O G est nulle, pour l'œil droit elle est de 2/3.

Dans ce cas, l'hémorragie a été rétinienne et a été fournie par les veines. Au même titre que les artères, elles peuvent être envahies par la sclérose, et il y a tout lieu de rapporter à cette cause les lésions qui se sont produites, étant donné l'état général du système vasculaire chez cette malade.

Ce qu'il y a de remarquable dans cette observation c'est la coïncidence des accidents cérébraux avec ceux des yeux. Les deux lésions ont dû se produire simultanément ou très peu de temps après. Il y a eu une véritable attaque apoplectiforme due à une congestion cérébrale. Comme à la suite de l'ictus il y a eu suspension de toutes les facultés sans phénomènes consécutifs, les accidents cérébraux n'ont pas dépassé les limites d'une congestion. S'il y a eu des troubles paralytiques —ce qui est incertain — ils n'ont dû durer qu'un temps assez limité, car, au bout de deux jours, il n'était resté aucun symptôme.

L'ictus apoplectique ayant eu lieu, c'est au point le plus faible que s'est produite l'hémorragie, et il est possible que l'accident oculaire ait empêché les complications cérébrales d'être plus graves.

En résumé, nos connaissances sur le mécanisme, le mode d'évolution, le traitement des hémorragies spontanées du corps vitré, sont très limitées. Cependant l'affection revêt dans quelques cas un certain caractère de gravité, puisqu'elle aboutit quelquefois à la perte définitive de la vision. Elle mérite de retenir avec plus de sollicitude l'attention des ophtalmologistes. Leur étiologie mieux connue permettra d'instituer un traitement rationnel, et de ne pas rester désarmés en présence de ces complications.

Dr Kœnig.

L'IRITIS DES OZÉNEUX

PAR

Le Dr FAGE

Médecin en chef de l'hôpital Saint-Victor d'Amiens

Nous avons publié, il y a trois ans, dans le *Recueil d'Ophtalmologie* une observation d'iritis attribuable à un ozène sans sinusite. C'était une complication oculaire de l'ozène qui n'avait pas encore été signalée, et nous ne savons pas qu'on ait depuis cette époque rapporté d'observation semblable. Peut-être s'agit-il là d'une complication exceptionnelle, ou plutôt ne songe-t-on pas assez aux chances de l'infection d'origine nasale.

On sait qu'il existe dans le mucus nasal des ozéneux un diplocoque encapsulé auquel M. Lœwenberg[1] a donné le nom de cocco-bacille. Je l'ai, comme MM. Terson et Gabriélidès[2], retrouvé dans le cul-de-sac conjonctival et j'ai produit des abcès cornéens chez le lapin avec ses cultures. Il constitue donc un agent infectieux dangereux pour l'œil, et on sait qu'il y détermine des conjonctivites, des abcès de la cornée, des névrites optiques (Sulzer). Pourquoi l'iris échapperait-il à son action ou à celle de ses toxines ?

Quand une iritis survient chez un ozéneux, on doit songer à l'origine nasale. Nous ne l'avons pour notre part admise que lorsque toutes les autres causes habituelles d'infection manquaient, encore qu'on pût faire jouer à certaines d'entre elles le rôle de causes prédisposantes plutôt qu'immédiates, par le même processus qui fait que la blennorragie est plus dangereuse pour l'iris chez les rhumatisants.

Nous avons rappelé notre première observation d'iritis ozéneuse à laquelle on peut se rapporter (*Recueil d'Ophtalmologie*, mai 1895). Voici un deuxième fait de ce genre que nous avons récemment observé :

Une jeune fille de 26 ans se présente le 12 janvier à notre

1. Lœwenberg, *Ann. de l'Institut Pasteur*, mai 1894.
2. Terson et Gabriélidès, *Arch. d'Ophtalmologie*, août 1894.

consultation avec une iritis plastique de l'œil gauche. L'œil, qui est malade depuis quinze jours, renferme de nombreuses synéchies postérieures; la pupille est resserrée; l'humeur aqueuse est un peu trouble. L'injection périkératique est d'ailleurs modérée et les douleurs n'ont pas été bien vives, puisque la malade a continué son travail habituel pendant une quinzaine de jours, sans consulter de médecin.

En recherchant l'étiologie de cette iritis, nous ne trouvons pas de syphilis héréditaire ou acquise, pas de blennorragie, pas d'antécédents rhumatismaux ni de ganglions sous-maxillaires engorgés. Les organes génitaux sont sains; l'hymen est intact; les urines sont normales. La malade s'est bien portée tout l'hiver, au milieu de nombreux cas de grippe.

Mais notre attention est attirée par l'aplatissement de la racine du nez et, malgré l'absence d'odeur punaisique, on peut constater qu'il s'agit d'une rhinite ozéneuse à l'atrophie des cornets, à l'aspect parcheminé et décoloré de la muqueuse qui est sur certains points tapissée de mucosités épaisses dans lesquelles nous trouvons le cocco-bacille de Lœwenberg à l'état presque pur. Ces mucosités ne renferment ni staphylocoque ni streptocoque. Les sinus paraissent sains. Nous ne trouvons pas le cocco-bacille dans le cul-de-sac conjonctival.

Nous prescrivons, comme traitement, des instillations d'atropine, des compresses chaudes et l'antisepsie des fosses nasales.

Une amélioration survient rapidement : au bout d'une douzaine de jours l'œil va si bien qu'on supprime l'atropine. Rechute légère. Dans les premiers jours de février, la guérison est définitive; mais il reste quelques synéchies, un amas de fins exsudats dans le bas du champ pupillaire, si bien que l'acuité n'est que de 1/25. Les cavités nasales ne renferment presque plus de mucosités, et les diplocoques de Lœwenberg y sont en très petit nombre.

L'œil droit n'a rien eu. La localisation à un seul iris n'est pas un fait exceptionnel dans les auto-infections.

Dr FAGE.

DES COMPLICATIONS ORBITAIRES

DUES A

L'EMPYÈME DES CELLULES ETHMOÏDALES

PAR

Le Dr VIEUSSE (de Toulouse)

(Suite et fin[1]).

Zuckerkandl rapporte dans son traité l'observation suivante :

« Le cas que j'ai observé moi-même ressemble à ceux de l'hôpital Saint-Thomas, car la portion ectasiée ne faisait saillie que vers les fosses nasales. L'orbite ainsi que le squelette de la face sont normaux.

« J'ai rencontré cette anomalie sur le crâne macéré d'une vieille femme dont les os craniens étaient atrophiés en plusieurs endroits. Peut-être est-il utile de faire remarquer qu'il existait à gauche une carie du rocher, avec perforation de la fosse cranienne moyenne, et que toute la paroi postérieure du conduit faisait défaut. A l'examen des fosses nasales par l'ouverture pyriforme, on voyait qu'à droite l'ethmoïde faisait saillie comme une tumeur et que, traversant le plan moyen, il avait refoulé la cloison vers le côté gauche; à gauche, la portion antérieure épaissie de l'ethmoïde s'appliquait également contre la cloison, mais elle ne constituait pas une tumeur. La portion de la cloison enclavée dans les deux moitiés du labyrinthe ethmoïdal était mince, atrophiée et perforée.

« L'examen par les choanes montre le même aspect. La moitié du labyrinthe ethmoïdal forme aussi une tumeur dans sa partie postérieure, contrairement à ce qui a lieu pour le côté opposé. Cette tumeur est vue jusqu'à l'aile du vomer. Par

1. Voir le numéro de mai 1898.

conséquent, la moitié droite du labyrinthe ethmoïdal dans toute son étendue est considérablement augmentée de volume.

« Le crâne a été divisé en deux moitiés par une coupe sagittale médiane et voici ce que l'on a observé :

« *A droite.* — Le cornet inférieur est petit mais normal et, sur le labyrinthe, dilaté dans toute son étendue, on ne voit plus les contours des cornets; la fissure ethmoïdale a disparu, en arrière seulement, dans la projection du trou sphéno-palatin; on voit à peine une trace de cette fissure.

« La région du cornet ethmoïdal inférieur est très fortement distendue et la plus grande partie du labyrinthe ethmoïdal semble transformée en un grand kyste osseux multiloculaire.

« La paroi médiane de ce kyste est formée par les cornets ethmoïdaux métamorphosés; en bas, les kystes proéminent sous forme de tumeur, vers le méat moyen, sur les côtés de la vésicule osseuse; on voit quelques cellules ethmoïdales qui s'appliquent contre la lame papyracée normale; sur l'extrémité antérieure de la vésicule osseuse on observe sur la ligne médiane, au point où elle s'applique contre la cloison, un épaississement osseux, poreux, aplati, du volume d'un haricot environ; un épaississement semblable, mais plus petit, se trouve sur la face inférieure de la vésicule qui regarde le méat moyen. A cet épaississement, s'ajoute tout près une exostose pédiculée en forme d'épine.

« *La bulle ethmoïdale* est réduite à une lame étroite, par suite de la compression exercée par la vésicule osseuse.

« *L'apophyse unciforme* est épaissie notamment en avant, où elle fait suite à l'épaississement du labyrinthe ethmoïdal. La paroi interne de la vésicule est lisse. Les sinus sont normaux.

« *A gauche.* — Cornet inférieur plus petit, mais à contours normaux. Il existe trois cornets ethmoïdaux; le cornet ethmoïdal inférieur est quelque peu atrophié et, ainsi que celui du côté opposé, pourvu d'un épaississement osseux (2 fragments) en forme de tumeur. Le segment antérieur

s'applique à la cloison et se continue dans une des cellules ethmoïdales. La bulle ethmoïdale n'est pas libre, elle est soudée avec le cornet ethmoïdal inférieur. Les sinus sont normaux.

« Nous trouvons par conséquent une dégénérescence kystique du labyrinthe ethmoïdal droit, avec épaississement et exostose sur la paroi libre, puis épaississement sur la moitié gauche du labyrinthe qui, d'ailleurs, est normale.

Résumé.

« Nous avons dans ce cas affaire à une affection du labyrinthe ethmoïdal droit, tandis qu'à gauche il ne s'agit que d'un processus secondaire venu du côté droit.

« De quelle nature était cette affection ? J'ai souvent vu des kystes de la muqueuse de l'ethmoïde, mais ces tumeurs, alors même qu'il s'agit de polypes kystiques volumineux, ne produisent pas une irritation semblable. On pourrait penser à une accumulation de mucus, par suite d'un catarrhe chronique, mais il est plus probable qu'il a existé un état analogue à l'empyème de l'antre d'Highmore, ou peut-être un catarrhe qui plus tard est devenu purulent. Les épaississements et les exostoses de l'ethmoïde sont primitifs et dus à l'empyème ou secondaires et produits par le frottement entre l'ethmoïde et la cloison.

« Sur le vivant, on aurait pu confondre l'ectasie du labyrinthe ethmoïdal avec un bourrelet des cornets, avec un cornet moyen distendu en forme de vésicule et avec des néoformations de l'ethmoïde. Mais les bourrelets du cornet sont le plus souvent circonscrits et l'extrémité postérieure du cornet montre en même temps un ensellement normal. La tumeur se distingue de la transformation vésiculeuse du cornet moyen par son développement sur la ligne médiane et par l'envahissement de la partie postérieure de l'ethmoïde. Enfin la ponction de l'ectasie de l'ethmoïde peut faciliter le diagnostic différentiel. » (Zuckerkandl, *Anatomie normale et pathologique des fosses nasales.* Traduction française, 1895.)

Le labyrinthe ethmoïdal est constitué par deux organes creux, cubiques, renfermant des cellules ; ils sont soudés aux bords latéraux de la lame criblée et descendent librement dans les fosses nasales. Chacune des moitiés du labyrinthe est limitée latéralement par une simple lamelle osseuse, la lame papyracée, du côté interne par une lame plissée, surface des cornets. Sur les côtés, les cellules sont séparées de l'orbite par la lame papyracée. Le bord supérieur de la lame papyracée s'articule avec l'os frontal, le bord inférieur avec le plancher de l'orbite (maxillaire supérieur), l'antérieur avec l'os lacrymal, le postérieur avec l'os palatin. Cette paroi est très mince et offre peu de résistance.

L'espace situé entre les parois des cornets et la lame papyracée du labyrinthe est occupé par des cellules dont le nombre et la forme sont variables, communiquant entre elles; on les appelle les cellules ethmoïdales. Ces cellules communiquent librement avec les fosses nasales, par l'intermédiaire des fentes ethmoïdales, dans lesquelles elles s'ouvrent par de petits orifices.

La grandeur et les formes des cellules varient considérablement.

Les vaisseaux de la muqueuse ethmoïdale leur sont fournis par l'intermédiaire des cornets ethmoïdaux, de l'artère ethmoïdale et aussi des minces vaisseaux du réseau artériel qui entourent le sac lacrymal. Les veines ne présentent rien de remarquable. Les lymphatiques ne sont pas connus. La muqueuse qui les recouvre offre une grande analogie avec celle des fosses nasales; elle est plus mince et plus délicate.

On voit par ce court résumé de l'anatomie du laryrinthe ethmoïdal, emprunté à Zuckerkandl, que les cellules ethmoïdales offrent des rapports très étendus avec l'orbite, dont elles sont séparées par la lame papyracée, lame très mince et peu résistante ; de plus, toute la paroi interne de l'orbite est presque constituée par cette partie de l'ethmoïde ; on conçoit dès lors que les affections des cellules ethmoïdales puissent consécutivement envahir l'orbite.

Parmi ces dernières, nous devons signaler principalement

les inflammations aiguës et chroniques des cellules ethmoïdales, les fractures de la lame papyracée; ce sont là, à peu près, les seules affections de l'ethmoïde qui peuvent déterminer des complications du côté de l'orbite. Les polypes qui naissent dans les cellules ethmoïdales se développent principalement du côté des fosses nasales; quant aux néoplasies, elles ont été très rarement observées.

Les fractures de l'ethmoïde avec complication du côté de l'orbite sont d'un diagnostic facile; la connaissance d'un traumatisme antérieur, les phénomènes immédiats qui se montrent mettent généralement sur la voie du diagnostic.

Il n'en est pas de même des affections inflammatoires des cellules ethmoïdales, qui déterminent des complications orbitaires; ici, le diagnostic est souvent difficile, car, outre la marche insidieuse de l'affection, celles-ci sont peu connues à cause de leur rareté et de la difficulté qu'il y a à les reconnaître. Aussi n'est-il pas rare de les voir passer inaperçues, et l'on se trouve exposé à commettre une erreur de diagnostic, comme je l'ai fait dans mon cas. C'est à cause de toutes ces difficultés qu'il m'a paru utile de présenter un tableau d'ensemble sur les complications orbitaires dues à l'inflammation des cellules ethmoïdales.

Cette étude n'a été faite jusqu'ici que dans le *Traité des maladies des yeux* du professeur Panas, et encore cet auteur ne leur consacre que deux pages; en dehors de cet article, je n'ai rien trouvé. Cependant, avec les 8 cas que rapporte Zuckerkandl, l'analyse que fait ce dernier auteur des pièces trouvées au musée Saint-Thomas de Londres, le cas de Bayer et celui que j'ai rapporté moi-même, on peut poser un premier jalon qui pourra être utile à ceux qui plus tard voudront étudier cette question.

L'*étiologie* de l'empyème des cellules ethmoïdales est obscure, le sexe ne paraît pas avoir une grande influence et les hommes y sont aussi prédisposés que les femmes; il en est de même de l'âge. Si les jeunes personnes peuvent être atteintes, celles qui sont d'un âge avancé ne paraissent pas indemnes, témoin le cas rapporté par Zuckerkandl, où il

s'agissait d'une vieille femme, et le mien qui a trait à un homme de 43 ans. Deux affections paraissent prédisposées à l'inflammation des cellules ethmoïdales : la syphilis et la tuberculose. Mais en dehors de ces deux dernières affections, il en existe d'autres qui ont une réelle influence; de ce nombre sont les inflammations chroniques de la membrane pituitaire. Par suite des communications que présente la muqueuse nasale avec celle qui recouvre les cellules ethmoïdales, il est facile de voir l'inflammation de la pituitaire se communiquer à celle du labyrinthe.

Les affections générales telles que l'érysipèle, la rougeole, la scarlatine, la variole, les oreillons, la pneumonie, etc., peuvent déterminer une infection localisée à la muqueuse des cellules ethmoïdales. Mais de toutes ces causes, celle qui paraît la plus importante est l'action d'un agent infectieux. Les fosses nasales renferment un grand nombre de microbes; ceux-ci peuvent pénétrer très facilement dans les cellules ethmoïdales, puisque ces cavités communiquent librement; si à un moment donné cette communication vient à être interrompue, les cellules ethmoïdales représenteront un vase clos où les microbes pourront se multiplier tout à leur aise. Il en résultera un processus irritatif qui aura pour résultat de provoquer une inflammation dont les effets se traduiront d'une manière aiguë ou chronique.

Les traumatismes de la région nasale et orbitaire peuvent aussi déterminer une inflammation des cellules ethmoïdales, comme cela a eu lieu dans le cas de Lagenbeck.

L'anatomie pathologique de l'inflammation des cellules du labyrinthe repose sur certaines données qui sont assez précises. Si tout n'est pas encore connu sur ce sujet, nous possédons cependant des notions exactes qui méritent d'être étudiées avec soin.

Comme il a été dit précédemment, la cause première de cette inflammation est la présence d'un agent infectieux. Sous cette influence, la muqueuse qui revêt les cellules ethmoïdales se congestionne, se gonfle, et a pour résultat de fermer toute communication de la partie du labyrinthe

enflammé avec les fosses nasales. L'agent infectieux, par sa présence, détermine une action irritative continue, qui a pour effet de faire augmenter d'épaisseur la muqueuse labyrinthique; celle-ci devient alors tomenteuse, se congestionne, se mortifie par places, et met à nu le tissu osseux sous-jacent; l'inflammation continuant son travail destructeur, il se produit une mortification de l'os qui finalement aboutit à la formation de séquestres qui ont pour résultat de détruire les parties constituantes du labyrinthe, soit en dedans, soit en dehors.

Dans le premier cas, on constatera une obstruction de la fosse nasale du côté malade; dans le second, une destruction de la paroi interne de l'orbite; et, si l'inflammation détermine un travail destructif des deux côtés, on verra survenir à la fois des lésions du côté du nez et de l'orbite. C'est ce qui arrive assez souvent, ainsi que l'observation clinique a permis de le constater.

Dans d'autres cas, si l'inflammation a une marche plus lente, si elle prend une forme chronique, le processus destructeur fera défaut et, contrairement à la forme précédente, il se produira une néoformation du tissu. C'est alors que la muqueuse enflammée des cellules ethmoïdales produira un épaississement des parois de ces cellules, des exostoses, en même temps qu'il y aura hypersécrétion du mucus.

Dans ces cas, la marche de l'affection, par suite de l'hypersécrétion de la muqueuse du labyrinthe, prendra une marche chronique; le mucus renfermé dans les cellules ethmoïdales distendra ses parois; celles-ci, en même temps qu'elles deviendront plus épaisses, auront une capacité plus grande, et cette augmentation aura pour résultat de déterminer une obstruction des fosses nasales.

Comme on vient de le voir, l'empyème des cellules ethmoïdales, selon la forme qu'il affecte, conduit à deux résultats opposés : l'un destructif, lorsque l'inflammation est violente; l'autre productif, lorsque l'inflammation sera moins vive.

On conçoit, d'après cela, que la symptomatologie de l'em-

pyème des cellules doit être différente, selon que l'on a affaire à la forme aiguë ou à la forme chronique. Dans le premier cas, les symptômes se dessinent bien mieux que dans le second et, par leur marche rapide, permettront de faire le diagnostic bien plus facilement que dans le second.

Lorsque l'empyème du labyrinthe aura une marche aiguë, il ne tardera pas à se manifester par des symptômes du côté des fosses nasales ou du côté de l'orbite, cela dépendra du point primitif de la lésion.

Si celle-ci se rapproche des cornets ethmoïdaux, elle détruira la face interne ou nasale du labyrinthe et provoquera des symptômes du côté des fosses nasales, tels que difficulté dans la respiration par la fosse nasale correspondante; la voix sera en même temps nasillarde. Par suite de la congestion de la muqueuse, on pourra voir survenir des épistaxis plus ou moins fréquentes, en même temps que le malade accusera des maux de tête qui seront dus au voisinage que la lésion présente avec le cerveau. Ces signes seront suffisants pour attirer l'attention du praticien du côté des fosses nasales et lui prescrire d'en faire l'examen. Une fois son attention attirée de ce côté, l'examen du nez lui fera reconnaître la lésion et lui permettra de parer aux accidents qui pourront se développer ultérieurement. Si cet examen n'est pas fait et que la maladie continue son évolution, il pourra en résulter un envahissement de la partie interne du labyrinthe qui aura pour conséquence la destruction de la lame papyracée et l'envahissement de l'orbite par les produits inflammatoires de l'empyème. C'est ainsi que les choses se sont passées chez mon malade et, si j'avais été plus au courant de la question, si j'avais serré de plus près les symptômes accusés par mon malade, je serais arrivé facilement au diagnostic exact.

Lorsque l'évolution de l'empyème ethmoïdal affecte une marche chronique, le diagnostic est plus difficile, mais non impossible. Par suite de la marche lente de l'affection, celle-ci évolue à froid tout d'abord, sa marche est insidieuse, et rien ne peut mettre sur la voie puisque le malade n'accuse

aucun symptôme. Mais lorsque l'affection dure depuis un certain temps, elle ne tardera pas à se manifester par des signes du côté du nez. Le premier sera une difficulté de la respiration par la fosse nasale du côté où siège la lésion; cette difficulté sera plus ou moins grande, selon le volume qu'affectera le kyste; en même temps, la voix sera nasillarde. Un examen des fosses nasales fait à ce moment permettra de constater une obstruction de la fosse nasale. Si l'on est embarrassé pour fixer le siège de la lésion, une simple ponction du kyste suffira pour faire un diagnostic exact.

D'après les considérations précédentes, il est assez facile de reconnaître sur le vivant un empyème des cellules ethmoïdales lorsqu'il affecte une marche aiguë; lorsque, au contraire, il prend une marche chronique, on peut confondre l'ectasie du labyrinthe avec un bourrelet des cornets, avec un cornet moyen distendu en forme de vésicule, avec des néoformations de l'ethmoïde. Mais les bourrelets du cornet sont le plus souvent circonscrits et l'extrémité postérieure du cornet montre en même temps un ensellement normal. La tumeur se distingue de la transformation vésiculeuse du cornet moyen par son développement sur la ligne médiane et par l'envahissement de la partie postérieure de l'ethmoïde. Enfin, la ponction de l'ectasie de l'ethmoïde peut faciliter le diagnostic différentiel.

Toute complication orbitaire, consécutive à l'empyème du labyrinthe aura pour point de départ la destruction de la lame papyracée de l'ethmoïde qui, à elle seule, constitue presque toute la paroi interne de l'orbite. Comme cette lame osseuse est très mince, elle opposera une barrière bien faible aux inflammations parties des cellules ethmoïdales. Dès que cette lame sera détruite, les produits inflammatoires envahiront l'orbite et viendront, sous forme de tumeur, se montrer au grand angle de l'œil. On constatera alors en ce point une tumeur plus ou moins volumineuse; cette tumeur aura les caractères suivants : elle sera manifestement fluctuante, dépressible et réductible; elle fera dévier l'œil en bas et en dehors et ne portera qu'une légère atteinte aux mouvements

de cet organe. Comme conséquence de la présence de cette tumeur à la partie interne de l'orbite, on constatera une légère exophtalmie, un œdème du tiers interne des paupières et de la diplopie. A ces complications orbitaires, s'ajouteront d'autres complications portant sur la fosse nasale correspondante, telles que son obstruction, de la gêne respiratoire, des épistaxis plus ou moins fréquentes et des maux de tête.

Il est enfin des cas où ces complications orbitaires s'accompagneront d'autres signes émanant des organes voisins, mais ces faits seront rares.

Le pronostic de l'empyème du labyrinthe peut être plus ou moins grave. Je n'ai pas à étudier l'affection en elle-même, elle concerne bien plus les rhinologues que les ophtalmologues. Je n'ai à m'occuper que des complications que cette affection peut déterminer du côté de l'orbite.

Les lésions orbitaires dans ce cas sont dues à la destruction de la lame papyracée avec épanchement consécutif dans l'orbite de la substance produite par l'empyème ethmoïdal.

Il est en général facile de guérir ces complications; mais, comme après leur guérison il reste toujours une brèche largement ouverte qui fait communiquer l'orbite avec les fosses nasales, il faudra guérir la lésion primordiale, cause de tous ces accidents, pour éviter qu'une récidive ne se produise, c'est là une question en dehors de mon sujet et qui regarde les rhinologues.

Tout ce que peut faire l'ophtalmologiste, c'est de faire disparaître les complications orbitaires et les accidents que celles-ci déterminent du côté de l'œil. Il est, en général, facile d'atteindre ce résultat. Il suffit, en effet, de donner issue au pus qui a envahi l'orbite pour voir les choses rentrer dans l'ordre. Une incision plus ou moins large faite sur la partie saillante de la tuméfaction, avec évacuation complète de la substance qui la constitue, avec drainage consécutif, constitue le seul traitement qui soit convenable. Cela fait, on voit disparaître l'exophtalmie, la diplopie et tous les autres accidents oculaires.

Il résulte des considérations précédentes que l'empyème du labyrinthe peut déterminer des complications du côté de l'orbite; ces complications ont été peu étudiées jusqu'à ce jour, à cause du nombre peu considérable de faits qui ont été rapportés, et aussi parce que l'attention des ophtalmologistes n'avait pas été dirigée de ce côté. Actuellement que nous connaissons un certain nombre de cas, que l'attention est éveillée sur ce point, que nous possédons un chapitre sur ce sujet dû à M. le professeur Panas, et peut-être grâce aussi à ce nouveau mémoire se rapportant à cette question, sera-t-il facile de reconnaître à l'avenir les complications orbitaires dues à l'empyème des cellules ethmoïdales.

Dr VIEUSSE.

UN CAS DE TRAUMATISME GRAVE

DE L'ŒIL GAUCHE

PAR

Le Dr ADAM LANGIE (de Cracovie)

Le 8 février 1897 se présenta chez moi M. A. G..., âgé de 46 ans; il me raconta que le 3 janvier de l'année courante, il reçut en plein visage, à la distance de cinq pas, un coup de revolver de moyen calibre. La balle pénétra sous la peau, un peu au-dessous de l'angle externe de la paupière de l'œil gauche, et se fixant sur le bord inférieur de l'orbite elle s'y aplatit sur l'os. Peu après l'accident, le médecin de l'endroit retira la balle et prescrivit des compresses fraîches sur les paupières gonflées par le sang. Quand après plusieurs jours le gonflement des paupières eut diminué au point que le malade put entr'ouvrir l'œil, il s'aperçut qu'il ne voyait rien. Justement effrayé, il commença à subir une cure consistant en injections sous-cutanées de pilocarpine, en laxatifs, en usage interne de l'iodure de potassium et en instillations

d'atropine dans l'œil. Comme, malgré ce traitement, aucun mieux ne pouvait être signalé, il vint me trouver pour s'informer s'il n'y avait plus d'espoir pour lui de recouvrer la vue.

J'ai constaté l'état suivant : à l'endroit où la balle avait perforé la peau, une cicatrice superficielle, une légère injection de la conjonctive oculaire et une plus grande de la conjonctive tarsienne, puis quelques synéchies postérieures, conséquences d'une iritis traumatique ; tout le corps vitré imbibé de sang à tel point qu'il était absolument impossible d'éclairer avec l'ophtalmoscope le fond de l'œil et d'observer les détails. Le cristallin conserva sa transparence, la tension oculaire resta normale. La vue était fortement endommagée, car le malade ne distinguait que les mouvements de la main tout près de l'œil. Le champ visuel était rétréci dans la partie supéro-interne. Dans l'autre œil on ne remarquait que la myopie et l'astigmatisme.

Ne donnant pas beaucoup d'espoir au malade, d'autant plus que le traitement jusqu'à présent resta inefficace, je l'ai rassuré tout de même, lui persuadant que pour obtenir du mieux il faut du temps et de la patience. Je lui ai conseillé de continuer le même traitement avec l'addition de deux sangsues sur la tempe une fois par semaine. Il est reparti avec ces instructions pour se soigner sous l'œil de son médecin. Dans quatre semaines il devait se représenter chez moi, et, en effet, je l'ai revu vers le 15 mars. Malgré les 30 injections de pilocarpine et l'emploi de 7 bouteilles d'iodure de potassium (10 : 200) le sang n'a pas diminué dans le corps vitré, et dans la vue je n'ai pu constater aucun mieux. En un mot, tout est resté *statu quo*. En conséquence, répondant au désir du malade, je me suis adressé au prof. Galezowski, et celui-ci, d'après les renseignements reçus sur l'état de l'œil, a fait son diagnostic conforme sous tous les rapports au mien, et voici quel était son avis : contusion de l'œil gauche suivie d'une hémorragie dans le corps vitré avec déchirure de la choroïde à la région inféro-externe et des synéchies consécutives à une iritis traumatique. En même temps M. Galezowski émettait l'espoir

qu'avec un traitement nouveau et énergique on réussirait à rendre la vue au malade.

Mettant de côté tous les médicaments inefficaces dont on a fait usage, nous nous sommes proposé le traitement suivant :

a) Agir avec des moyens antiphlogistiques; *b*) évoquer la résorption la plus rapide du sang répandu dans le corps vitré. Pour y arriver on conseilla au malade ce qui suit :

1° Instiller alternativement dans l'œil tous les deux jours deux collyres suivants : le matin le collyre d'ésérine 0.05 : 10, et le soir le collyre de scopolamine 0.05 : 10.

2° Appliquer une fois par semaine trois sangsues à la tempe.

3° Appliquer, alternativement toutes les dix minutes, une heure le matin et une heure le soir, des sacs en caoutchouc pleins d'eau chaude et d'eau glacée.

Après trois semaines d'un pareil traitement, le malade s'est présenté chez moi, et cette fois-ci déjà avec un mieux, car je pus constater qu'il reconnaissait des objets assez grands tout près de l'œil, et qu'il comptait les doigts à 75 centimètres de distance. En explorant le fond de l'œil avec un ophtalmoscope, j'ai trouvé un peu moins de sang dans le corps vitré, mais je n'ai pas réussi à voir les détails du fond de l'œil. En suivant l'ordonnance de M. Galezowski, j'ai modifié à présent le traitement de la manière suivante :

1° Une fois toutes les deux semaines, la pose de deux sangsues derrière l'oreille.

2° Tous les trois jours trois pastilles de cascarine.

3° Des instillations dans l'œil un jour, le matin, le collyre d'ésérine 0.5 p. 10, et, le soir, collyre de pilocarpine 0.5 p. 10. Le lendemain, collyre de scopolamine le matin, et, le soir, collyre de duboisine (1 centigramme pour 10 grammes).

4° Compresse alternativement glacée et chaude comme autrefois, mais avec l'addition des compresses sous le sac, imbues de la solution suivante : cyanure d'hydrargyre 0.15,

chlorhydrate neutre de cocaïne 0.15, nitrate de pilocarpine 0.50, eau distillée de laurier-cerise 25, eau distillée 275.

5° Tous les soirs, frictions sur le front, la tempe et derrière l'oreille avec un onguent mercuriel.

Le résultat fut rapide et frappant, à tel point que, voyant le malade de semaine en semaine, je constatais toujours du mieux dans la vue et une disparition progressive du sang dans le corps vitré. Déjà le 6 mai V = 2/20, et le malade peut lire le n° 8 des échelles de Jaeger; une semaine plus tard le n° 6 des mêmes échelles. Le 18 juin V = 6/36, le malade lit n° 3 du Jaeger; on voit distinctement le fond de l'œil, et on aperçoit des flocons mobiles, dispersés dans le corps vitré, des restes du sang répandu. Le 30 juin V = 6/18, le malade lit n° 1 du Jaeger et le n° 0.50 des échelles du Dr Galezowski; le sang a disparu complètement. En explorant les parties les plus périphériques du fond de l'œil à l'aide d'une lentille prismatique, on peut voir, dans la partie inféro-externe, tout près de l'ora serrata, une cicatrice de la choroïde, ce qui confirme notre diagnostic. Quatre mois après la guérison j'eus l'occasion de revoir ce monsieur, et de constater l'état de l'œil tout à fait satisfaisant et la vue aussi bonne que celle de l'œil qui n'avait pas été endommagé. Il n'est resté qu'un léger rétrécissement du champ visuel dans la partie supéro-interne, c'est-à-dire à l'endroit en rapport avec l'ancienne rupture.

Le cas décrit ci-dessus se fait remarquer, selon moi, pour deux motifs : d'abord, parce que l'épanchement si abondant du sang dans le corps vitré a disparu complètement dans un temps relativement court, sans laisser aucuns flocons; puis, parce que la rupture de la choroïde s'est cicatrisée, sans conséquences funestes pour la vue. En outre, dans le cas précité, nous avons une preuve *ad oculos* en pareilles circonstances de l'inefficacité du traitement interne par l'iodure de potassium, ou par des injections sous-cutanées de pilocarpine. Tout oculiste suppose encore de l'importance à l'iodure de potassium dans la thérapeutique des maladies du

fond de l'œil, quoique, depuis plusieurs années déjà, Galezowski attire l'attention sur l'inefficacité de ce traitement, même dans des cas où la maladie de la choroïde, de la rétine ou du nerf optique se développe, engendrée par la syphilis. Pour cette même raison aussi, basé sur sa longue expérience appuyée de nombreuses preuves confirmant son avis, Galezowski a rayé actuellement de la thérapeutique des maladies du fond de l'œil l'iodure de potassium qu'il a remplacé par d'autres moyens beaucoup plus efficaces. Notre cas justement confirme très bien cette nouvelle méthode de traitement dans son efficacité. Quelle sera là-dessus l'opinion de mes confrères? il me semble que le cas précité doit affaiblir la confiance qu'on avait jusqu'à présent dans les composés d'iode, et c'est surtout cette considération qui m'a décidé à publier le fait.

J'espère également qu'une observation casuistique de ce genre, accompagnée de l'exposé de l'application d'un traitement efficace, intéressera plus mes collègues que des tâtonnements dans les hypothèses, ou bien des excursions vers les hauteurs de la théorie, parfois peu accessibles, et dont le médecin praticien ordinairement ne profite pas beaucoup.

Dr LANGIE.

SOCIÉTÉ FRANÇAISE D'OPHTALMOLOGIE

CONGRÈS DE 1898

(SUITE ET FIN)

M. V. MORAX. **Lupus des voies lacrymales.** — L'étude de la tuberculose des voies lacrymales est de date relativement récente et dans son excellente thèse de 1894, inspirée par A. Terson, Jaulin n'a pu rassembler qu'un nombre très limité d'observations où la preuve expérimentale de la nature du processus inflammatoire a été établie. Cela tient non à ce que l'affection est si rare qu'on le pense, mais bien plutôt à ce qu'elle n'est pas reconnue dans la majorité des cas. Il en est d'ailleurs bien souvent de même

du lupus de la muqueuse nasale, que l'on ne diagnostique que lorsque la peau de la face est envahie secondairement. L'auteur relate tout d'abord une observation de double tumeur lacrymale liée à un lupus nasal. L'affection lacrymale fut le seul symptôme révélateur du lupus nasal dont le diagnostic fut établi par l'examen histologique et par l'inoculation au cobaye. La fréquence du lupus facial débutant au niveau de la région lacrymale, puis s'étendant à la joue droite, nous fait supposer que, dans ces cas, le processus lupique débutant par la muqueuse nasale, se propage aux voies lacrymales et de là à la peau de la région du sac lacrymal. La bilatéralité fréquente de l'affection lacrymale peut déjà, à défaut d'une démonstration expérimentale, nous engager à considérer la muqueuse nasale comme point de départ du processus tuberculeux.

M. Morax cite à l'appui de cette interprétation, l'observation d'un jeune homme de 20 ans, qui présentait toutes les apparences d'une santé la plus parfaite et qui avait présenté du larmoiement bilatéral depuis l'âge de 15 ans. L'affection avait été soignée par le cathétérisme, les injections, puis finalement par le curettage des sacs lacrymaux.

Cette opération avait laissé à sa suite une obstruction presque complète des voies lacrymales et, à gauche, il persistait une petite fistule qui finit par s'oblitérer, laissant à sa suite une lésion cutanée très circonscrite recouverte d'une croûte et qu'aucun traitement ne parvint à améliorer. Cette petite lésion se déplaça le long du sillon naso-orbitaire sans s'étendre, laissant au niveau des points occupés primitivement par elle, une traînée cicatricielle blanchâtre. L'injection d'une très petite dose de tuberculine montre qu'il s'agissait d'un processus tuberculeux, et la réaction locale mit en évidence une infiltration lupique discrète de la muqueuse nasale et des lésions bacillaires des ganglions cervicaux. Il n'y avait chez ce malade aucune localisation pulmonaire. Dans un autre cas, il s'agissait d'un jeune homme de 23 ans, l'existence d'une adénopathie bacillaire cervicale fit supposer la nature bacillaire de l'affection lacrymale double dont il était atteint. D'un côté le sac lacrymal avait été curetté, de l'autre il y avait une poussée inflammatoire aiguë suivie de la production d'une fistule dans la région du sac. Cette fistule s'oblitéra ultérieurement par la seule dilatation du canal nasal. L'inoculation au cobaye d'un fragment de la muqueuse du sac lacrymal démontra la nature tuberculeuse de l'inflammation lacrymale.

Il faut donc toujours penser à la tuberculose chez les jeunes sujets porteurs d'affection lacrymale. Cette tuberculose lacrymale n'est pas nécessairement envahissante, elle se comporte comme le

lupus et peut comme le lupus nasal ou cutané se terminer par cicatrisation.

M. Jocqs. **Lymphangiectasie de la conjonctive bulbaire.** — Une jeune fille de 17 ans porte sur ses deux conjonctives bulbaires une infinité de petits kystes miliaires. Les cornées sont troubles au point qu'elle ne peut plus travailler et à peine se conduire. Les ganglions sous-maxillaires, parotidiens, préauriculaires, mastoïdiens, sont engorgés et volumineux. La face, comme œdématiée, présente un aspect éléphantiasique.

L'examen microscopique d'une portion excisée démontre que ces kystes, très petits et très nombreux, sont autant de dilatations lymphatiques.

Traitement. — Excision d'un centimètre de la conjonctive tout autour de la cornée. Plus tard massage au calomel. Au bout d'un mois, amélioration très notable. La malade peut reprendre son travail.

M. Jocqs établit un rapprochement entre cette dilatation lymphatique de la conjonctive et l'aspect éléphantiasique de la face accompagné d'engorgements ganglionnaires et admet que cette dégénérescence kystique de la conjonctive est de même nature que l'éléphantiasis dont l'origine est généralement mise par les auteurs dans une lésion du système lymphatique.

M. Venneman (Louvain). **Quelle est la nature du cancer mélanique de la conjonctive?** — L'auteur décrit dans l'épithélium conjonctival des cellules étoilées placées entre les cellules épithéliales ordinaires. Ce sont ces cellules qui, dans le cancer mélanique, se chargent de pigment noir sépia. Au début le cancer mélanique est donc un épithélioma. La pénétration des bourgeons vasculaires du réseau capillaire dermique dans cet épithélioma ne peut changer le caractère épithélial de la tumeur. Semblable aux glandes envahies par le réseau capillaire, comme le foie, par exemple l'épithélioma mélanique cesse d'être typique c'est-à-dire avasculaire : c'est un épithélioma remanié ou vascularisé. Les cellules étoilées de l'épithélium sont les cellules protectrices des fibrilles nerveuses terminales intra-épithéliales. L'épithélioma mélanique est donc un névrome périphérique intra-épithélial analogue au gliome. Les nœvi mélaniques, ayant absolument la même structure que l'épithélioma mélanique au début sont des épithéliomas en germe, par conséquent de vrais *noli me tangere.*

M. Fage (d'Amiens). **Le sarcome des paupières.** — Le sarcome primitif des paupières est une tumeur rare dont on ne trouve

qu'une quinzaine d'observations, dont deux nous sont personnelles.

Il n'y a guère qu'avec le chalazion que le sarcome puisse être confondu au début de son développement. Le diagnostic est plus facile quand le sarcome acquiert un certain volume, s'étalant à travers toute la paupière en une masse dure, un peu bosselée, recouverte d'une peau amincie, violacée, surtout si le ganglion préauriculaire est déjà envahi. Le sarcome qui a son point de départ dans la conjonctive palpébrale est généralement pédiculé, saillant dans le cul-de-sac conjonctival, sans tendance marquée à gagner du côté du tarse.

Au point de vue anatomo-pathologique, il s'agit en général de sarcomes à éléments jeunes, cellules rondes à gros noyau et cellules fusiformes courtes. On trouve aussi le sarcome fasciculé. Une bonne moitié des cas sont des sarcomes pigmentés qu'on considère comme plus graves au point de vue de la propagation au système lymphatique. Le diagnostic microscopique doit s'appuyer sur le point d'origine et sur le mode de développement de la tumeur plutôt que sur la forme et le groupement des éléments histologiques qui la constituent.

Quelle que soit la gravité du pronostic, la guérison n'est pas impossible (cas de Zimmermann et de Fage), à condition qu'on fasse une extirpation complète avant l'envahissement des ganglions.

M. Bellencontre (Paris). **Pemphigus oculaire.** — Le pemphigus détermine sur la conjonctive une inflammation chronique, établit des adhérences entre les paupières et le globe, supprime la fente palpébrale et amène la cécité.

Ce n'est qu'une variété du pemphigus des muqueuses, mais la gravité de sa localisation mérite qu'on en fasse une entité spéciale.

Les cas en sont rares; j'en ai vu deux, l'un présenté au Congrès d'ophtalmologie de 1883, l'autre qui m'est personnel.

Il s'agit d'une vieille femme de 78 ans chez qui le pemphigus frappa d'abord la muqueuse bucco-pharyngée, deux ans après la conjonctive et finalement la peau; la muqueuse subit la dégénérescence cicatricielle, se transforma en un tissu blanc, analogue à de la bougie; un symblépharon total se produisit.

Tous les traitements furent impuissants, la galvanocaustique, le sérum de Roux, l'électrolyse, ces derniers moyens essayés pour la première fois en semblable occurrence, n'ont produit aucun résultat.

Le muco-pus recueilli sur la conjonctive et cultivé ne donna rien de particulier, des staphylocoques et des streptocoques; les

inoculations dans la cornée et sur la conjonctive d'un lapin amenèrent un simple trouble passager; dans le liquide des bulles on rencontra des staphylocoques provenant sans doute de l'épiderme où leur présence est à peu près constante.

Tous les travaux parus sont muets quant à l'étiologie; les autopsies manquent et celles dont nous possédons des relations n'ont pas porté sur le système nerveux.

Cependant l'aspect clinique de la maladie, sa marche symétrique, son action destructive, ont toute la physionomie des troubles trophiques.

Dans le xérosis simple, affection voisine, différant du pemphigus seulement par l'absence de bulles et une gravité moindre, Cirincioné a trouvé à l'autopsie des lésions du ganglion de Gasser et de l'ophtalmique, et il conclut avec Vidal de Cassis à l'origine nerveuse du xérosis.

D'autre part, dans certains pemphigus, MM. Gastou et Gaucher ayant rencontré des lésions des méninges et de la moelle admettent leur origine myélopathique.

En s'appuyant sur les recherches sérieuses, en faisant appel à la clinique, on arrive à cette conclusion que le pemphigus oculaire résulte d'une altération trophique de la conjonctive et de l'épithélium cornéen due à une lésion nerveuse siégeant probablement sur la branche ophtalmique du trijumeau et ses ganglions.

M. Antonelli. — J'ai observé un cas de *pemphigus primaire de la conjonctive*. Chez cette malade, âgée de 50 ans, l'affection a débuté par la conjonctive, et le diagnostic en est resté longtemps méconnu, car il n'était jamais donné de surprendre la formation de bulles, tout se bornait à une forme de conjonctivite rebelle, à poussées successives assez espacées. La manifestation cutanée de la face s'est produite lorsque déjà un symblépharon et un xérosis conjonctival assez étendus montraient la véritable nature de l'affection oculaire; la manifestation du côté de la muqueuse orale a été la dernière.

M. Dufour (Lausanne). — J'ai vu un cas de pemphigus oculaire particulièrement grave et décourageant. Il s'agit d'un enfant ayant joui d'une très bonne santé jusqu'à l'apparition d'une fièvre typhoïde, à la suite de laquelle s'est montré le pemphigus. Un œil est perdu et l'autre se perd malgré tous les traitements. La maladie procède par poussées remarquables par leur soudaineté; l'enfant est pris tout d'un coup de douleurs très vives et en moins de cinq minutes la bulle est formée. Chaque atteinte est précédée de diarrhée, avec selles sanguinolentes; rapidement la langue prend l'aspect de celle d'un typhique. Je crois qu'il s'agit d'une

affection de nature nerveuse, d'origine infectieuse, que je ne puis m'empêcher de rattacher à la fièvre typhoïde.

M. Chibret. — Ayant pratiqué sur moi trois injections de sérum antidiphtérique en vue de lutter contre l'asthme, j'ai été très frappé de l'action produite par cette médication sur l'épithélium de mon cuir chevelu; mes cheveux ont cessé de tomber. On connaît, d'autre part, les éruptions auxquelles ce sérum antidiphtérique donne lieu; aussi, me basant sur son action élective sur l'épithélium, je crois que son emploi serait à tenter contre cette maladie désespérante qu'est le pemphigus.

M. Bellencontre. — Je l'ai employé dans un cas, mais sans résultat.

M. Verrey (Lausanne). **Evisceration et insertion dans la sclérotique d'un globe d'argent (opération de Mules).** — A l'occasion de 5 malades opérés par lui-même par le procédé dit de Mules, c'est-à-dire éviscération de l'œil et insertion dans la cavité sclérale d'un globe de verre ou d'argent, il présente une statistique portant sur 343 cas, qui se divisent en : succès complets 269, incomplets 7, échecs 67; ce qui donne, en comptant les guérisons incomplètes parmi les échecs, 78,7 p. 100 de succès et 21,3 p. 100 d'insuccès. Les chiffres sont dus uniquement à des oculistes anglais et américains, l'opération de Mules n'étant presque pas connue ailleurs. Les avantages de ce procédé qui donne, au dire de tous les opérateurs, des résultats durables (un grand nombre de malades portent déjà leurs globes depuis dix et douze ans) lorsqu'il y a eu fermeture complète de la plaie par première intention, sont la formation d'un gros moignon, ferme, qui communique des mouvements étendus à l'œil artificiel.

On a bien publié (Cross, de Bristol) 3 cas où une ophtalmie sympathique fit son apparition quelques semaines après cette opération, mais outre que des cas semblables nombreux ont été publiés après l'énucléation, on pourrait, comme dans ces derniers cas, arguer que le début de l'ophtalmie sympathique précédait le moment de l'opération. Pour démontrer que l'opération de Mules, en elle-même, peut être une cause d'ophtalmie sympathique, il faudrait que cette opération portât sur un œil qui ne pût pas lui-même être une cause de cette grave affection et fût suivie d'ophtalmie sympathique de l'autre œil, ainsi que dans le cas d'un glaucome absolu douloureux.

M. A. Bourgeois (Reims). **Critique de l'opération de Mules; intervention destinée à lui être substituée.** — L'opération de Mules tend à placer au premier rang l'exentération, et à ne laisser

pratiquer l'énucléation qu'exceptionnellement; de plus elle enferme dans la sclérotique un corps dur et résistant. Si les conditions qu'elle remplit sont bonnes pour la prothèse, elles ne donnent pas une suffisante sécurité contre l'évolution de l'ophtalmie sympathique.

Si l'on veut renforcer le moignon dans le but d'arriver à une prothèse satisfaisante, il faut rester dans les règles suivantes :

1° Le globe oculaire doit être énucléé; 2° c'est dans l'espace intra-capsulaire, par conséquent à la place de l'œil enlevé, qu'il convient de placer le support, lequel doit être souple et parfaitement aseptique.

Les substances qui ont été expérimentées avec succès sont : la soie, sous forme de fil enroulé autour d'un petit peloton de catgut, celui-ci destiné à se résorber; l'ouate de tourbe, et la bourre de soie, maintenues sous forme de boules plus ou moins denses avec deux ou trois tours de catgut. Les petites sphères ainsi obtenues ne doivent pas avoir plus de 1 centimètre de diamètre.

Après avoir pratiqué l'énucléation, en ayant eu soin de sectionner le nerf optique le plus loin possible du globe, on met en place le support, et l'on ramène au-devant de lui les insertions musculaires en même temps que la conjonctive, qu'on suture par trois points à la soie.

On obtient ainsi un moignon suffisamment saillant et bien mobile. La pièce artificielle est adaptée un mois après l'opération.

M. Valude. — Il faut reconnaître à la vérité, que l'hésitation des opérateurs à adopter l'opération de Mules se trouve quelque peu justifiée par la crainte des phénomènes réactionnels très vifs qui sont la conséquence normale de la présence du corps étranger solide enfermé dans la coque scléroticale. « La douleur, dit Verrey, dans un travail antérieur (Suisse romande), est assez vive pendant vingt-quatre heures, quelquefois davantage, et le chémosis conjonctival et l'œdème des paupières sont considérables. L'œdème gagne parfois le front et la tempe et le chémosis est si considérable que la conjonctive fait protrusion entre les paupières tuméfiées. L'aspect est presque celui d'une panophtalmie. » Schmidt, dans un travail publié dans la *Klin. Monatsbl. für Augenheilk.*, ajoute qu'il faut une grande volonté de la part du médecin et du malade pour traverser la période difficile des phénomènes réactionnels; les compresses glacées, les sangsues à la tempe, les injections de morphine ne doivent pas être ménagées.

Mais si l'inclusion d'une sphère solide dans la coque oculaire évidée a de quoi effrayer les opérateurs en raison de ces phénomènes réactionnels si vifs et qui ne manquent pas de se produire, il n'en sera probablement pas de même de l'opération qui consiste

non pas à évider l'œil mais à l'enlever par la méthode ordinaire et à introduire en sa place, au sein des parties molles et cruentées de l'orbite, non une sphère solide mais un globe de matière étrangère susceptible d'organisation et de soudure intime avec les tissus voisins.

C'est Belt (de Washington) qui a imaginé d'implanter, à la place de l'œil énucléé, une sphère d'éponge dûment stérilisée et d'un volume équivalent aux trois quarts de celui du globe oculaire. Cet auteur, pour cette intéressante application à l'ophtalmologie (*Medica News*, 27 juin 1896), a été guidé par les expériences très curieuses d'Hamilton (d'Edimbourg), qui se trouvent consignées dans un important mémoire paru en 1881, dans le numéro de novembre d'*Edinburgh medical Journal*.

Ce travail d'Hamilton, qui me semble trop peu connu, renferme l'examen anatomique de plusieurs cas de greffe d'éponges au sein de différents tissus vivants et les descriptions histologiques qui accompagnent les planches annexées au mémoire sont des plus instructives.

Hamilton, dans le principe, s'était proposé d'étudier l'organisation du caillot sanguin dans des lames d'éponges appliquées à plat sur des ulcères de jambe; il observa que ces éponges se garnissaient de bourgeons charnus et que cette garniture hétérogène finissait par s'incorporer au tissu vivant.

Il eut alors l'idée de loger une éponge, préalablement aseptisée naturellement, à la place d'un sein qu'on avait enlevé pour un cancer. L'éponge s'organisa au milieu des tissus de la mamelle et la cicatrisation des téguments s'opéra par dessus. Hamilton pratiqua des prélèvements de cette greffe d'un nouveau genre et nota que la néoformation vasculaire dans l'intérieur de l'éponge avait commencé le dixième jour; cinq mois après l'incorporation de l'éponge était complète.

Ensuite Hamilton reprit les expériences déjà exécutées par Stricker (de Vienne) et qui consistaient à surveiller l'organisation d'éponges aseptiques introduites dans la cavité péritonéale d'animaux. Hamilton nota que le développement des vaisseaux et des bourgeons charnus pénétrants commençait vers le dixième jour. Ces vaisseaux forment des anses et de ces anses partent des anses secondaires qui se répandent dans les ramifications des vacuoles de l'éponge.

Hamilton, sur les animaux également, tenta d'insérer des fragments d'éponge dans le tissu cellulaire sous-cutané, mais sans résultat.

L'auteur anglais conclut que la porosité de l'éponge favorise merveilleusement l'organisation des caillots sanguins et le déve-

loppement des ramifications vasculaires de néoformation. La charpente de l'éponge sert de support et de guide à la fois à celles-ci. Le point de départ de ces vaisseaux néoformés, de ce bourgeonnement conjonctif, se trouve naturellement dans les vaisseaux sanguins et le tissu conjonctif du voisinage.

Hamilton croit que le charbon de bois, en raison de sa porosité, pourrait jouer un rôle analogue à celui de l'éponge, et rendre des services particuliers dans le cas où il importe de créer une greffe incompressible et capable de résister à une rétraction cicatricielle; je m'occupe en ce moment de vérifier cette hypothèse au moyen d'expériences sur des lapins.

Les opérations de Belt, en 1896, ont donc confirmé pleinement, en ce qui concerne la greffe après énucléation, les expériences de Hamilton.

Depuis Belt, personne, à notre connaissance, n'avait repris la question de la greffe hétéroplastique après l'énucléation, quand, en 1897, Bourgeois (de Reims) voulut exécuter cette greffe, mais il écarta l'éponge comme difficile à aseptiser et donna la préférence à une pelote de soie (*Recueil d'Ophtalmologie*, juin 1897). Bourgeois fabriqua ses pelotes en enroulant du cordonnet de soie autour d'une boulette de brins de catgut, jusqu'à ce que la pelote eût acquis la dimension d'une sphère de 1 centimètre de diamètre. Les résultats obtenus par cet opérateur ont été bons.

Après lui, Trousseau (*Annales d'Oculistique*, 1897) fut aussi séduit par ce procédé opératoire et revint à la sphère d'éponge après la lecture d'un travail de Belt. Il employa des éponges taillées du volume environ du globe oculaire et stérilisées avec grand soin. Les résultats auraient été satisfaisants, car la greffe d'éponge ne donna lieu à aucune infection et tendit à s'organiser, mais la cicatrice céda et l'éponge, mise à découvert, s'élimina; cet insuccès n'est pas imputable à la greffe mais au mode de suture qui avait été infidèle. Trousseau avait employé la suture en bourse qui ne prend appui que sur la muqueuse et qui, d'ailleurs, clôt moins hermétiquement la plaie qu'une suture à points séparés.

J'ai, pour ma part, opéré deux malades par cette méthode et de la façon suivante :

L'énucléation une fois faite, je prenais la sphère d'éponge avec une pince flambée et je l'introduisais par l'orifice conjonctival dans le fond de l'orbite, ce qui s'exécutait très facilement. Ensuite je fermais la plaie conjonctivale au moyen de quatre points de suture séparés, exécutés avec un gros fil de soie et plantés assez loin dans la conjonctive, de façon à intéresser le support fibreux sous-muqueux, l'extrémité antérieure de la capsule de Tenon et des ailerons fibreux des muscles droits.

I. Le premier de ces malades, B..., âgé d'une vingtaine d'années, a été énucléé, le 16 décembre 1897, de l'œil gauche. Les suites de l'opération furent extrêmement simples et le malade ne présenta guère plus de gonflement des paupières qu'après une énucléation simple. La plaie du moignon paraissait très bien fermée dès le huitième jour et c'est par excès de précaution que je lui laissai les fils en place jusqu'au quinzième jour. Rien ne céda dans la cicatrice et aujourd'hui, près de cinq mois après l'opération, le malade présente un moignon parfait, ovoïde, bien plein, nullement douloureux, avec une ligne cicatricielle linéaire, très visible et très solide. Sur ce moignon, l'œil artificiel tient et se meut aussi bien que sur le moignon oculaire résultant d'une opération de Critchett.

II. — Le second malade G..., âgé de 39 ans, a été énucléé le 6 janvier de l'œil droit. Les suites de l'opération furent aussi simples que précédemment et j'enlevai les fils le dixième jour. Le douxième jour, malgré que rien n'eût cédé dans la cicatrice (est-ce un peu d'infection causée par l'ablation des fils ou une réaction opératoire tardive ?) le malade présenta du gonflement de la région oculo-palpébrale, du chémosis conjonctival et même un peu d'œdème de la joue; quelques douleurs, assez peu vives cependant. Ces phénomènes réactionnels disparurent rapidement et bientôt après le malade quittait l'hôpital avec une cicatrisation très solide, complète, et un moignon parfait.

M. Meyer (Paris). **Quelques remarques sur la technique opératoire de l'énucléation.** — M. Meyer prend le plus grand soin de conserver intactes les adhérences entre la conjonctive et la surface des muscles.

Après avoir incisé la conjonctive tout autour de la cornée, il s'abstient de toucher au tissu sous-conjonctival dans toute la région des insertions musculaires. Comme il faut cependant pénétrer sous l'insertion soit avec le crochet à strabisme, soit avec une branche de ciseaux, il fraye un chemin à ces instruments en dégageant la conjonctive de la sclérotique *à côté des muscles*, dans l'espace qui sépare une insertion musculaire de l'autre. Il conserve également intactes les adhérences entre les muscles et la capsule en soulevant le tendon et *en rasant la surface de la sclérotique.* — Il rappelle que, dans l'intérêt de la mobilité latérale de la prothèse, le point d'attaque des contractions musculaires doit être reporté à une certaine distance du point d'insertion du nerf optique; il faut donc s'abstenir de rapprocher les bords externe et interne de l'ouverture conjonctivale et appliquer *exclusivement quelques sutures séparées dans le sens vertical.*

Pour éviter l'enfoncement disgracieux de la paupière supérieure, l'œil artificiel doit par sa forme et son étendue soulever et distendre cette paupière sans gêner l'occlusion facile de la fente palpébrale. Une telle prothèse n'est possible que lorsque le sac conjonctival a une ampleur suffisante. Il ne faut donc rien perdre de la conjonctive, détacher cette membrane *aussi près que possible du bord de la cornée*, faciliter le passage du globe de l'œil à travers l'ouverture conjonctivale par deux petites incisions pratiquées dans la conjonctive des deux côtés de la cornée, et, pendant l'application des sutures, *déplisser*, à l'aide de deux pinces, *avec le plus grand soin*, les lèvres de l'ouverture conjonctivale que l'on veut réunir.

Epithélioma volumineux de la conjonctive bulbaire, par le Dr Kopff (a été publié *in extenso*).

M. Rohmer (de Nancy). **De la suture conjonctivale appliquée à l'extraction de la cataracte.** — 1° La suture conjonctivale donne de très bons résultats lorsqu'elle est judicieusement appliquée, à la suite de l'extraction de la cataracte.

2° Elle présente comme avantages essentiels : une sécurité absolue après l'opération, ce qui fait qu'il est inutile d'appliquer au malade un pansement compliqué ou gênant ; elle supprime le séjour au lit, même le premier jour de l'opération ; elle assure la coaptation parfaite et certaine des lèvres de la plaie et empêche, d'une façon sinon complète, du moins plus sûre, la hernie de l'iris, et sûrement la rend inoffensive pour l'avenir. Les soins consécutifs à l'opération sont à peu près nuls. Les résultats optiques et fonctionnels sont aussi bons qu'avec les autres procédés. Trois semaines ou un mois après l'opération, rien dans l'aspect extérieur de l'œil ne permet de soupçonner que la conjonctive a été disséquée et suturée.

3° Ses indications sont : une grande agitation pré-opératoire du malade, laquelle nécessite même souvent l'emploi du chloroforme pour l'extraction ; une hypertension du globe qui fait craindre la hernie de l'iris, si l'on ne veut pas réséquer immédiatement celui-ci ; l'infection possible venant des voies lacrymales ou de la conjonctive chroniquement enflammée ; la non-cicatrisation prolongée des lèvres de la plaie qui résiste même à l'iridectomie.

Dans tout autre cas, il sera inutile d'appliquer et de généraliser l'emploi de la suture conjonctivale à toutes les opérations de cataracte.

M. Suarez de Mendoza communique 46 observations de **suture de la cornée dans l'opération de la cataracte.** Il critique la suture post-opératoire de William et de Vacher et préconise la suture *avec point de sûreté préalable* suivant la méthode créée par lui il y a dix ans.

M. Kalt. — J'ai pratiqué 500 fois la suture de la cornée après l'extraction du cristallin, et j'en ai obtenu de bons résultats. Les prolapsus iriens, que je constatais autrefois dans la proportion de 8 à 10 p. 100, ne se montrent plus, depuis que je suture la cornée, que de 4 à 6 p. 100. Évidemment cette pratique allonge la durée de l'opération ; il faut être sûr de son asepsie, de son couteau et de son nœud ; il faut avoir des fils de soie d'une grande ténuité, et ce n'est pas chez les fabricants d'instruments de chirurgie qu'on les trouvera, mais dans les grands magasins ; on est quitte pour les stériliser soi-même. Les aiguilles doivent être aussi très fines et très courbes. En somme, bonne opération, mais pas à la portée des débutants.

M. Lacomte (Gand) pratique aussi la suture de la cornée et s'en loue.

M. Suarez de Mendoza. — Tandis que je ne vois jamais les prolapsus de l'iris, M. Kalt en observe encore; cela tient à ce qu'il a modifié mon procédé d'une façon malheureuse. Ce n'est pas, à proprement parler, la suture de la cornée qu'il fait, mais l'agglutinement ou l'affrontement des lèvres de la plaie à l'aide de fils, comme le ferait une bandelette de diachylon ou de taffetas.

M. Grandclément. **Sur quelques points encore mal déterminés du traitement de la cataracte.** — Les malades atteints de cataracte ont quelquefois des affections réellement incurables des voies lacrymales. Pour pouvoir opérer impunément ces sujets, je les soumets pendant plusieurs jours au lessivage de l'œil avec la solution de sublimé à 1 p. 1,000. Il se produit alors une suppuration mais aseptique; elle s'éteint en un ou deux jours après la cessation des lessivages, et l'on peut opérer alors sans crainte d'infection. Je crois que la préservation que donne cette pratique est due à une exaltation de la vitalité des tissus, qui luttent victorieusement contre les microbes nocifs.

Pour trancher la question de l'iridectomie, avant d'opérer je tâte l'iris avec l'atropine; s'il se laisse dilater, le cristallin passera, et il n'y a pas lieu de faire l'iridectomie; je la pratique au contraire si l'atropine n'agit pas.

Quand il y a prolapsus de l'iris, je tiens à faire remarquer que souvent la simple incision suffit et qu'il est inutile de faire la résection.

J'ai renoncé au lavage de la chambre antérieure, et je l'ai remplacé par la trituration systématique de l'œil.

Autrefois j'attendais pour opérer une cataracte qu'elle fût tout à fait mûre ; maintenant je ne le fais plus ; je m'en trouve bien et mes malades aussi.

M. Parinaud. — Je ne me préoccupe pas non plus de la maturité de la cataracte, et j'aime mieux opérer quand elle n'est pas mûre, plutôt que quand elle est à demi mûre.

Quant à l'enclavement de l'iris il peut être primitif, et résulter de la difficulté de rentrer l'iris lors de l'intervention chirurgicale, ou secondaire, c'est-à-dire se montrer seulement lors du premier pansement. Dans ce dernier cas, je crois qu'il est dû à une coaptation trop parfaite des lèvres de la plaie ; l'humeur aqueuse, ne pouvant filtrer, s'accumule et chasse devant elle l'iris.

M. Dufour (Lausanne). **Opération de la cataracte par lambeau inférieur.** — Ayant à opérer, au début de cet hiver, un de ces malades qui tirent violemment leurs yeux en haut malgré les sollicitations de la parole et les efforts de la pince, M. Dufour fit l'opération en bas, d'ailleurs absolument comme en haut. Opération facile, coaptation parfaite, pupille ronde. Depuis lors, M. Dufour a opéré 23 cas tous systématiquement par kératotomie inférieure. Jamais de difficulté de l'iris, et la statistique serait absolument nette de tout enclavement si une opérée en avril, mal surveillée dans un hôtel, ne s'était réveillée en se labourant l'œil avec les doigts et se faisant une sortie d'iris qu'il a fallu exciser.

M. Dufour discute les facteurs qui provoquent ainsi une bonne tenue de l'iris et croit les voir dans le fait que dans la forte rotation de l'œil en haut, la paupière supérieure est plus un bandage coaptateur pour la plaie en bas que pour la plaie en haut.

Si l'on extrait sans iridectomie, il y a autant à gagner par l'opération inférieure que par kératotomie supérieure, et il y a moins de chance d'enclavement. Quant aux dangers d'infection par la paupière inférieure, les soins de propreté peuvent nous en garantir. Sur les 23 cas cités il y en eut 17 qui, opérés à la salle d'opération, durent se lever et marcher pour regagner leur lit, tout cela sans le plus petit déplacement de l'iris.

M. Don père (Lyon). — De Graefe opéra pendant un an constamment par lambeau inférieur et pendant une autre année exclusivement par lambeau supérieur ; il n'y eut, comme résultats, aucune différence entre les deux séries.

M. Sulzer. — J'ai opéré alternativement par lambeau supérieur et par lambeau inférieur ; j'ai eu deux enclavements de l'iris, tous deux à la suite de l'opération par lambeau supérieur ; j'ai

observé qu'avec le lambeau inférieur les plaies présentaient moins de réaction inflammatoire et guérissaient plus vite. Le retour au lambeau inférieur est un vrai progrès; il avait été abandonné par crainte de l'iridectomie inférieure; mais, dans deux cas où j'ai été amené à la pratiquer, j'ai constaté que ne se produisait pas l'éblouissement redouté.

M. Kœnig. — Dans deux cas compliqués, j'ai été obligé de recourir au lambeau inférieur qui m'a permis, malgré l'indocilité des malades, de faire durer mon intervention tout le temps nécessaire.

M. Coppez (de Bruxelles). — Dans cette discussion on a oublié de dire pourquoi nous avons abandonné le lambeau inférieur, malgré la facilité de son exécution, bien appréciée des débutants, c'est qu'il est susceptible de deux reproches : la fréquence de l'entropion et la facilité pour le malade d'atteindre sa plaie et par suite de l'infecter.

M. Kœnig (Paris). **Le procédé à lambeau scléral dans l'opération de la cataracte (méthode de Jacobson).** — L'emploi de cette méthode trouvera sa justification dans certains cas spéciaux : petitesse de la cornée, défaut de vitalité, perte de l'autre œil par suppuration du lambeau. C'est la facilité d'une bonne coaptation dans une région très vasculaire qui a engagé les opérateurs à faire l'incision dans la périphérie. Jacobson pratiquait son incision à 1/2 millimètre de la partie transparente de la cornée et à 1 millimètre au-dessous du diamètre horizontal. J'ai opéré par cette méthode deux malades dont les cornées étaient petites, encadrées d'un large (arc sénile) et d'une vitalité douteuse. Chez l'un d'eux l'autre œil était atrophié à la suite d'une suppuration du lambeau survenue après l'opération par la méthode ordinaire. L'opération fut ainsi effectuée : dénudation de la conjonctive, introduction du couteau de de Graefe à 1 millimètre au-dessus du diamètre horizontal, section dans le même sens jusqu'au sommet où le couteau ressort à la même distance de la cornée.

La kiplitomie put s'effectuer dans les conditions ordinaires malgré l'épanchement de sang. L'iridectomie fut faite dans le premier cas à cause de la difficulté qu'il y a à extraire le cristallin ; chez le second malade, elle n'a pas été nécessaire. La cicatrisation fut obtenue en six jours sans aucune réaction inflammatoire et sans déformation ultérieure du globe oculaire. La rapidité avec laquelle la coaptation se fait est remarquable, et elle suffirait à faire appliquer ce procédé aux cas où l'on a à redouter les lenteurs de cicatrisation. Le voisinage du canal de Schlemm, la section du plexus veineux ne constituent pas un obstacle; nous

savons que dans la sclérotomie et l'iridectomie les plaies guérissent merveilleusement.

L'angle irien est suffisamment protégé par la distance qui le sépare de l'incision. En effet, depuis le bord transparent jusqu'au fond de l'angle irien, il y a une distance de 2 millim. 1/2. L'incision se faisant à 1 millimètre du bord transparent de la cornée.

Avec les données de l'antisepsie et l'anesthésie, cette méthode n'offre aucun danger, et avec elle on n'aura pas à déplorer les lenteurs de cicatrisation, les suppurations plus fréquentes dans une région dépourvue de vaisseaux.

Limitée à certains cas spéciaux, la méthode de Jacobson rendra des services.

M. Sulzer. — Jacobson a spécifié lui-même que, pour éviter dans cette opération l'issue du corps vitré, il était indispensable de recourir à la narcose absolue avec résolution musculaire complète. C'est là, sinon un danger, tout au moins un inconvénient sérieux digne d'être pris en considération.

M. Kœnig. — Cette peur de l'issue du vitré était théorique.

M. H. Armaignac (Bordeaux). **Emploi méthodique de l'atropine pour remplacer l'iridectomie dans certains cas de synéchie postérieure et d'opacités partielles du cristallin.** — Je suis d'avis que dans un certain nombre de cas où l'on fait habituellement l'iridectomie, cette opération est inutile et même préjudiciable au point que les malades voient beaucoup moins après l'opération qu'auparavant à cause de la diffusion des rayons lumineux à travers une pupille excentrique et encombrée d'opacités.

Les contre-indications de l'iridectomie optique sont les suivantes : 1° lorsque la vision est passable et qu'elle n'a pas de tendance à diminuer ; 2° lorsqu'il existe une portion de sphincter irien libre d'adhérence et que l'instillation de l'atropine produit une amélioration appréciable de la vision ; 3° lorsque, après la dilatation de la pupille, on ne constate pas d'amélioration notable de la vision et qu'on trouve la cristalloïde ou le cristallin plus ou moins opaque.

Voici deux exemples typiques à l'appui de ma thèse. Dans le premier cas, il s'agissait d'une dame âgée atteinte de choroïdite disséminée et d'opacités du cristallin chez laquelle un oculiste très distingué avait pratiqué d'un côté une iridectomie sans amener la moindre amélioration de la vision ; au contraire, cet œil voyait beaucoup plus mal après l'opération qu'auparavant. Ayant instillé quelques gouttes d'atropine dans l'autre œil pour pratiquer l'examen ophtalmoscopique, je fus fort étonné, quelques instants après, de constater que cette dame, qui n'avait ni lu ni écrit une

seule ligne depuis huit ans, pouvait facilement lire dans un livre ordinaire. Je prescrivis alors un collyre d'atropine formulé de telle sorte qu'il devait produire une dilatation moyenne de la pupille et, depuis quatre ans que ce traitement est employé régulièrement, cette dame peut facilement lire et écrire sa correspondance, faire des travaux d'aiguille, aller au spectacle, etc.

Pour que sa vision soit satisfaisante, il faut un degré déterminé de dilatation de la pupille qu'on ne peut pas dépasser sous peine de produire une diffusion considérable, comme cela aurait lieu certainement s'il existait une pupille artificielle dépassant les limites qu'on obtient à volonté avec le mydriatique.

Le second cas rapporté a trait à un homme de 54 ans dont l'œil droit, atteint d'iritis il y a douze ans, présente une exsudation opaque circulaire couvrant entièrement la pupille, lorsque l'iris n'est pas dilaté par l'atropine. Dans ces conditions la vision est presque nulle. Or, depuis douze ans, ce malade instille tous les jours ou tous les deux jours dans cet œil une goutte de collyre d'atropine qui dilate la pupille de 1/2 millimètre environ et procure une acuité visuelle égale à 5/9. Il n'a jamais eu de conjonctivite atropinienne.

Quelques années après que l'œil droit eut été atteint d'iritis, le gauche fut pris à son tour, et pendant plusieurs années, eut de nombreuses récidives traitées chaque fois par les instillations d'atropine. Malgré l'emploi du mydriatique, il s'était produit de nombreuses synéchies postérieures, mais cependant la vision s'était conservée assez bonne et le malade se servait à peu près exclusivement de cet œil pour lire et écrire.

Vers la fin de 1897 la vision de cet œil commença à diminuer d'une façon notable et l'iridectomie fut pratiquée par un de nos confrères. Le résultat optique a été détestable, car cet œil n'a plus, aujourd'hui, que 1/50 d'acuité visuelle environ. Cette diminution de la vision doit être attribuée aux circonstances suivantes : la pupille artificielle créée par le chirurgien se trouve en face d'un cristallin présentant de nombreuses opacités dont une, en particulier, couvrant toute la moitié interne de la brèche iridienne est formée d'un exsudat membraneux rétro-iridien infiltré de pigment uvéal. Il se produit, à travers cette large pupille, une telle diffusion des rayons lumineux que la vision est rendue extrêmement défectueuse.

Conclusion : je suis devenu très circonspect dans l'emploi de l'iridectomie optique, et avant de pratiquer cette opération je mesure soigneusement l'acuité visuelle de l'œil avant et après l'instillation de l'atropine, et je m'enquiers si la vision est restée stationnaire ou si elle est en voie de diminution.

Si l'acuité visuelle est passable, si elle s'améliore par l'emploi de l'atropine et si l'état général de l'œil ne paraît pas s'aggraver, je ne fais pas d'iridectomie optique et j'ai simplement recours à l'usage permanent d'un mydriatique. Dans les cas où il paraît indispensable d'opérer, lorsqu'il y a synéchie postérieure complète et projection de l'iris en avant, par exemple, je me borne à faire une iridectomie, à la fois optique et thérapeutique, très petite et aussi voisine que possible du centre de la cornée.

Si la dilatation de l'iris a pu renseigner le chirurgien sur la transparence partielle du cristallin et de sa capsule, celui-ci devra naturellement choisir comme emplacement de la pupille artificielle le point où le cristallin sous-jacent est le plus transparent.

M. Jocqs. — Je suis la conduite exposée par M. Armaignac; mais dans les synéchies postérieures si prononcées que l'atropine échoue, j'enlève le cristallin bien qu'il soit transparent.

M. Granclément. — J'ai eu recours aussi dans ces cas à l'extraction du cristallin transparent, mais sans grand succès, car les yeux sur lesquels on est amené à intervenir ainsi sont de véritables fabriques de fausses membranes, et elles se reproduisent plus ou moins rapidement.

L'infériorité de l'iridectomie sur l'atropine dans les cas envisagés par M. Armaignac tient à ce que le chirurgien pratique la fente en regard d'une portion du cristallin dont il ne connaît pas la valeur optique qui peut être bonne mais qui peut être mauvaise, tandis que l'atropine agissant sur la totalité de l'iris découvre tout le champ du cristallin et par conséquent forcément les portions translucides.

M. Sulzer. — Les causes de l'insuccès de l'iridectomie dans ces cas sont les unes d'ordre optique, les autres dues à ce que les yeux atteints d'iritis chronique sont en réalité désorganisés, et s'atrophient; aucune opération ne réussit chez eux.

Je demanderai à M. Armaignac si ses malades qui ont pu user pendant si longtemps de collyres, sans déterminer d'accidents infectieux de l'œil, ont pris sous ce rapport des précautions particulières.

M. Armaignac. — Ils avaient soin tous les huit jours de faire bouillir dans une cuillère et sur lampe à alcool le collyre. Ce moyen, à la portée d'un chacun, me permet de conserver pendant des mois la stérilité des collyres dont je me sers dans mon cabinet.

M. Dianoux. **Complications oculaires de la grippe. Des cyclites infectieuses dans l'influenza.** — L'auteur fait remarquer la rareté des lésions de l'œil dans les maladies infec-

tieuses. Dans une épidémie d'influenza très grave, il n'a vu que 7 cas, dont 6 à peu près identiques et caractérisés par un état glaucomateux aigu avec plus ou moins d'hypopion; l'iris restait mobile, le corps vitré indemne. L'auteur croit qu'il s'agit d'une grave perturbation fonctionnelle du filtre ciliaire sans lésion, ce qui explique la guérison.

Le traitement a consisté en évacuations répétées pendant des jours et des semaines jusqu'à ce que l'humeur aqueuse redevint limpide. Dans deux cas sur trois, l'hypopion contenait le microbe constaté par Tessier et Roux dans les crachats bronchitiques des influenzés. Ce fait est peut-être unique.

M. F. de Lapersonne. **Quelques manifestations orbitaires des sinusites.** — La fréquence et la gravité des manifestations orbitaires des sinusites de la face sont aujourd'hui bien connues, mais en raison des difficultés parfois assez grandes d'interprétation, on ne doit négliger aucun des faits qui se présentent à notre observation. Aussi M. le professeur de Lapersonne met en lumière quelques points qui diffèrent des descriptions données jusqu'ici et qui ont leur importance au point de vue du diagnostic et des indications du traitement.

De ses observations il tire les conclusions suivantes. Pour la sinusite frontale : 1° la possibilité de douleurs intermittentes simulant des névralgies faciales et ayant un retentissement très marqué sur les nerfs ciliaires ; 2° l'apparente gravité d'accidents aigus, produisant des abcès de l'orbite, allant jusqu'à l'élimination de séquestres volumineux, se terminant cependant par une guérison relativement facile sans fistule; 3° au contraire, la difficulté très grande d'éviter ces mêmes fistules dans les formes chroniques avec ectasie du sinus.

Pour la sinusite maxillaire, il insiste sur la fréquence du retentissement de l'infection sur les autres cavités de la face, en particulier sur le sinus sphénoïdal et sur les cellules ethmoïdales. Masquées par les symptômes plus faciles à reconnaître de la sinusite maxillaire, les lésions sphénoïdales et ethmoïdales devront être recherchées avec soin dans tous les cas. Elles expliquent bien un certain nombre de complications orbitaires ou oculaires attribuées trop souvent à des actions réflexes.

M. Puech (Bordeaux). — Dans les formes de sinusite frontale, il y en a une qui est bien curieuse, car elle simule la dilatation du sac lacrymal. J'en citerai comme exemple une malade qui a fait le tour des cliniques de Bordeaux, où on lui passait des sondes ou faisait des injections, et cela jusqu'au jour où le diagnostic véritable a été établi.

M. Vacher (Orléans). — On est quelquefois surpris par des iritis bizarres, des irido-choroïdites dont la cause échappe; dans ces cas, il faut chercher du côté des sinus, et l'on trouvera dans leur inflammation l'explication de ces faits en apparence anormaux. En pareille occurrence cet examen est de rigueur pour nous.

M. Deschamps (Grenoble). **Traitement de l'œdème essentiel des paupières par l'emploi de la méthode sclérogène du professeur Lannelongue.** — Il s'agissait de deux cas d'œdème dur chronique occupant le pourtour des deux orbites et empiétant sur les paupières, donnant aux malades un aspect semblable à celui d'un lépreux à facies léonin. Cet œdème durait, dans les deux cas, depuis plusieurs années. Il avait résisté à tous les traitements : compression, iodure, toniques, ergotine.

Comme étiologie on ne pouvait rien découvrir : urines absolument normales, pas de rhumatisme, pas de syphilis, aucune tare organique. Il n'y avait jamais eu d'éruption cutanée au niveau du mal, ni d'érysipèle.

Cette forme d'œdème essentiel a déjà été signalée plusieurs fois; il s'agit, en somme, d'une forme atténuée d'éléphantiasis, très rebelle.

Me basant sur les faits cités par le prof. Lannelongue, sur les recherches faites par lui avec Achard, sur le fait primordial dans lequel M. Lannelongue avait appliqué, pour la première fois, le traitement sclérogène (cas d'hypertrophie énorme congénitale de l'avant-bras et de la main chez un enfant de quelques mois); me basant, dis-je, sur ces faits, je fis en plein tissu œdématié des injections interstitielles de chlorure de zinc. J'ai employé la solution à 1/20e au lieu de 1/10e, ces injections devant être faites près de la peau, et pour éviter les escarres. Trois gouttes de solution dans chaque paupière, tous les huit jours, amenèrent, en trois semaines, c'est-à-dire après une série de trois injections pour chaque paupière, une guérison complète et définitive. Les injections sont peu douloureuses, il y a peu ou pas de réaction.

Je pense que cette méthode simple et sûre permettra d'éviter, dans des cas de ce genre, l'opération d'ablation au bistouri qui, seule, a jusqu'ici donné des résultats.

Etude comparative des lésions des muqueuses conjonctivales traitées par l'excision simple (procédé de Galezowski). et par le brossage. — M. Segall (Paris) a fait l'examen histologique de conjonctives granuleuses traitées les unes par l'excision des culs-de-sac et les autres par le brossage et le massage. A la suite de ces recherches il estime que la méthode de Galezowski

doit être la méthode de choix. Elle enlève les granulations dans une seule séance, elle donne un soulagement rapide et la guérison, en évitant toutes les complications cornéennes et autres qu'on voit chez les granuleux. Elle évite la déformation du tarse par des cicatrices irrégulières résultant du brossage, du massage. Dans le procédé de Galezowski l'excision d'une portion de muqueuse laisse en place deux bords épithéliaux qui bourgeonnent en surface et arrivent à régénérer l'épithélium enlevé par l'excision, tandis que le brossage, le massage, le font disparaître à jamais, laissant la muqueuse à nu occupée soit par une infiltration lymphoïde, soit par du tissu fibreux qui gênera toujours le malade.

M. SULZER. **De l'herpès fébrile récidivant de la cornée.** — Il s'agit d'un malade atteint d'un rétrécissement urétral et de cystite chronique depuis 1889. Les urines contiennent de grandes quantités de pus. L'examen bactériologique y révèle la présence du coli-bacille, de staphylocoques et de pneumocoques. Parmi les nombreuses opérations qu'a nécessitées le rétrécissement de l'urètre, il convient de retenir une dilatation forcée, faite en 1891 et qui fut suivie d'une éruption herpétique de la cornée droite.

L'origine de la maladie actuelle remonte à une dilatation forcée de l'urètre faite par Kocher, à Berne, en février 1896. Quelques heures après l'opération surviennent des frissons violents, la température monte à 41° et le malade est pris de délire, il reste trois jours sans connaissance. Lorsque le quatrième il reconquiert la connaissance, l'ouïe est abolie du côté droit. Tout le visage est couvert d'une éruption herpétique qui a envahi également la muqueuse des cavités buccale, pharyngienne, nasale. Les paupières, les conjonctives et les cornées participent à cette éruption. Le malade reste alité pendant six semaines; l'œil gauche se guérit, mais l'œil droit devient, toutes les trois semaines, le siège d'une éruption herpétique occupant les parties de la cornée situées en face du bord pupillaire. Aussitôt une éruption guérie, une nouvelle éruption survient. Bientôt l'œil gauche prend part aux éruptions. Cet état dure huit mois.

Le 28 octobre je constate l'état suivant : à l'œil droit les deux tiers supérieurs de la cornée sont complètement transparents, tandis que le tiers inférieur est le siège d'un trouble de forme particulière. La cornée gauche porte une vésicule herpétique récente située dans son centre.

L'astigmatisme du malade avait été déterminé en 1885 par Pfluger; en 1891 par Chevallereau et depuis par une vingtaine de confrères. Pfluger et Chevallereau avaient constaté, des deux côtés, un astigmatisme de 0,5 D. selon la règle. Mais à partir du mo-

ment où les cornées deviennent le siège d'éruptions herpétiques, récidivantes, l'astigmatisme change dans des limites considérables, aussi bien en ce qui concerne son degré qu'en ce qui concerne la direction des axes. Les différences constatées atteignent 6 D. Finalement la forme de la cornée redevient telle qu'elle était avant les éruptions herpétiques. Ces changements de la courbure cornéenne peuvent rendre compte de l'asténopie qu'on observe à la suite des éruptions vésiculeuses de la cornée.

M. Prioux (La Rochelle). **Traitement des infiltrations cornéennes par les injections sous-conjonctivales massives de sérum artificiel.** — On s'est efforcé depuis quelque temps de traiter les affections des membranes profondes de l'œil par les injections sous-cutanées de sérum artificiel. Il semble que l'on se soit moins préoccupé des modifications qui auraient pu être apportées par les mêmes injections dans les affections du segment antérieur de l'œil et dans les opacités de la cornée en particulier. Ces dernières, en effet, ne sont pas moins importantes et de simples leucomes de la cornée, suite de kératite phlycténulaire par exemple, entraînent souvent avec eux une gêne plus considérable que certaines rétinites ou chorio-rétinites disséminées. Persuadé que les injections sous-conjonctivales de sérum artificiel pourraient modifier dans un sens favorable les altérations cornéennes, j'ai soumis systématiquement à ce traitement toute une catégorie de malades, ceux qui présentaient des troubles de transparence de la cornée.

J'ai obtenu des améliorations rapides dans des cas d'infiltration profonde n'ayant, du reste, aucune tendance à se transformer en ulcère ou en abcès et que les autres traitements n'avaient pas modifiés. Parfois une seule injection de 1 centimètre cube de sérum sous la conjonctive a rendu visible, en vingt-quatre heures, une pupille absolument voilée par une cornée atteinte d'infiltration diffuse superficielle. — Les opacités cornéennes, suite de kératite phlycténulaire récente, ont été constamment améliorées chez les enfants par une seule demi-seringue de sérum. — Au bout de trois injections sous-conjonctivales d'une seringue de sérum, des infiltrations cornéennes, suite de kératite interstitielle, se sont presque entièrement dissipées. Par contre, chez un homme de 40 ans, chez lequel une kératite parenchymateuse de l'enfance avait laissé des opacités partielles, aucune amélioration n'a pu être obtenue.

Il est bien certain que les injections sous-conjonctivales de sérum ne peuvent avoir de succès que lorsqu'il n'y aura que de simples infiltrats de la cornée et non des leucomes, véritables tis-

sus cicatriciels, ou bien des opacités symptomatiques ou consécutives à des inflammations de la sclérotique ou de la choroïde.

Au début j'ai employé le sérum de Chéron. Je l'ai quitté à cause de la violente réaction qui suivait presque toujours l'injection. Je n'emploie plus que le simple sérum chirurgical chauffé à 37° et injecté sous la conjonctive à la dose de 1 centimètre cube, le plus loin possible de la cornée, très lentement. Pansement légèrement compressif ou compresses boriquées chaudes. Répéter l'injection dès que l'état de l'œil le permettra, au bout de deux à cinq jours en général. Je laisse de côté les autres moyens locaux qui peuvent aider à la disparition des infiltrations cornéennes (douches de vapeur, poudre de calomel, frictions à la lanoline hydraulique, etc.) et le traitement général qui, cela va de soi, ne sera jamais abandonné.

M. Grandclément. — Dans les cas dont vient de parler M. Prioux, j'étais réduit à employer le massage de la cornée; dans les infiltrations consécutives à la kératite parenchymateuse j'obtenais ainsi la guérison en soixante jours quand il n'y avait pas de dents d'Hutchinson, en quatre-vingt-dix jours dans le cas contraire. Dorénavant j'essayerai le procédé indiqué par M. Prioux.

M. Dufour. — Je puis confirmer par ma pratique les bons résultats de l'injection sous-conjonctivale de la solution physiologique de chlorure de sodium; après chaque injection nous avons vu augmenter la partie claire de la cornée. Nous avons ensuite essayé la solution chauffée entre 36 et 40°; les améliorations ont été encore plus prononcées. Nous n'injectons que le tiers d'une seringue de Pravaz.

M. Dianoux. — A Pem-Bron j'ai employé dans les mêmes cas ces injections de sérum; si j'ai eu des succès, je compte aussi des insuccès. Si après la troisième injection il n'y a pas d'amélioration, il est inutile de persister.

M. A. Terson (Paris). **Du traitement sous-conjonctival de l'épisclérite par l'électrolyse.** — Le traitement général reste toujours indiqué dans l'épisclérite à un ou plusieurs boutons, mais il faut bien reconnaître que la guérison qu'il entraîne est fort lente et qu'il échoue quelquefois complètement. Il faut donc lui adjoindre un traitement local : les pointes de feu, les injections sous-conjonctivales ont donné des succès, mais elles sont aussi quelquefois infidèles. Dans les cas d'insuccès (à part le curage qu'il faudra réserver pour des cas tout à fait exceptionnels et faire avec très petite incision pour éviter une attraction cicatricielle de la conjonctive), on devra en venir à l'électrolyse que M. A. Terson a préconisée dans ces cas. Il rapporte de nouveaux cas où la

guérison du point touché a été obtenue par l'électrolyse négative (2 à 3 milliampères pendant une minute au plus); ce traitement a un effet local très efficace, joint à celui du traitement général; mais il n'empêche naturellement pas la récidive sur d'autres points de la sclérotique.

Deux cas de sarcome mélanique de la choroïde. — M. Guibert (La Roche-sur-Yon) rapporte deux observations personnelles de sarcome de la choroïde constatées, l'une chez une femme de 49 ans, l'autre chez un homme de 54 ans. La première a été énucléée le 30 septembre 1897; le second a subi la même opération le 14 octobre 1897. L'examen histologique a été fait par le Dr Lagrange, de Bordeaux. Il n'y a pas, à l'heure actuelle, trace de récidive.

S'appuyant sur deux autres observations personnelles — un cas de sarcome survenu sur une vieille hernie de l'iris, opéré également depuis sept ans sans récidive, et un cas de sarcome mélanique de la paupière, opéré depuis trois ans avec un plein succès — M. Guibert conclut :

Que les sarcomes de l'œil, de la choroïde en particulier, ne sont pas aussi dangereux qu'on l'a dit, à la condition expresse que l'on opère dès le début, alors que la tumeur est entièrement intra-oculaire. Si l'orbite est envahi, l'exentération n'empêchera pas la récidive qui est fatale.

On peut donc se contenter de l'énucléation à la première et à la seconde période de l'affection.

M. Boucheron. **Sérothérapie dans certaines iritis rhumatismales.** — L'iritis rhumatismale ne se montre presque jamais dans le cours du rhumatisme articulaire aigu, car elle ne dépend pas de l'infection spéciale du rhumatisme aigu. Elle fait le plus souvent partie du groupe des affections rhumatismales subaiguës, et vraisemblablement est sous la dépendance des mêmes infections que le rhumatisme subaigu qui comporte (mis à part le terrain, la prédisposition, etc.), au nombre de ses agents principaux, les infections par nos parasites habituels et leurs toxines : streptocoques, staphylocoques, colibacilles, pneumocoques, gonocoques.

Ces notions m'ont amené à essayer le sérum antistreptococcique dans la cure de l'iritis rhumatismale aiguë et je crois pouvoir avancer que le sérum de Marmorek, employé à des doses minimes et répétées (un demi-centimètre cube quotidiennement d'abord, puis un centimètre cube ou davantage), semble arrêter le processus rhumatismal irien, après l'une des trois à six poussées successives, qui constituent l'ensemble de ce que nous appelons l'iritis rhumatismale aiguë.

Dans les cas d'*iritis aiguës récentes* que j'ai soumises à la sérothérapie peudant la première poussée inflammatoire, j'ai constaté que le processus s'est arrêté chaque fois, après cette première poussée (sauf dans un cas, où il se produisit une seconde poussée inflammatoire).

Le sérum paraît aussi, dans quelques cas, diminuer la durée des douleurs, de l'hypertonie; mais c'est là un point discutable, je n'insisterai pas.

Dans un cas où le patient avait eu déjà deux rechutes identiques — augmentation 4 jours, défervescence 4 jours — le sérum fut employé dans une troisième rechute à la fin du premier jour, la phase d'augmentation fut arrêtée en douze heures.

Dans les *iritis rhumatismales chroniques et anciennes* avec synéchies organisées, avec sclérose ou atrophie irienne, la normale de l'évolution cyclique fait défaut, et l'influence d'un agent thérapeutique, quel qu'il soit, est moins démonstrative.

Il m'a paru, toutefois, que dans ces cas anciens, avec complication de cyclite, corps flottants du vitreum, etc., fort rebelles d'ailleurs, la sérothérapie n'est pas sans puissance, en prolongeant l'emploi du sérum. Plus particulièrement, les récidives ultérieures ont paru plus éloignées et plus légères.

Dans les cas d'*iritis*, aiguës ou chroniques à *répétitions*, j'ai observé une certaine amélioration de la fonction visuelle, par suite de la résorption plus rapide des exsudats.

Le sérum antistreptococcique agit non seulement comme spécifique, contre les streptocoques (sensibles à ce sérum), mais aussi comme sérum indifférent. Il détermine, à faibles doses, un stimulus du système nerveux (avec les fortes doses, il épuise parfois et déprime). C'est un tonique remarquable.

M. Vacher (Orléans). **Relations entre les enclavements de l'iris et l'ophtalmie sympathique.** — On reconnaît généralement deux causes à l'ophtalmie sympathique, l'irritation vasomotrice venue de l'œil sympathisant et l'infection microbienne par les voies lymphatiques, d'où ophtalmie sympathique d'origine nerveuse et ophtalmie d'origine microbienne. Ces deux causes peuvent entrer en jeu en même temps. On doit attribuer aussi une large part au rôle constitutionnel. Il faut, en outre, diviser les ophtalmies sympathiques en deux classes : précoces et tardives; les premières sont d'origine microbienne, les secondes, le plus souvent, d'origine nerveuse ou choroïdienne.

Dans leur production une part considérable revient aux enclavements iriens. Ces enclavements sont de trois sortes : simples, compliqués, salutaires. Les premiers se produisent sans blessure

de l'iris ni du corps ciliaire, les seconds s'accompagnent de blessure, d'arrachement ou de section de l'iris; les derniers se produisent dans les ulcérations perforantes de la cornée et favorisent la cicatrisation en remplaçant momentanément la perte de substance de la cornée.

Les enclavements simples sont généralement peu graves, il faut les respecter ou faire une iridectomie qui fasse cesser tout l'enclavement. Une cautérisation, une section incomplète les transforment en enclavements compliqués graves.

Les enclavements compliqués sont très fréquents et s'observent dans l'opération de la cataracte (procédé de de Graefe), dans les traumatismes violents du globe. Ce sont eux qui s'accompagnent d'ophtalmie sympathique, grâce à l'infection par la plaie irienne et le tractus uvéal.

Les enclavements que j'ai nommés salutaires doivent être respectés jusqu'à cicatrisation complète de la cornée; longtemps après on peut libérer la synéchie. En présence d'un enclavement simple ou d'un enclavement compliqué la conduite doit être toute différente. Une intervention chirurgicale incomplète ou inopportune peut amener de graves complications en ouvrant la voie à l'infection. L'enclavement simple doit être respecté, les myotiques et le bandeau compressif suffisent à la guérison. L'enclavement compliqué nécessite le nettoyage prudent et méticuleux de la plaie, la résection de toutes les parties enclavées, la suture scléro-cornéenne et par-dessus la suture de la conjonctive, pour préserver l'iris et le corps ciliaire des germes qui peuvent être contenus dans les culs-de-sac conjonctivaux. Cette manière de faire préservera des complications sympathiques qu'on observe surtout dans les cas de résection des prolapsus avec persistance de l'enclavement.

M. Abadie. — Je suis d'accord avec M. Vacher sur la conduite à tenir en présence d'un traumatisme déterminant un prolapsus irien, mais je n'envisage pas théoriquement les enclavements de l'iris comme lui. J'estime qu'ils sont de deux sortes : simples ou non infectés, compliqués ou infectés.

De même je crois que l'ophtalmie sympathique, devenue plus rare depuis l'ère de l'antisepsie, présente deux variétés : une légère, une grave, cette dernière tenant peut-être à ce que l'élément infectieux ayant envahi le nerf optique échappe aux moyens d'action ordinaires en même temps qu'il prend dans ce milieu une virulence spéciale. Cette vue théorique trouve sa confirmation dans deux faits : l'un est dû à Fage, d'Amiens, qui a pu arrêter une ophtalmie sympathique débutant un mois après une énucléation, en faisant des injections de sublimé au voisinage de la section

du nerf optique; l'autre m'est personnel. Il s'agit d'une malade qui, douze ans après une énucléation, fut prise de troubles visuels: synéchie, apparence glaucomateuse; l'iridectomie enraye les accidents pour trois mois, mais ils reprennent de plus belle, malgré un traitement mercuriel intensif. Alors que la partie semblait perdue, je fais, dans le tissu cellulaire de l'orbite énucléé, et vers le nerf optique, une injection de trois gouttes de solution de sublimé à 1 p. 1,000; mieux immédiat; je recommençai à cinq à six jours d'intervalle. Après la quatrième injection la malade était complètement guérie.

M. Grandclément. — Ce qui domine la question de l'ophtalmie sympathique c'est la blessure du corps ciliaire; toute plaie qui ne l'atteint pas n'est pas à craindre en tant qu'ophtalmie sympathique, en revanche, toutes celles qui l'atteignent, si petites soient-elles, sont à redouter; de telle sorte que les enclavements de l'iris sont dangereux ou non, au point de vue de l'ophtalmie sympathique, suivant qu'ils s'accompagnent ou non de blessure du corps ciliaire.

M. Parent. — Je partage cette façon de voir et si l'ophtalmie sympathique a diminué de fréquence, on en est moins redevable à l'antisepsie qu'à l'abandon dans la cataracte des incisions périphériques, qui exposent à la blessure du corps ciliaire.

M. Kalt. **Le trouble post-traumatique du corps vitré et son traitement.** — Ce trouble est la conséquence des contusions violentes, suivies d'envahissement du corps vitré par une hémorragie d'origine choroïdienne. La masse sanguine se dissocie peu à peu en poussière et flocons. Souvent la rétine se décolle, au bout de quelques jours, mais on sait que cet accident est quelquefois spontanément curable.

Des injections sanguines pratiquées dans le corps vitré d'animaux amènent un décollement irréparable des membranes; mais il ne faudrait pas conclure de l'animal à l'homme et admettre l'incurabilité du décollement rétinien avec, comme conséquence, l'abstention thérapeutique.

Deux malades, atteints de contusion grave du globe, ont été soignés l'un par l'électrolyse intra-oculaire avec une aiguille de platine amenant un courant de 4 milliampères pendant cinq minutes. Il s'écoulait toujours du liquide par le trou de ponction.

L'autre malade a reçu simplement des injections massives de 1 centimètre cube de Na Cl à 1 p. 100, trois fois par semaine.

Chez le malade soigné par l'électricité et qui avait un décollement rétinien, il a fallu six séances pour amener, après cinq mois, la vision à 1/2. Un an après, le décollement avait disparu et à sa place se voyait une plaque de chorio-rétinite.

L'autre malade n'avait également que la perception lumineuse. Une injection ténonienne de 1 centimètre cube de Na Cl à 1 p. 100 fit remonter, en l'espace de vingt-quatre heures, la vision à la perception des doigts à 0 m. 30. Avec trois injections par semaine la vision était, au bout de cinq semaines, égale à 1/3. Après quatre mois la vision était égale à 1, bien que le corps vitré soit encore trouble. (Aucune erreur n'est possible, l'autre œil étant détruit.)

Les deux traitements ont donc été efficaces. Mais faut-il attribuer une action spéciale à l'électricité? Je ne lui reconnais guère qu'une action énergique sur la vascularisation avec, comme conséquence, une accélération du courant lymphatique et un déblayage rapide des détritus sanguins. Les injections intra-ténoniennes paraissent avoir une action identique et c'est à elles qu'il faut donner la préférence.

M. Teillais (Nantes). **De l'exophtalmie transitoire ou intermittente.** — L'exophtalmie, qui est le symptôme dominant de presque toutes les affections profondes de l'orbite, quelles que soient les variations auxquelles elle peut être soumise, diminution ou accroissement, n'en possède pas moins un caractère de stabilité qui constitue l'élément le plus précieux de diagnostic. Il lui arrive, cependant, de perdre cette qualité distinctive de permanence pour revêtir la forme transitoire ou intermittente.

Tous les cas cités jusqu'ici ont un lien de parenté, c'est la préexistence d'un état particulier de l'orbite qui favorise la formation de l'exorbitis, tel qu'une anomalie vasculaire, une dilatation variqueuse rétro-bulbaire et surtout la raréfaction du tissu adipeux de l'orbite ou l'enophtalmie. Cette enophtalmie qui est, en général, d'origine traumatique, peut être alors considérée comme l'état habituel et l'exophtalmie l'état passager ou la complication. De là le nom d'exophtalmie alternante que les auteurs ont donné à cette manifestation, ou d'exophtalmie à volonté, parce que le malade peut la produire à son gré, suivant une attitude déterminée. Très différent est le cas qui fait l'objet de ce mémoire et dont nous avons retracé l'histoire avec détails, car il nous paraît sans exemple dans la littérature médicale.

Une femme de 35 ans, dont la santé est parfaite, qui ne présente aucune tuméfaction du corps thyroïde, ni aucun symptôme de la maladie de Basedow, n'ayant jamais reçu de contusion, a été atteinte huit fois dans l'espace de trois ans, d'une affection dont le seul symptôme est l'exophtalmie de l'œil droit, qui débute à l'improviste, évolue rapidement, dure de cinq à dix jours et disparaît sans laisser d'altération apparente, malgré huit récidives.

Pendant cette sorte de crise exophtalmique l'œil est larmoyant,

injecté; ses mouvements sont conservés; il ne présente ni battement, ni souffle. Quand on comprime la jugulaire il s'injecte notablement mais n'augmente pas de volume. Il en est de même pendant l'effort et l'expiration forcée. L'ophtalmoscope ne révèle rien. La vision reste intacte.

Ce n'est pas une tâche facile que d'expliquer la nature et l'origine de semblables phénomènes. Ce qui paraît évident, c'est que l'exophtalmie est due à la réplétion des veines, ainsi que le démontre la compression des jugulaires qui détermine une injection conjonctivale en même temps qu'une sensation de plénitude de l'orbite. Il faut incriminer en même temps le sympathique qui innerve le tissu musculaire orbitaire lisse et celui des veines. Enfin, nous ne saurions oublier de mettre en ligne de compte l'irrégularité de la menstruation qui semble être l'origine lointaine de tous les événements; c'est, en effet, toujours au moment des règles qu'a éclaté l'exophtalmie, et sa première apparition a eu lieu après trois mois de leur suppression.

A ce propos, je rapproche du cas précédent deux autres exemples d'exophtalmie intermittente qui se sont manifestés chez deux femmes après la ménopause.

M. Jocqs. — J'ai observé et publié ici même (*Bulletins*, 1895) un cas d'exophtalmie légère avec souffle, survenue sans traumatisme. L'intermittence existait dès le début pour le souffle, elle ne se manifesta que plus tard pour l'exophtalmie, quelque temps avant la guérison complète, fait que je n'ai pas pu signaler dans mon observation parce que je ne l'ai connu que dans la suite. Mais ce que je veux rappeler, c'est que, chez ce malade, ces deux phénomènes étaient arrêtés par la compression de la veine jugulaire. J'en avais conclu, pour cette raison, qu'il y avait dans l'orbite une dilatation veineuse. Je demande donc à M. Teillais s'il a pu faire la même observation chez son malade.

M. Prioux (La Rochelle). **Tumeur intra-cranienne simulant l'empyème du sinus frontal.** — Un homme de 62 ans, sans passé pathologique autre que du rhumatisme en Crimée, et une légère congestion cérébrale en 1895, ressent depuis deux ans de la gêne de la respiration nasale. L'ablation de quelques polypes de la fosse nasale droite ne modifie guère la situation, et le malade s'aperçoit que son œil droit augmentait de volume.

Je constate alors l'état suivant: écoulement sanieux par la narine droite et violentes douleurs de tête au niveau du sinus. L'acuité visuelle de OD V. = 1/2. OG V. = 1. Œdème prononcé de la papille à droite. Une légère bosselure soulevait la paupière dans le grand angle de l'œil, mais elle était indolente, rénittente. Pas de fièvre.

Malgré l'iodure de potassium et les injections antiseptiques dans les narines, l'exophtalmie se prononça davantage en bas et en dehors; l'écoulement sanieux se fit par les deux narines; les mouvements latéraux de l'œil droit disparurent, la tuméfaction de la paroi orbitaire du sinus augmenta considérablement, de très violentes douleurs de tête s'accentuèrent surtout au niveau du sinus; perte du sommeil et de l'appétit. La papille droite est complètement masquée par un œdème considérable. Un commencement de papillite s'observe à gauche : OD V. = 0. OG V. = 2/3.

Je pense à une distension rapide du sinus du côté de l'orbite, et je pratique la trépanation du sinus frontal du côté droit. La couronne de trépan enleva une rondelle osseuse d'une épaisseur inaccoutumée à ce niveau et, sans rencontrer de sinus, tomba sur la dure-mère. Un fin trocart introduit alors par l'orbite dans la tumeur pénétra facilement jusque vers la partie symétrique du côté gauche sans donner issue à aucun liquide.

Nous avons donc eu affaire ici à une tumeur développée au niveau de l'ethmoïde, secondairement à des tumeurs nasales, et présentant tous les symptômes de l'empyème des sinus frontaux, bien que le malade n'eût pas de sinus frontaux.

Il ne faut pas oublier que M. Poirier a, sur 30 cadavres, constaté deux fois l'absence de ces sinus et que Boyer est arrivé à la proportion de 5 p. 100. Il sera donc toujours prudent, en face d'un malade présentant les symptômes de l'empyème du sinus frontal, de penser à l'absence non rare de ces sinus, et de faire d'abord, quand cela est possible, une simple ponction exploratrice au niveau de la tumeur.

M. E. Aubineau (Brest). **Blessures de l'œil par explosion de la poudre de chasse (deux cas).** — La commotion qui accompagne l'explosion de la poudre produit des lésions d'autant plus accentuées que les tissus offrent plus de résistance. En ce qui concerne l'œil, la nature de ses enveloppes indique *a priori* qu'il est susceptible des plus grands désordres dans les blessures par explosion. Les observations que nous relatons prouvent qu'il y a des cas extrêmes.

Obs. I. — En novembre 1896 entre à l'hôpital civil de Brest une femme qui vient de recevoir un coup de fusil en pleine figure, tiré à la distance de 30 centimètres (fusil cal. 24. Cartouche sans projectile contenant 2 à 3 grammes de poudre noire) : vaste plaie noirâtre couvrant la région orbitaire; double fracture du maxillaire inférieur; destruction de la paupière inférieure. Globe oculaire fragmenté méconnaissable. Nous faisons un curettage plutôt qu'une énucléation en essayant cependant de conserver le plus possible de conjonctive.

Obs. II. — C'est un accident de chasse; le jeune H... accompagne un camarade à la chasse. Au moment où son compagnon va tirer, il se place un peu en avant et à gauche de lui, la face située au niveau de l'embouchure du fusil (un Le Faucheux cal. 16), à 29 centimètres en dehors du canon. Le coup part. Il ressent une commotion et s'aperçoit qu'il n'y voit plus de l'œil droit et nous examinons le jeune homme deux jours après l'accident. Cornée et sclérotique intactes. Aucune plaie extérieure ni brûlures, ni excoriation, mais hypohœma abondant et phénomènes glaucomateux. L'œil se calme après une paracentèse. Quinze jours après l'accident, le patient compte les doigts à 75 centimètres. Deux mois après, l'acuité visuelle est de 1/6. Le fond de l'œil est éclairé. On voit une masse sanguine qui se meut devant la rétine.

Il semble évident que l'hémorragie intra-oculaire a été duc à la simple commotion. C'est ce qui fait l'intérêt du cas.

M. Campos. **Considérations sur la théorie sympathique du glaucome.** — M. Abadie a émis, l'année dernière, l'opinion que le glaucome aigu, subaigu et chronique simple serait sous la dépendance d'une irritation des filets vaso-dilatateurs du cordon sympathique cervical. On sait, pourtant, que la section du sympathique cervical détermine une hypotension du globe oculaire, en même temps que la dilatation des vaisseaux de l'œil, et que, par contre, l'excitation de ce même cordon détermine une hypertension du globe oculaire s'accompagnant d'un rétrécissement des vaisseaux. Il nous est donc impossible d'admettre que la vaso-dilatation détermine le glaucome et, de plus, si cette théorie était exacte, l'ablation du ganglion cervical supérieur ne pourrait qu'être nuisible, car elle détermine justement la vaso-dilatation.

M. Abadie. — Je répondrai par le fait suivant : un malade atteint de glaucome chronique simple datant de six mois avait comme acuité visuelle un demi à gauche, un sixième à droite; je lui ai proposé de suite, et sans essayer aucune médication, l'ablation du ganglion cervical supérieur de chaque côté, et je l'ai pratiquée. A la suite la tension est redevenue normale, l'acuité visuelle est à droite d'un tiers à un, et à gauche d'un tiers.

Aucune théorie ne peut prévaloir contre de tels faits; j'ajouterai que c'est une erreur de croire que la section du sympathique agit sur l'homme malade comme sur les animaux ou sur l'homme à l'état physiologique; dans les deux cas les effets obtenus sont totalement opposés.

De l'amblyopie toxique. — M. Parisotti (Rome) a constaté que l'amblyopie toxique se montrait surtout chez les hypermé-

tropes; cette prédominance s'expliquerait, d'après les recherches de l'auteur, par ce fait que l'hypermétropie est le type de réfraction des névropathes et des dégénérés, c'est-à-dire de véritables prédisposés aux affections nerveuses infectieuses.

M. Sulzer. — A l'encontre de l'opinion émise par M. Parisotti, je rappellerai que les sémites, névropathes par excellence, présentent une très forte proportion de myopes.

M. Parent. — L'œil hypermétrope est un œil incomplètement développé; dans ces cas il y a généralement diminution de l'acuité visuelle, de telle sorte que chez les hypermétropes intoxiqués, les troubles de l'amblyopie venant s'ajouter à cette diminution, sont de suite plus appréciables que chez les autres intoxiqués.

M. Grandclément. — Je ne crois pas à l'amblyopie nicotinique pure; dans tous les cas que j'ai vus, le tabagisme était associé à l'alcoolisme.

Il ne faut pas perdre de vue, dans cette question, que l'amblyopie alcoolique donne souvent l'illusion de l'hypermétropie par suite d'une diminution de l'accommodation résultant de l'action toxique des produits de la digestion.

M. de Gouvea. — La myopie est la réfraction des intellectuels, l'hypermétropie domine dans les classes et les races inférieures, c'est-à-dire qui sont moins aptes à éviter les excès alcooliques; c'est peut-être là l'explication des faits observés par M. Parisotti.

M. Motais (d'Angers). **Nouvelle opération de ptosis pour la greffe tarsienne d'une languette médiane du muscle droit supérieur.** — M. Motais présente trois observations d'opération de ptosis pour la méthode opératoire qu'il a exposée au dernier Congrès.

1re Observation : Ptosis monolatéral incomplet. La greffe tarsienne seule donne un résultat parfait.

2e Observation : Ptosis double complet. La greffe tarsienne seule donne un mouvement de charnière très net, mais le relèvement de la paupière est un peu insuffisant.

3e Observation : Ptosis double complet. Greffe tarsienne combinée avec la résection d'un petit lambeau palpébral. Mouvements et relèvement des paupières absolument normaux.

Conclusions : Dans les ptosis avec *parésie* du muscle releveur de la paupière, la greffe tarsienne du muscle droit supérieur suffit. Dans les ptosis avec *paralysie totale* du muscle releveur, il est indiqué de combiner la greffe tarsienne avec la résection d'un petit lambeau palpébral. La greffe tarsienne donne, dans tous les cas, ce qu'on n'obtient avec aucune autre méthode connue : le mouvement physiologique de la paupière qui reprend ses plis

normaux à tel point qu'il serait impossible de différencier le relèvement produit par le muscle droit supérieur du mouvement produit par le muscle releveur de la paupière.

M. Motais établit ses droits de propriété à la méthode opératoire qu'il présente.

M. de Wecker. — Pour corriger le ptosis je ne m'attache qu'à donner à la fente palpébrale une hauteur suffisante. En faisant l'excision, M. Motais a recours à un ancien procédé, ce qui indique l'insuffisance de sa méthode.

M. Parinaud. — Mon procédé n'est pas, comme le dit M. Motais, analogue au sien. M. Motais suture une languette très mince du muscle au bord supérieur du tarse, tandis que moi je suture toute l'épaisseur du corps du muscle par une suture qui vient ressortir au niveau du bord des cils.

M. Motais. — Il n'est pas suffisant d'obtenir une bonne ouverture de la paupière; il faut encore lui rendre son mouvement physiologique. Je persiste à maintenir que l'opération de M. Parinaud n'est qu'un procédé dérivant de ma méthode.

M. Vignes (Paris). **Sur l'avancement répété dans la cure du strabisme.** — Dans les cas de strabisme réellement curables, c'est-à-dire dans lesquels les conditions de réfraction et d'acuité visuelle sont telles que l'on est en droit d'espérer le rétablissement de la vision binoculaire, l'avancement musculaire sans recul de l'antagoniste est le traitement chirurgical de choix, ainsi que j'ai déjà essayé de le démontrer (in *Bulletin de la Société d'ophtalmologie de Paris*, 1896). Malheureusement l'avancement musculaire détermine seulement un redressement d'au plus 15° et 20°, si l'on comprend dans l'anse des fils conjonctive, capsule et muscle.

Chez les strabiques plus élevés la méthode est encore applicable, en répartissant la correction sur les deux yeux. Mais cette façon d'agir, en déplaçant le champ de regard de l'œil non dévié, détermine parfois une rotation compensatrice de la tête. On peut aussi, par des avancements successifs, arriver à corriger monoculairement des déviations de 25° et même de 30°.

Ici la précaution à prendre est de restreindre au minimum la nappe de tissu cicatriciel dans la ou les premières interventions, de manière à réserver pour la dernière un emplacement résistant aux sutures.

Dans la première intervention, il est donc nécessaire, après résection de la tête du muscle, de faire passer les sutures strictement sur la lèvre de l'incision conjonctivale, tout en prenant le muscle très en arrière.

Dans la dernière opération, on pique, au contraire, les aiguilles

à travers conjonctive et muscle aussi loin que le permet l'ouverture palpébrale.

M. Truc (Montpellier). **Traitement opératoire de l'ectropion lacrymal sénile.** — Les différents temps du procédé de l'auteur doivent être appliqués en totalité ou en partie, suivant la gravité de l'ectropion. Il comprend : 1° résection cunéiforme tarso-conjonctivale de la zone rétro-ciliaire altérée; 2° blépharorrhaphie externe; 3° sutures inverses conjonctivo-cutanées.

Les différentes parties de ce traitement ont déjà été appliquées isolément par d'autres auteurs. M. Truc, dans un grand nombre de cas suivis plusieurs années, s'est très bien trouvé de les avoir pratiqués simultanément.

M. A Terson. — On peut guérir les cas légers d'ectropion sénile par divers moyens : les cautérisations ignées, le nitrate, les petites résections de la conjonctive ou de la peau.

M. A. Terson fait la critique des divers procédés employés jusqu'à cette heure et préconise celui dont il a déjà parlé : combinaison de la résection de la conjonctive tarsienne herniée avec la résection d'un triangle cutané sans toucher à la commissure. M. Terson a opéré ainsi 17 malades avec un très bon résultat.

M. Fage (d'Amiens). **Le sarcome des paupières.** — Le sarcome primitif des paupières est une tumeur rare dont on ne trouve qu'une quinzaine d'observations, dont deux nous sont personnelles.

Il n'y a guère qu'avec le chalazion que le sarcome puisse être confondu au début de son développement. Le diagnostic est plus facile quand le sarcome acquiert un certain volume, s'étalant à travers toute la paupière en une masse dure, un peu bosselée, recouverte d'une peau amincie, violacée, le ganglion préauriculaire étant souvent envahi. Le sarcome, qui a son point de départ dans la conjonctive palpébrale, est généralement pédiculé, saillant dans le cul-de-sac conjonctival, sans tendance marquée à gagner du côté du tarse.

Au point de vue anatomo-pathologique, il s'agit en général de sarcomes à éléments jeunes; on trouve encore le sarcome fasciculé, le myxosarcome. Une bonne moitié des cas sont des sarcomes pigmentés, qu'on considère comme plus graves au point de vue de la propagation au système lymphatique. Le diagnostic microscopique doit se baser sur le point d'origine et sur le mode de développement de la tumeur plutôt que sur la forme et le groupement des éléments histologiques qui la constituent.

Quelle que soit la gravité du pronostic, la guérison n'est pas impossible (cas de Zimmerman et de Fage), à condition qu'on

fasse une extirpation complète avant l'envahissement des ganglions.

Suit un tableau avec le résumé des observations de sarcomes palpébraux qu'on trouve dans la littérature ophtalmologique.

Traitement opératoire du leucome adhérent et du staphylome partiel qui en résulte. — M. de Gouvea (Paris) décrit le procédé opératoire suivant qu'il emploie depuis 1881 avec les meilleurs résultats, dans les cas de leucome adhérent d'une certaine étendue et de staphylome partiel progressif. Après avoir fait une sclérotomie linéaire ayant pour point de départ la partie saine de la sclérotique la plus voisine de l'altération cornéenne, il libère l'iris à l'aide d'un petit couteau mousse coudé, à double tranchant, introduit tour à tour, à chacun des angles de l'incision, entre l'iris et la cornée, qu'il tire légèrement en avant, pendant qu'il en sectionne les adhérences en retirant le couteau.

M. X. Dariex (Paris). **Un cas d'hémianopsie hétéronyme temporaire.** — Il s'agit d'un malade d'environ 58 ans présentant toutes les apparences d'une bonne santé.

Le 21 août 1897 sa vision à distance est de 1/3 pour l'œil droit, 1/10 pour l'œil gauche.

L'examen ophtalmoscopique révèle une atrophie papillaire en voie d'évolution; cette atrophie est plus prononcée à l'œil gauche où les vaisseaux rétiniens sont déjà un peu diminués de volume.

L'exploration du champ visuel permet de constater une hémianopsie hétéronyme temporale typique : la délimitation entre la partie obscure et la partie claire du champ visuel est nette, tranchée et suit exactement le méridien vertical; cependant, comme il est de règle dans l'hémianopsie, une petite portion centrale du champ visuel est conservée.

Un traitement ioduré fut institué. Quand le malade revint, quatre semaines plus tard (le 18 septembre), la tendance au sommeil avait disparu, mais les douleurs de tête persistaient. La vision, l'état des papilles et l'étendue de la portion centrale conservée du champ visuel n'étaient pas sensiblement modifiés.

De la symptomatologie qui précède résulte l'existence d'un processus pathologique — méningite chronique ou tumeur de la base du crâne — qui intéresse le chiasma des nerfs optiques.

Recherches histologiques sur le tatouage de la cornée. — M. H. Villard (Montpellier) a étudié successivement le processus histologique du tatouage de la cornée normale du lapin et celui du tatouage de leucomes de la cornée produits expérimentalement chez les mêmes animaux. Dans les deux cas, le processus a

été suivi, heure par heure au début, jour par jour plus tard.

Dans le tatouage de la cornée normale, on observe, sur des pièces enlevées immédiatement après l'opération, la disparition à peu près complète de la couche épithéliale, la perforation des lames antérieures de la cornée qui sont plus ou moins disloquées, et la pénétration entre ces lames de l'encre de Chine qui se dispose en lits, en strates noirs assez régulièrement arrangés et parallèles entre eux. Quelques heures après l'opération, la partie antérieure du tissu cornéen s'infiltre de nombreux leucocytes qui vont en diminuant de nombre au fur et à mesure qu'on s'éloigne du moment opératoire. Ces leucocytes, dans le tatouage de la cornée normale, servent à la nutrition et à la réparation des tissus lésés, en fournissant à leurs propres dépens les matériaux nécessaires à cette réparation, suivant le mécanisme décrit par Ranvier dans les plaies simples de la cornée. L'épithélium se régénère très rapidement, et en vingt-quatre heures environ a recouvert toute la surface tatouée : cette régénération se fait par le mécanisme indiqué par Ranvier. Les cellules propres prolifèrent un peu tardivement ; on les voit en assez grand nombre autour des amas d'encre de Chine, auxquels elles empruntent de fines granulations de charbon dont elles se chargent. Au bout de deux mois, la réparation du tissu lésé est complète, et l'encre de Chine paraît parfaitement tolérée par le tissu cornéen.

Dans le tatouage des leucomes de la cornée, les phénomènes sont à peu près les mêmes. Toutefois les strates d'encre de Chine sont moins réguliers, ce qui tient à la disposition irrégulière bien connue du tissu des leucomes ; de plus, les leucocytes persistent en assez grand nombre dans le tissu infiltré d'amas de charbon et les cellules fixes s'hypertrophient beaucoup plus ; enfin, les masses d'encre de Chine semblent disparaître plus rapidement que dans le tatouage de la cornée normale. Ces diverses particularités sont en rapport avec la présence de vaisseaux sanguins au sein des leucomes tatoués. Ces vaisseaux favorisent l'apport incessant des leucocytes, l'hypertrophie des cellules fixes et, par là, l'élimination plus rapide de l'encre de Chine, puisque les globules blancs et les cellules fixes se chargent de petits grains de charbon. Cette constatation confirme et explique ce que l'expérience classique a appris depuis longtemps, à savoir que pour avoir un résultat durable, il ne faut tatouer que des leucomes dépourvus de vaisseaux.

M. Antonelli (Paris). **Névrite optique et chorio-rétinite pigmentaire binoculaire, suite de fièvre pernicieuse des pays chauds** (a été publié *in extenso*).

M. Segall (Paris). **Note sur 10 cas de tumeurs du globe oculaire.** — Les cas de gliome se sont présentés sous la forme de petits nodules ou d'infiltrations le long de la rétine. On y voit nettement la participation des couches granuleuses interne et externe dans la constitution de la néoplasie.

Dans un cas il y avait un nodule métastatique de la choroïde.

Un de ces gliomes se rapporte à un enfant de 2 ans ayant son œil droit atteint. On ne fit pas d'intervention et, une année après, la métastase atteignit l'œil gauche. La tumeur de l'œil droit n'avait pas bougé tant qu'on put voir par l'ophtalmoscope. tandis que l'œil gauche était considérablement augmenté de volume. On a énucléé ce dernier qui nous a montré que le nerf optique était complètement disparu et rempli, ainsi que la cavité du globe, par des éléments gliomateux.

Le nerf optique ne présentait aucune trace d'infiltration dans les 3 autres cas.

Au point de vue anatomo-pathologique, nous avons trouvé dans quelques-uns de ces cas les figures en rosette, décrites dernièrement dans les gliomes par Wintersteiner, Rochon-Duvigneaud, Panas.

Les tumeurs mélaniques sont 4 sarcomes mélaniques, un cancer mélanique de la choroïde et un épithélioma du limbe scléro-cornéen.

Parmi ces cas, nous avons pu noter deux fois des traumatismes antérieurs.

Une des tumeurs mélaniques occupait un œil qui, extérieurement, avait l'aspect réduit presque de moitié. Il y avait en outre un sillon déprimé occupant la sclérotique comme s'il s'agissait d'une ancienne cicatrice. Les éléments néoplasiques y étaient représentés par des cellules régulières d'aspect épithélial, sans trace de multiplication du noyau (karyokinèse), chose plus nette encore dans le nerf optique qui était infiltré. C'est le cancer mélanique.

L'épithélioma du limbe s'était développé sur un œil atrophié avec ossification de la choroïde. C'est un épithélioma pavimenteux sans globes épidermiques.

Tous ces malades avaient un bon état général et la récidive n'a pas eu lieu malgré l'opération faite il y a longtemps, à l'exception du gliome double terminé par la mort un mois après l'opération.

BIBLIOGRAPHIE ET REVUE DES JOURNAUX

Deux cas de traumatisme oculaire, par le Dr KOPFF (*Revue de thérapeutique*, n° du 15 avril 1898). — L'auteur rapporte l'observation de deux cas de traumatisme oculaire qu'il a eu l'occasion de soigner et qui montrent bien les conséquences variables que peut avoir une blessure de l'œil, suivant les chances d'infection auxquelles elle expose.

Il s'agit, dans le premier cas, d'une luxation sous-conjonctivale complète du cristallin de l'œil gauche, chez une personne âgée de 74 ans, avec conservation de l'œil et de la fonction visuelle; — effraction de l'œil, avec issue d'une partie de son contenu : iris, cristallin et un peu de corps vitré ; mais tout cela se passant sous la conjonctive intacte, qui joue un double rôle, d'obturation d'abord, en s'opposant à l'issue du contenu de l'œil, et surtout de protection contre les germes infectieux.

Six semaines après l'accident, la plaie scléroticale étant cicatrisée et les phénomènes inflammatoires, les hémorragies du corps vitré et de la chambre antérieure ayant disparu, grâce au traitement antiphlogistique, l'extraction du cristallin luxé fut pratiquée. La cicatrisation se fit rapidement et sans complication et la vision rétablie normalement avec des verres appropriés.

Dans le second cas, au contraire, il s'agit d'une blessure de la cornée de l'œil droit chez une femme de 38 ans, par un fragment de bois, ayant produit une plaie longitudinale sans pénétration dans l'œil. Lorsqu'elle vint consulter le Dr Kopff, l'œil était atrophié et était le siège d'une irido-cyclite plastique suppurative avec douleurs atroces. Après trois injections intra-oculaires de sublimé, faites sans résultat, l'énucléation fut pratiquée.

Dans ce cas, ébranlement bien moins considérable de l'œil, avec blessure en apparence légère, plaie de la cornée seulement; mais porte ouverte aux germes et infection secondaire profonde de l'organe, alors que dans le premier cas, malgré un traumatisme assez violent, l'œil et la fonction visuelle ont pu être conservés.

F. DESPAGNET.

Recherches anatomiques et cliniques sur le glaucome et les néoplasmes intra-oculaires, par M. le professeur PANAS et M. ROCHON-DUVIGNEAUD (Masson, 1898). — Cet ouvrage fortement documenté est divisé en quatres parties : *le glaucome, les*

sarcomes de la choroïde, les gliomes de la rétine et *les pseudo-tumeurs tuberculeuses intra-oculaires*. La partie réservée au *glaucome* est la plus importante et occupe la moitié de l'ouvrage. C'est une étude approfondie de la pathogénie de cette affection, étude consciencieuse et basée sur la méthode anatomo-pathologique. Les auteurs, après une étude de l'anatomie et de la physiologie de l'angle irien, résument d'abord les travaux faits antérieurement; puis ils exposent leurs recherches anatomiques personnelles sur le glaucome récent, chronique, hémorragique et secondaire. Solidement appuyés sur ces données essentielles, ils font la critique des diverses théories du glaucome et ils posent sur ces fortes bases la question de la pathogénie de cette affection, à laquelle ils font faire un important progrès.

En ce qui concerne le *sarcome de la choroïde* et le *gliome de la rétine*, les auteurs étudient surtout le côté ophtalmologique de l'histoire anatomique de ces tumeurs, c'est-à-dire les réactions qu'elles déterminent sur le globe oculaire.

Ils s'occupent aussi d'une façon particulière du pronostic et du traitement; chaque observation clinique est suivie de l'examen histologique, et c'est à l'aide de ces documents qu'ils passent aux généralités cliniques, sur le diagnostic, la structure et le pronostic.

La *dernière partie* de l'ouvrage a trait aux affections simulant ces tumeurs, mais qui n'ont de commun avec elles que l'aspect: *tubercules conglomérés* de l'intérieur de l'œil, sujet à peine ébauché dans les traités, sauf dans celui de Mackenzie qui y a consacré tout un chapitre. Un des caractères généraux et distinctifs de ces masses tuberculeuses, même lorsqu'elles sont bien localisées dans un œil, est d'y déterminer des réactions inflammatoires à distance; à l'opposé des tumeurs proprement dites qui ne s'accompagnent pas d'inflammation intra-oculaire et ne déterminent ni iritis, ni irido-cyclites, mais se compliquent presque toujours de phénomènes glaucomateux. En sorte que les phénomènes inflammatoires sont presque aussi rares avec les vraies tumeurs que les phénomènes glaucomateux avec les tumeurs tuberculeuses.

Ces quatre parties de l'ouvrage sont riches en faits personnels, toujours corroborés par la féconde méthode anotomo-clinique, mise en évidence pour le lecteur par un grand nombre de figures excellentes. Ce livre, fruit d'un effort consciencieux et dans lequel les données scientifiques sont toujours accompagnées de conclusions pratiques, est écrit clairement et sa lecture sera utile aux hommes de science, aux anatomistes en même temps qu'aux praticiens et aux médecins désireux de faire leur éducation ophtalmologique.

Dr Kopff.

Technique ophtalmologique (anesthésie, antisepsie et instruments de chirurgie oculaire), par le Dr A. Terson (Baillière et fils, 1898). — Les chirurgies spéciales, comme par exemple celles des voies urinaires, des fosses nasales et de l'œil, nécessitent des modifications considérables dans le mode d'emploi des antiseptiques puissants, afin que leur action ne devienne pas nuisible aux organes eux-mêmes. Pour les chirurgies spéciales, il faut des règles spéciales. L'auteur a précisé ces règles pour la chirurgie de l'œil.

Dans une première partie, il étudie les règles et les indications de l'anesthésie générale et de l'anesthésie locale dans les opérations oculaires.

Abordant ensuite *l'antisepsie*, il passe en revue l'évolution générale de son application à la chirurgie oculaire; puis il formule les règles qui doivent présider à l'antisepsie du malade, du chirurgien et du matériel chirurgical.

Enfin, il consacre une troisième partie à la *technique instrumentale*, décrivant exclusivement les instrument de chirurgie oculaire, avec lesquels on peut exécuter toutes les opérations sur l'œil et les annexes, sans s'encombrer d'instruments inutiles. Il fait une description fort intéressante de l'histoire de ces instruments et de leurs modèles les plus anciens. On trouvera dans ce chapitre quantité de détails historiques, de recherches sur des points peu connus et un certain nombre de reproductions d'anciens dessins, à côté des figures représentant les modèles actuels.

Ce livre est écrit dans une forme claire et concise et résume bien l'ensemble des conditions dans lesquelles une opération bien exécutée doit réussir.

Dr Kopff.

Des collyres huileux (Thèse, Paris, 1898), par B. Scrini. — Dans la première partie de son travail M. S... fait la critique des collyres aqueux. Leurs inconvénients inhérents à leur application et à leurs altérations y sont longuement énumérés : emploi malaisé, provocation de larmoiement, spasme de l'orbiculaire, défaut d'asepsie de ces collyres dans lesquels on trouve des champignons et des microbes (levures, oospora, penicillium glaucum, bacterium termo, staphylocoque, bacillus subtilis, acrostalagmus cinnabarinus), leurs altérations à l'air, à la lumière et à la chaleur. M. S... n'a épargné aucun reproche aux collyres aqueux; mais, pour être juste, il a, à côté de ces reproches, fait figurer tous les moyens employés pour remédier aux inconvénients. Mais ces moyens ne trouvent pas grâce devant lui. Les pommades à l'axonge ou à la glycérine, les papiers imprégnés de solutions médicamenteuses

ont, à leur tour, d'autres inconvénients tout en partageant ceux qu'il reproche déjà aux collyres aqueux. La vérité est qu'on a fait beaucoup dans ces dernières années pour stériliser les collyres aqueux; aussi, M. S..., en critique consciencieux, n'oublie pas de rappeler les efforts tentés dans ce but par la stérilisation, par la chaleur, par l'addition d'antiseptiques, par l'emploi de sels renfermant des acides antiseptiques, par la mise en ampoule et enfin par la stérilisation dans le flacon dit de Pasteur, et je remercie M. S... d'avoir signalé qu'en effet, j'avais été un des premiers à utiliser le flacon de Pasteur pour la conservation des collyres. Ce flacon, dont on se sert journellement dans les laboratoires de l'Institut Pasteur, est un type qui servira de modèle à tous ceux qui voudront créer des variétés de récipients pour les collyres.

La seconde partie est consacrée à l'étude des collyres huileux. Après avoir fait l'historique, qui nous apprend qu'anciennement déjà on avait cherché à substituer l'huile à l'eau comme véhicule des collyres, M. S... étudie l'action des huiles sur la conjonctive oculo-palpébrale. L'huile d'olives, l'huile d'arachide et l'huile de vaseline ne produisent aucune irritation sur la conjonctive; l'huile d'amandes douces et l'huile de pieds de mouton irritent l'œil à un haut degré. L'irritation due à l'huile de ricin est légère. L'huile d'arachide est l'huile de choix. Elle doit être lavée puis stérilisée. Sur l'œil malade comme sur l'œil sain, chez le lapin comme chez l'homme, l'étude comparée des collyres huileux (cocaïne, atropine, ésérine) et des mêmes collyres aqueux, démontre la supériorité des premiers sur les seconds au point de vue de l'action thérapeutique, de leur application, de leur stabilité et de leur conservation. Le collyre huileux de cocaïne présente, entre autres avantages, celui de ne jamais produire l'exfoliation de l'épithélium cornéen.

PÉCHIN.

Statistique des opérations oculaires pratiquées à l'hôpital Bichat pendant l'année 1897, par FÉLIX TERRIER. — En parlant des opérations pratiquées sur la tête et la face, le professeur Terrier déclare que sur 178 opérations, il a eu à soigner 3 fois l'abcès froid de la région sourcilière, par l'incision, le curettage, drainage et suture. Une fois, lipome de la région du sourcil : ablation suture et drainage. Kyste dermoïde du quart du sourcil : ablation et suture.

La consultation pour les maladies des yeux a été faite comme les années précédentes, par l'ancien interne de l'hôpital et le Dr Morax. 405 consultations ont été données durant l'année 1897.

La diminution du nombre des consultants tient, d'une part, à ce

que le service n'a pas fonctionné pendant les deux mois qu'a duré la réfection des salles de consultation; d'autre part, à ce que les indications concernant les jours et heures *des consultations spéciales* ont disparu du tableau placé à la porte extérieure de l'hôpital.

26 opérations de chirurgie oculaire ont été faites à la consultation, toutes suivies de guérison.

1 Cataracte traumatique. Extraction simple.
1 Cataracte secondaire. Discision.
1 Iridectomie pour glaucome secondaire.
5 Strabismes. Ténotomie et avancement.
1 Canthoplastie pour entropion spasmodique.
1 Tarsomarginoplastie pour entropion cicatriciel.
10 Chalazions. Incision et curettage.
2 Fistules lacrymales. Excision et curettage du sac.
3 Incisions du point lacrymal.
1 Abcès de l'orbite. Incision et drainage.

Périnévrite optique avec hémianopsie consécutive à un kyste hydatique du cerveau, par M. CADET. — Enfant âgé de 10 ans, a eu une perte de connaissance et une attaque de convulsions à la suite d'une chute survenue dix-neuf mois avant l'examen. Depuis, il a eu fréquemment des crises semblables accompagnées d'une céphalalgie occipitale intense; de temps en temps il a des vomissements. Depuis quatre mois est apparu un tremblement du membre supérieur droit.

L'examen de l'œil révèle une hémianopsie avec persistance réflexe pupillaire et de l'œdème papillaire double. Le petit malade ne tarda pas à succomber.

A l'autopsie, on a constaté les désordres suivants: l'hémisphère droit du cerveau se rompt, à sa face externe, au niveau du lobe occipital, et il en sort un kyste volumineux du poids de 430 grammes, de consistance gélatineuse, contenant 416 grammes de liquide clair, présentant en suspension de petites granulations blanchâtres, grosses comme des têtes d'épingles, reconnues au microscope pour des crochets et des scolex. Le kyste hydatique avait son siège dans le prolongement occipital du ventricule latéral droit, et avait ainsi atteint le centre visuel et les nerfs optiques.

La kératite purulente chez l'homme, étude bactériologique et clinique, par L. BACH et R. NEUMANN, de Wurzberg (*Arch. f. Aug.*, XXXIV, 4). — Les auteurs ont étudié 29 cas d'ulcère purulent de la cornée; ils en donnent l'histoire clinique en raccourci. Dans tous les cas ils ont fait des cultures des microbes existant

sur les bords palpébraux et dans le sac conjonctival et de ceux situés à la surface de l'ulcère. Ils ont trouvé le pneumocoque seul 12 fois sur 29, le pneumocoque mélangé à d'autres bactéries 6 fois, pas de pneumocoque, mais d'autres bactéries 7 fois, rien dans les cultures 4 fois. Dans 3 autres cas qui ne présentaient pas l'aspect clinique ordinaire de l'abcès cornéen, ils trouvèrent le micrococcus pyogenes aureus et albus en culture pure.

Comme Uhthoff et Axenfeld l'avaient déjà démontré, c'est donc le pneumocoque qui constitue l'agent infectieux le plus habituel des ulcères serpigineux de la cornée chez l'homme. Bach, dans un travail publié antérieurement, avait inoculé des pneumocoques dans la cornée de lapins et, n'obtenant rien, en avait conclu que ce bacille n'intervenait que rarement dans la production de l'ulcère serpigineux de la cornée humaine. Le travail actuel le conduit donc à des conclusions opposées. — (*Revue internationale de médecine et de chirurgie*, 1898.)

Balles de revolver dans le cerveau. — M. von Bergmann a présenté deux malades qui ont guéri en conservant une balle de revolver dans le cerveau.

C'est d'abord une jeune femme qui, par accident, fut blessée de telle sorte que la balle pénétra dans l'angle interne de l'œil droit et chemina jusque dans le lobe occipital droit, comme les rayons Röntgen ont permis de s'en assurer. Au début, la blessure avait provoqué des accidents graves : du ralentissement du pouls qui ne battait plus que 52 fois par minute, de la fièvre jusqu'à 39°, de la *stase papillaire bilatérale et des hémorragies rétiniennes, de l'exophtalmie*. Tous ces troubles ont disparu et il ne subsiste plus qu'une hémianopsie gauche.

L'autre malade est un jeune homme qui, il y a trois ans, reçut une balle dans le temporal droit. Il se produisit aussitôt des troubles graves : hémiplégie et hémi-anesthésie gauches complètes, surdité gauche et cécité bilatérale. L'état du blessé s'améliora progressivement et aujourd'hui il n'a plus que de la parésie de la jambe gauche, de la contracture des doigts de la main gauche et des anesthésies disséminées du côté gauche. Les symptômes cliniques avaient fait penser que la balle devait être logée à la partie antérieure de la capsule interne ; les photogrammes Röntgen l'ont décelée en ce point. — (*Arch. für Klin. Chir.*, LVI, n° 1. — *Le Bulletin méd.*, 20 février 1898.)

Le Gérant : Félix Alcan.

5447. — L.-Impr. réunies, B, rue Mignon, 2. — Motteroz, directeur.

NOTE

SUR

LES VARIATIONS DE L'ACTION MYDRIATIQUE DE L'ATROPINE

CHEZ LES ÉPILEPTIQUES

SUIVANT LE TEMPS QUI S'EST ÉCOULÉ DEPUIS UN ACCÈS

PAR

MM. CH. FÉRÉ et CH. LAUBRY

On admet en général avec Tood, Robertson, Huglings Jackson, que les paralysies qui succèdent aux attaques d'épilepsie doivent s'expliquer par l'épuisement des parties de l'écorce qui viennent d'être mises en jeu. Les expériences de François-Franck et Pitres, de Danillo, qui ont constaté la perte de l'excitabilité de l'écorce à la suite d'accès épileptiformes provoqués par une excitation préalable viennent à l'appui de la théorie de l'épuisement; cependant, M. Hallager soutient que l'anémie cérébrale, qui peut rendre compte des accès convulsifs, peut aussi expliquer les paralysies consécutives[1].

L'un de nous a montré que ce ne sont pas seulement les mouvements volontaires qui sont atteints à la suite de l'accès, mais la plupart des fonctions organiques; plusieurs phénomènes qui n'ont rien à faire avec le cerveau, comme la contraction idio-musculaire, comme l'action locale de la pilocarpine, sont modifiés par l'accès[2].

Si l'anémie cérébrale peut expliquer certaines paralysies post-épileptiques, elle est incapable de rendre compte de tous les phénomènes d'épuisement post-paroxystiques.

Nous avons étudié un fait que les physiologistes attribuent sans conteste à une action nerveuse locale, la mydriase pro-

1. Hallager, *De la nature de l'épilepsie*, 1897.
2. Ch. Féré, *Les épilepsies et les épileptiques*, 1890, p. 181, 210.

duite par les instillations d'atropine. Nous nous sommes servi d'une solution de sulfate d'atropine à 1 p. 50. Notre compte-goutte divisait le gramme de solution en 26 gouttes contenant 0,00076 de sel.

Les malades ont reçu leurs instillations dans un seul œil, et dans une attitude telle que tout écoulement fût impossible. Ils ont été observés avec soin à partir du moment de l'instillation. Nous avons remarqué plusieurs fois, après cinp ou six minutes, une légère contraction du côté de l'instillation, bien que les deux yeux fussent également exposés à la lumière. De temps en temps en abaissant les paupières, une, deux ou même quelquefois trois minutes avant que la dilatation fût apparente à la lumière, la pupille du côté instillé se dilatait plus à l'obscurité et restait plus longtemps dilatée après l'ouverture de l'œil. Les chiffres indiqués se rapportent à la dilatation spontanée à la lumière. Quand l'inégalité pupillaire a cessé à la lumière, on peut constater encore pendant plusieurs jours que l'occlusion des yeux provoque une dilatation plus grande et plus durable du côté atropinisé : c'est la disparition de la différence de la dilatabilité que nous avons considérée comme le terme de l'action mydriatique.

1° 12 malades ont été instillés une seule fois à une époque éloignée d'un paroxysme ;

2° 7 malades ont été instillés une seule fois en moyenne cinquante-six minutes après un accès ;

3° 17 malades ont été instillés deux fois ; la première fois après un accès, la seconde plusieurs jours après un accès ;

4° 11 malades ont été instillés deux fois ; une fois longtemps après un accès, et une fois après un accès.

Quand on a été soumis à l'action mydriatique de l'atropine, plusieurs jours après que cette action a cessé, on reste plus susceptible. Chez deux sujets qui ont été instillés de nouveau trois jours après la disparition de la dilatabilité à l'occlusion des paupières, on a vu la dilatation se produire après cinq et sept minutes, tandis qu'à la première épreuve, elle ne s'était produite qu'après huit minutes et demie dans les deux

cas. Les malades qui figurent dans la statistique n'ont été instillés pour la deuxième fois qu'après huit jours au moins de repos. D'ailleurs, comme un groupe a été instillé d'abord sans accès, on peut éviter la cause d'erreur dans la comparaison.

I. — *Malades atropinisés longtemps après un accès :*

NOMBRE des malades.	TEMPS DE L'APPARITION DE LA MYDRIASE		
	moyen.	minimum.	maximum.
12	10 m. 30	9 minutes.	13 m. 30
17	16 40	8 —	13 minutes.
11	9 49	8 —	14 m. 20

II. — *Malades atropinisés peu de temps après l'accès :*

NOMBRE des malades.	TEMPS DE L'APPARITION DE LA MYDRIASE		
	moyen.	minimum.	maximum.
7	6 m. 30	5 minutes.	7 m. 30
17	8 minutes.	6 m. 30	10 30
11	7 m. 11	6 minutes.	10 minutes.

Les moyennes comme les chiffres extrêmes montrent bien dans toutes les séries que la dilatation est plus prompte après les accès qu'à une époque plus éloignée. L'action paralytique de l'atropine est donc favorisée par l'accès.

Nous avons suivi dans un certain nombre de cas la mydriase jusqu'à sa disparition. L'égalité des pupilles à un même éclairage se rétablit avant que l'action de l'atropine ait complètement disparu; on s'assure de la persistance de cette action en fermant simultanément les deux yeux et en relevant brusquement les paupières; du côté atropinisé, la dilatation provoquée par l'occlusion dure plus longtemps alors que les pupilles paraissent parfaitement égales au même éclairage. Cette dilatabilité persiste en général pendant plusieurs jours; c'est quand elle a disparu que nous considérons que l'action mydriatique a définitivement cessé.

I. — *Disparition de la mydriase chez les malades atropinisés longtemps après un accès :*

NOMBRE de malades.	APPARENTE moyenne.	APPARENTE minimum.	APPARENTE maximum.	RÉELLE moyenne.	RÉELLE minimum.	RÉELLE maximum.
9	14 j. 6 h.	10 jours.	22 jours.	16 j. 5 h.	13 jours.	24 jours.
3	20 jours.	13 —	25 —	22 jours.	15 —	28 —
8	20 j. 20 h.	11 —	36 —	24 j. 7 h.	13 —	39 —

II. — *Disparition de la mydriase chez les malades atropinisés après l'accès :*

NOMBRE de malades.	APPARENTE moyenne.	APPARENTE minimum.	APPARENTE maximum.	RÉELLE moyenne.	RÉELLE minimum.	RÉELLE maximum.
4	23 jours.	18 jours.	27 jours.	26 jours.	22 jours.	30 jours.
16	15 j. 10 h.	9 —	29 —	19 —	18 —	31 —
7	12 jours.	11 —	15 —	15 —	13 —	19 —

Ces chiffres indiquent des différences sujettes à correction parce que les malades n'ont été examinés qu'une fois par jour. Mais malgré cette cause d'erreur qui peut nous faire attribuer à la durée de la mydriase un jour en moins au plus, on voit que cette durée est beaucoup plus considérable qu'on ne le croit généralement. La disparition apparente a lieu chez les sujets instillés longtemps après un accès, seulement après dix-sept jours seize heures en moyenne; après quinze jours et quinze heures chez ceux qui ont été instillés après l'accès. La disparition réelle a demandé en moyenne vingt jours et six heures chez les premiers et dix-neuf chez les seconds. Cette différence peu importante, si même elle est réelle, pourrait être en rapport avec l'élimination plus rapide des médicaments par certaines voies après les accès.

Nous avons cherché à constater si l'absorption habituelle de l'atropine modifie l'action locale.

1° Sur 12 malades instillés une seule fois, à une époque éloignée des accès, 4 seulement sont soumis à un traitement par l'atropine; le temps de dilatation a été chez eux en

moyenne de neuf minutes quinze secondes; chez les 8 autres sujets, il a été de onze minutes quinze secondes.

2° Des 7 malades instillés une seule fois après l'accès, aucun ne prend d'atropine à l'intérieur.

3° Sur les 17 malades instillés d'abord après un accès, puis à plusieurs jours d'intervalle d'un paroxysme, 8 sont traités par l'atropine.

L'instillation après l'accès a produit l'effet mydriatique chez les sujets atropinisés en sept minutes cinquante-deux secondes en moyenne et en huit minutes seize secondes chez les autres. L'instillation à distance de l'accès a produit son effet chez les atropinisés en neuf minutes quarante-trois secondes en moyenne et en neuf minutes cinquante-trois secondes chez les autres.

4° Parmi les 11 malades instillés d'abord à distance d'un accès, puis après l'accès, 7 sont atropinisés. L'action mydriatique dans le second cas se montre en sept minutes cinquante-deux secondes en moyenne chez les sujets traités par l'atropine; chez les autres en six minutes cinquante-trois secondes seulement. Elle se montre dans le premier cas, neuf minutes quarante-cinq secondes après l'instillation chez les atropinisés et neuf minutes cinquante-deux secondes après chez les autres.

En somme, la différence au profit des atroponisés n'est pas constante, et elle est faible. Chez plusieurs des atropinisés l'asymétrie pupillaire a eu la durée maxima. Chez un malade qui prenait 16 milligrammes et demi d'atropine par jour, l'instillation faite huit jours après un accès n'a déterminé la mydriase qu'après treize minutes et demie; dans ce cas, il paraît y avoir plutôt accoutumance. Ces faits, d'ailleurs, concordent avec l'observation déjà faite par l'un de nous que la belladone ou l'atropine ingérée à doses graduellement croissantes n'a pas d'effet mydriatique.

Dr Féré et Laubry.

DU NYSTAGMUS

ET DE SA VALEUR PATHOLOGIQUE

PAR

Le Dr GALEZOWSKI

C'est par le terme de *nystagmus* qu'on définit généralement les mouvements oscillatoires et involontaires des globes oculaires, et qui se produisent constamment sans ou avec fixation du regard à grande ou à petite distance, que l'individu fasse ou non application de la vue. Pour mieux préciser ce mécanisme fonctionnel des yeux, je préfère le désigner sous le nom d'*oscillation des globes*, car il existe en effet dans cet état morbide une sorte de tremblement ou oscillation soit latérale soit rotative qui s'établit à chaque mouvement des yeux pour fixer un objet.

Généralement le nystagmus se déclare dès la première enfance, ou bien même il est congénital, car il est le résultat de lésions oculaires anatomiques venant de naissance. Mais il arrive bien souvent que les signes qui le caractérisent sont si peu accentués au début qu'ils passent inaperçus pendant des mois et des années, jusqu'au moment où le trouble visuel oblige l'individu à venir consulter pour le choix des lunettes.

Quelquefois nous rencontrons des malades qui viennent nous demander notre avis sur les dispositions vicieuses de la tête, qu'ils sont obligés de prendre, pendant le travail, ce qui leur rend la vue trouble en provoquant tantôt la diplopie ou polyopie, des scotomes, des mouches, des éclairs, etc. Ce n'est qu'en soumettant ces malades à un examen attentif externe aussi bien qu'ophtalmoscopique, que nous retrouvons les signes plus ou moins accentués du nystagmus avec des lésions bien souvent ophtalmoscopiques accentuées.

Le nystagmus dans ces cas n'est point un phénomène principal de la maladie, il n'est qu'un résultat du trouble de la

vue, dépendant d'une désorganisation des éléments principaux anatomiques et nerveux de la rétine et du nerf optique.

Je dois dire que d'habitude le malade ne consulte pas pour son nystagmus, car les oscillations des globes oculaires échappent, comme dit avec raison le Dr Romieu[1], aux malades aussi bien qu'à leurs parents. Plus souvent c'est le médecin qui les observe à l'occasion d'affections des yeux qui occasionnent des troubles visuels plus ou moins accentués.

Quelle est donc la cause réelle de ces mouvements ?

Il existe un grand nombre d'affections oculaires qui provoquent le nystagmus; ce dernier change même de caractère selon que la maladie oculaire dont il dépend oblige les yeux à exécuter tel ou tel autre mouvement. Et il y a, en effet, en raison de ces différentes causes, des nystagmus très variés, que je puis diviser en cinq formes suivantes : 1. binoculaires; 2. monoculaires; 3. latérales ou horizontales; 4. verticales; 5. oscillatoires et irrégulières.

Le nystagmus latéral, je l'ai rencontré le plus souvent chez des personnes qui apportaient de naissance aux deux yeux des cataractes capsulaires centrales, congénitales. La vue dans ces cas ne peut s'exercer bien que si les deux yeux prennent simultanément une position identique, et qu'ils se dirigent, tantôt à droite, tantôt à gauche pour faire projeter l'image de l'objet sur le centre de la macula des deux yeux en faisant exécuter aux muscles extrinsèques des deux yeux les mouvements plus ou moins irréguliers, qui deviennent à la longue spasmodiques et dans les deux yeux.

Les maladies organiques du fond de l'œil qui viennent de naissance et par un vice de conformation héréditaire, concourent puissamment au développement du nystagmus binoculaire.

Une des affections les plus fréquentes qui, dès la naissance, prédisposent au nystagmus, est incontestablement la rétinite, ou rétino-choroïdite pigmentaire et ensuite l'*hydrophtalmie*

1. Romieu, *Recherches sur le nystagmus*, 1876, p. 10.

ou buphtalmie; enfin les cataractes capsulaires accompagnées des lésions de la macula.

Les deux observations suivantes, l'une de buphtalmie, l'autre de rétinite pigmentaire peuvent servir d'exemple.

Dans les lésions rétiniennes pigmentaires qui sont disséminées dans les différentes parties centrales de la rétine, le regard ne reste jamais fixé longtemps sur le même point, mais instinctivement et peu à peu les globes oculaires prennent les positions les mieux appropriées pour distinguer d'une manière parfaite les objets qu'ils veulent regarder. Il en résulte une position favorite, presque toujours la même, qui fait écarter les rayons visuels latéraux, gênés par les obstacles de la cornée, du cristallin ou de la rétine, pour ne se servir pour la vision que de ceux qui sont nets et donnent l'impression pure de l'image rétinienne. Dans ces conditions, pendant les oscillations en haut ou en bas, à droite ou à gauche, les yeux trouvent leur position la plus avantageuse, qui devient ainsi habituelle.

On voit par là qu'il ne peut y avoir rien de régulier, rien qui puisse être calculé d'avance, et le nystagmus se produit par les efforts de contraction des muscles oculaires, et les mouvements se produisent autour de l'axe visuel.

Observation

1. *Nystagmus binoculaire provoqué par une rétinite ou rétino-choroïdite pigmentaire conjonctivale.*

M. B..., âgé de 45 ans, employé dans une manufacture de soieries à Lyon, vint me consulter pour sa vue le 2 novembre dernier, disant que depuis l'âge de 11 à 12 ans il voyait sa vue s'affaiblir. Il pouvait cependant lire et travailler. Ce n'est que depuis cinq à six ans que son acuité visuelle a diminué au point qu'il ne peut déchiffrer les grosses lettres qu'à l'aide d'une forte loupe, Il consulta à plusieurs reprises des confrères éminents.

Le 28 octobre dernier il vint à Paris, et demanda mon avis

sur le traitement qu'il aurait à faire, et j'ai constaté un nystagmus rotatoire avec une sorte de tremblement des deux yeux. A l'examen ophtalmoscopique, j'ai pu découvrir de grandes plaques pigmentaires et atrophiques s'étendant jusqu'à la macula. L'acuité visuelle était réduite à droite à 1/10 et à l'œil gauche à 1/16. Mais ce qui m'a frappé le plus chez M. B..., c'était la mobilité des yeux, qui exécutaient des mouvements de nystagmus latéral continuellement, et qui était évidemment provoquée par les contractions qu'avaient exécutées les yeux pendant des années, en cherchant à prendre la position la mieux appropriée pour percevoir le point fixé.

Évidemment, chez ce malade, le nystagmus était dû aux atrophies choroïdiennes disséminées sur tout le fond de l'œil et plus particulièrement à celle de la macula, ce qui rendait la fixation des objets difficile, et à force de tourner dans différentes directions, tantôt à droite, tantôt à gauche pour retrouver leurs points de fixation, les globes des yeux devenaient vacillants, tremblotants, pour constituer à la longue le nystagmus binoculaire, presque toujours de degré égal aux deux yeux.

Observation

2. *Nystagmus binoculaire dû à la buphtalmie.*

Mlle R..., âgée de 14 ans, est atteinte de buphtalmie aux deux yeux avec une excavation des deux papilles. Les deux yeux exécutent en outre des mouvements latéraux de nystagmus. La sclérotomie, que j'ai pratiquée sur l'œil droit le 26 octobre 1897 et le lendemain sur l'œil gauche, a diminué un peu le volume du globe et le nystagmus est sensiblement diminué surtout au moment où la malade veut fixer un objet. Il augmente au contraire si elle regarde au loin.

Nous avons démontré précédemment que les altérations de la rétine, lorsqu'elles sont concentrées du côté de la macula

et dans sa partie rétinienne, provoquent une oscillation, à cause des efforts que l'œil dans le premier âge cherche à faire pour diriger son regard dans les différentes directions.

Mais il peut se faire que la rétine ne soit nullement malade, mais que le tremblement de l'œil soit dû à des altérations des centres visuels, ou même aux contractions irrégulières et spasmodiques des muscles oculaires. Il y aura alors un nystagmus par déviation spasmodique et associé aux deux yeux, comme cela se voit dans les spasmes hystériques et nerveux.

Ce même phénomène a été aussi observé chez des ouvriers qui travaillent dans les mines : nystagmus des mineurs. Ces malades se plaignent quelquefois de voir double, triple ou multiple les objets qu'ils veulent fixer, et si ce phénomène a lieu, il faut absolument obliger les ouvriers de changer d'état et d'abandonner leur travail dans les mines, autrement cela peut donner lieu à la longue à des troubles nerveux, aux vertiges, etc., que rien ne pourra calmer. La santé générale pourra s'en ressentir, tant qu'on n'aura pas supprimé le travail dans les caves.

Charcot avait signalé le phénomène de nystagmus comme un des signes de sclérose en plaques cérébro-spinale. Le même symptôme se trouve signalé par le Dr Rummo[1] dans les paralysies spasmodiques cérébro-spinales.

3. *Le nystagmus monoculaire* est relativement très rare, car il admet une fonction complètement normale d'un œil et une acuité visuelle relativement bonne de son congénère, et qui n'entre en fonction que par des efforts méthodiques, et toujours identiques, efforts qui donnent une direction voulue à l'œil faible pour apercevoir le mieux possible l'objet fixé de l'œil faible. Cette faiblesse se rapporte le plus habituellement au défaut de réfraction, à un astigmatisme mixte, monoculaire, dans lequel la perception des objets fins, ou la lecture des caractères fins d'imprimerie ne peut se faire que par un regard oblique.

1. Rummo, Académie médico-chirurgicale de Palerme, 23 janvier 1898.

Il en est de même avec une cataracte capsulaire congénitale monoculaire, lorsque la vue de cet œil est relativement bonne, mais bien inférieure à son congénère ; les efforts que fait instinctivement l'œil cataracté pour se mettre au même point d'acuité visuelle que l'autre œil, font qu'il se contracte à droite, à gauche, en haut ou en bas, jusqu'à ce qu'il s'adapte à la vision binoculaire. De là les tiraillements dans les muscles internes et externes des globes, dans les muscles obliques qui deviennent à la longue oscillatoires, l'œil devient tremblotant et nystagmique.

Le *leucome* central développé dans une seule cornée peut, chez certains individus, amener une contraction oscillatoire monoculaire, et qui deviendra même générale pour le malade, à cause d'une certaine vacillation des objets qu'elle provoque dans l'œil, et cette vacillation des objets n'est rien autre chose que la tendance à voir double, c'est la diplopie dont l'œil instinctivement cherche à se débarrasser en exécutant des mouvements oscillatoires, d'où le nystagmus.

Les mouvements oscillatoires s'exécutent autour de l'axe d'évolution des muscles extrinsèques, et ils commencent par être d'abord volontaires, fixes, périodiques, régis par la volonté du regard, pour devenir ensuite involontaires.

Le nystagmus monoculaire peut, par conséquent, se modifier sous l'influence d'un traitement opératoire, qui aura pour but d'améliorer la vision de l'œil malade ; nous pourrons obtenir même sa disparition complète, si, par une opération d'iridectomie, nous parvenons à rétablir la vision binoculaire comme cela a eu justement lieu chez un de mes malades, dont voici les détails d'observation.

Observation

Nystagmus latéral de l'œil gauche, provoqué par un leucome central adhérent ; iridectomie ayant amené l'acuité visuelle à 1/3, et la disparition du nystagmus.

Mlle S..., âgée de 7 ans, me fut amenée, en octobre 1894, pour consulter sur un affaiblissement de la vue de l'œil gauche.

Cet œil présentait un leucome inféro-interne, adhérent à l'iris ; il était légèrement ulcéré, ce qui le rendait très sensible et irritable à l'air et à la lumière depuis plus de trois mois, à ce que déclare la mère. C'est peut-être en raison de cette sensibilité exagérée que l'œil est devenu tremblotant de droite à gauche; son nystagmus, par moments se trouve beaucoup plus accentué, dans d'autres moments, un peu moins, ce qui dépend surtout de la disposition nerveuse de l'enfant.

Quant à l'autre œil, il est complètement sain et ne prend aucune part dans ce mouvement oscillatoire. Ce qui m'a frappé beaucoup en analysant les nystagmus monoculaires, c'est qu'au premier abord l'œil dont la vision est plus faible que son congénère, semble plutôt strabique au moment de la fixation, surtout lorsqu'on lui fait fixer un objet rapproché à 20 ou 25 centimètres; l'œil bon prend alors la direction normale, tandis que l'autre se dévie soit en dehors, soit légèrement en haut ou en bas, et avant de prendre cette dernière position, il subit des mouvements oscillatoires et accuse tous les caractères du nystagmus monoculaire.

Ces oscillations peuvent être provoquées par la différence d'astigmatisme dans les deux yeux, et surtout lorsque la direction de leurs axes n'est pas semblable aux deux yeux.

Le fait suivant est des plus frappants : le nystamus monoculaire est conjonctival, et il est dû à un astigmatisme myopique, plus prononcé dans l'œil gauche que dans l'œil droit, d'où il est résulté un nystagmus monoculaire gauche.

Nystagmus monoculaire gauche, astigmatisme myopique avec anisométropie (n° 42,859). — Mlle Th..., âgée de 12 ans, m'est amenée par sa mère pour la première fois le 21 octobre 1897, pour consulter sur son strabisme divergent avec un léger tremblement de l'œil gauche. Cet état date depuis sa première enfance, et il est un peu héréditaire, car sa mère, l'oncle maternel, ainsi qu'une sœur jumelle de l'enfant accusent un léger strabisme divergent. Les membranes internes des yeux sont saines, les deux yeux sont myopes et

présentent des staphylomes postérieurs bien circonscrits. Le nystagmus que je constate chez l'enfant, apparaît lorsqu'elle veut fixer un objet quelconque, même des deux yeux, autrement il reste assez fixe.

En examinant avec soin le degré de réfraction de chacun des deux yeux, j'arrive à la définir et à la corriger avec les verres suivants : pour la vision à distance, l'œil droit a besoin d'un concave sph. n° —1 D. avec un cylindre concave n° —0,50, axe horizontal. L'œil gauche, au contraire, possède un astigmatisme deux fois plus fort que celui de son congénère, et de plus, il a besoin d'un verre cylindrique placé dans le sens vertical. En lui prescrivant les lunettes suivantes, on lui corrige la vision complètement, et on fait disparaître immédiatement le nystagmus.

Voici les lunettes qui corrigent de la manière la plus satisfaisante la vision de la malade :

Œil droit : Sph. concave n° —1 D. et cylindrique n° —0,50, axe horizontal.

Œil gauche : Sph. concave n° —1 D. et cylindrique concave n° —1 D., axe vertical.

Après avoir revu la malade au bout d'un mois et demi de l'usage de ces lunettes, j'ai pu reconnaître que son nystagmus disparaissait complètement avec le port des lunettes ; il revenait pourtant, quoique moins fort, lorsque la malade les enlevait.

M. Brekel, âgé de 17 ans, cultivateur.

Diagnostic : *cataracte congénitale OD.*

Le malade et la mère prétendent ne pas se rappeler s'il a reçu un traumatisme sur l'OD.

Opération le 16 février 1896. Extraction avec iridectomie.

Porte, pour voir au loin :

OD = cyl. + 3 axe vertical avec sph. + 12 dioptries.

OG = convexe + 2 dioptries.

Pour le travail :

OD = cyl. + 3 axe horizontal avec sph. + 18 dioptries.

OG = sph. + 3 dioptries.

Acuité de l'œil opéré et de l'autre = 1.

Il existe aussi des nystagmus accidentels et acquis, comme cela résulte du fait suivant :

Perceval a observé cette affection chez un employé de chemin de fer occupé toute la journée à faire des additions sur un grand livre dans une salle bien éclairée. Un nystagmus vertical se manifestait dès que l'on plaçait devant lui un grand livre sur lequel il penchait la tête selon son habitude, regardant attentivement les pages de bas en haut; il présentait en même temps un certain degré d'héméralopie. Tous ces troubles devaient cesser avec un changement d'occupations. L'auteur pense que dans beaucoup de cas d'asthénopie où les verres ne sont d'aucun secours, il s'agit d'une asthénopie musculaire ou d'un nystagmus demeuré ignoré. (*Lancet*, 2 avril 1898.)

Dr GALEZOWSKI.

ÉTUDE GÉNÉRALE
SUR LES
ANCIENS ET NOUVEAUX MYDRIATIQUES
D'ORIGINE VÉGÉTALE

MÉTHODE EXPÉRIMENTALE
APPLICATIONS DES PRINCIPES DE CETTE MÉTHODE
A L'ÉPHÉDRINE

Mémoire présenté au Congrès des Sociétés savantes de 1898

PAR

Le Dr CH. DE BOURGON
Délégué de l'Association philomathique,
Ancien chef de clinique aux Quinze-Vingts, etc., etc.

PREMIÈRE PARTIE

ETUDE GÉNÉRALE SUR LES ANCIENS ET NOUVEAUX MYDRIATIQUES D'ORIGINE VÉGÉTALE

Il existe un certain nombre de principes végétaux produisant une dilatation de la pupille (μυδριάσις), de là leur nom de *Mydriatiques*. Comme les anciens attachaient l'idée d'une beauté plus parfaite aux yeux à iris foncé, il est tout naturel que les auteurs médicaux les plus anciens aient

donné des recettes plus ou moins controuvées d'agents dilatateurs de la pupille.

Hippocrate (400 ans avant J.-C.), Aristote (350 ans avant J.-C.), Celse (10 ans avant J.-C.), Scribonius Largus (48 ans après J.-C.), Pline (60 ans après J.-C.), Arétée de Cappadoce (90 ans après J.-C.), Rufus d'Éphèse (100 ans après J.-C.), Cœlius Aurelianus (140 ans après J.-C.), Galien (160 ans après J.-C.), etc., sont fertiles en documents à cet égard.

Il ne faudrait pas toutefois recueillir leurs assertions sans expériences nouvelles. Pour ne citer qu'un fait entre mille, Pline affirmait que le suc de l'*Anagallis arvensis* était mydriatique. Sur la foi du célèbre naturaliste, tous les auteurs ont répété que le suc du mouron rouge dilatait la pupille. F.-C. Donders fut le premier qui reconnut que cette action n'existait pas[1] et depuis il est admis avec juste raison que cette plante n'a pas d'action sur la pupille.

A côté des plantes signalées comme actives à ce point de vue spécial, alors qu'elles sont absolument inertes, il faut citer les recettes bizarres, étranges, les formules compliquées et complexes où entrent des principes végétaux. Notons en passant que ce n'est que dans les plantes qu'existent des substances mydriatiques pratiques et qu'il faut rejeter dans les divagations de « la folle du logis » les formules analogues à celle citée par Pline (*Hist. nat.* 1, 30, 46), où il conseille (dans le but d'obtenir une dilatation pupillaire) aux femmes enceintes de... manger une musaraigne !

Les documents fournis sur les mydriatiques par Galien sont sérieux, sinon les plus sérieux de tous.

C'est ainsi que, dans un passage célèbre, il conseille l'emploi de la fleur bleue de la jusquiame séchée à l'ombre et mêlée à du gros vin. On obtient ainsi *réellement* une solution jouissant d'un pouvoir mydriatique très actif. Comme ce passage a été diversement cité et a donné lieu à diverses interpré-

1. F.-C. Donders, *De l'action des mydriatiques et des myotiques*, in : *Nederlandsch Archief Voor Geneesen Nat.*, 1864. Ce travail a été traduit en français par le Dr Monoyer, in : *Annales d'oculistique*, 1865, t. 53.

tations, nous croyons intéressant de le donner *in extenso*, le voici :

Πρὸς γλαυκοφθάλμους ὥστε μελαίνας ἔχειν τὰς κόρας.

Τὰς γλαυκοφθάλμους γυναῖκας μελανοφθάλμους παεῖ ὑοσκυάμου τὸ κυανοῦν ἄνθος ξηρκινόμευον. Ἐν σκίᾳ ἐπὶ δὲ τῆς χρήσεως οἴνῳ αυστηρῷ μεμιγμένον καὶ καταχρίσθεν. (*Œuvres de Galien*, édit. gréco-latine de Gottlob Kühn, 1826, t. XIV, p. 414.)

Ainsi que le montre le titre de la recette, il s'agit ici d'une formule cosmétique qui s'adresse aux élégantes « à yeux bleus désirant posséder des pupilles noires ».

Dans un second passage, l'auteur recommande de faire infuser le suc de l'écorce de grenades douces dans lequel on mêlera de la fleur de jusquiame triturée ou bien du suc de jusquiame. Les substances doivent être recueillies dans la saison convenable et conservées, etc. (Œuvres de Galien, édit. gréco-latine de Gottlob Kühn, 1826, t. XII, p. 740.)

Sans insister outre mesure sur ces citations, nous ajouterons qu'on trouve encore un passage de Galien relatif à ce sujet (t. XII, p. 802)[1].

Le but de notre travail actuel n'étant pas de tracer l'historique des mydriatiques, nous nous contenterons de sauter dix-sept siècles pour arriver au *Traité complet d'ophtalmologie* de MM. de Wecker et Landolt, t. III, p. 511 et seq. Paris, 1887. Ces auteurs citent cinq mydriatiques :

L'Atropine, l'Homatropine, la Duboisine, l'Hyoscyamine et la Gelsémine.

Il en est pourtant un nombre beaucoup plus considérable et dont l'étude est féconde en résultats intéressants. C'est cette étude que nous avons entreprise *il y a bientôt quinze ans* et dont nous voulons donner ici les principes expérimentaux,

1. Voir en outre sur ce point particulier : Reynauld, *Une recette de Galien à propos des mydriatiques*, in : *Archives générales de médecine*, mars 1881 ; *France médicale*, 9 avril 1881 ; *Progrès médical*, mars 1881.

en nous contentant, pour ne pas augmenter outre mesure l'étendue de ce mémoire, de les appliquer à un mydriatique très peu expérimenté jusqu'à ce jour, à l'ÉPHÉDRINE.

Les principes végétaux mydriatiques sont beaucoup plus nombreux qu'on ne le suppose généralement, disions-nous plus haut. Une simple énumération *de ceux qui ont été expérimentés* permettra de reconnaître le bien fondé de notre assertion. Par ordre alphabétique, nous aurons :

L'ACONITINE, alcaloïde extrait de la racine de l'*Aconitum napellus* (Renonculacées).

L'ADENIUM BŒHMIANUM, dont le glyocside extrait par Bœhm, porte le nom d'*Echujine*. Cette plante appartient à la famille des Apocynacées.

L'ANEMONA PULSATILLA (Renonculacées), dont le principe actif est un corps neutre extrait par M. Hanriot.

L'ANEMONA PRATENSIS L. (*Pulsatilla nigricans* de Stœrck).

L'APOMORPHINE, alcaloïde obtenu avec la morphine (c'est de la morphine moins une molécule d'eau), par Arppe, en 1805.

L'ATROPINE, alcaloïde retiré par Mein en 1831, de l'*Atropa belladonna*, préparée à l'état pur en 1833 par MM. Geiger et Hesse.

La BERBÉRINE, alcaloïde retiré d'un grand nombre de plantes parmi lesquelles nous avons expérimenté les suivantes :

Berberis vulgaris L. (Épine-vinette) (Berbéridacées);

Berberis asiatica Roxb. (Berbéridacées);

Podophyllum peltatum (Berbéridacées);

Xanthoriza apiifolia Borth. (Renonculacées) ;

Helleborus Teeta H. Bn. (*Coptis Teeta* Wall) (Renonculacées);

Hydrastis Canadensis L. (Renonculacées);

Thalictrum flavum L., rhubarbe des pauvres (Renonculacées);

G. Chasmanthera Hoehst (Ménispermacées) et principalement le *Ch. palmata* (Colombo);

Coscinium fenestratum Colebr. (Ménispermacées).

La CAFÉINE, alcaloïde extrait du café, thé, kola, guarana, etc.

La CICUTINE, alcaloïde extrait des fruits et feuilles de la grande cigüe, *Conium maculatum* (Ombellifères).

La COCAÏNE, alcaloïde de l'*Erythroxylum coca* (Linacées-Érythroxylées).

Le DATURA STRAMONIUM (Solanées), dont l'alcaloïde Daturine est identique comme composition chimique à la Duboisine et à l'Hyoscyamine.

Le DELPHINIUM STAPHISAGRIA (Renonculacées), dont Lassaigne a extrait un alcaloïde, la Delphine.

La DIGITALIS PURPUREA (Scrofulariacées), dont a retiré un glycoside, la Digitaline.

La DUBOISINE, retirée du *Duboisia myoporoïdes* (Solanées), identique à la Daturine.

L'ÉPHÉDRINE, alcaloïde extrait de l'*Ephedra vulgaris* par le professeur Nagaï (de Tokio). *L'Ephedra vulgaris* appartient à la famille des Gnétacées.

L'ÉTHYLATROPINE, mentionnée par G. de Beauvais.

La GELSÉMINE, alcaloïde extrait de la racine du *Gelsemium sempervirens* (Loganiacées), par Wormley.

L'HELLÉBORÉINE, glycoside extrait, par Husemann et Marmé, de la racine de l'*Helleborus niger* (Renonculacées), par le premier auteur, et de la racine de l'*Helleborus viridis* (Renonculacées), par le second chimiste.

L'HELLÉBORINE, glycoside extrait de la racine de l'*Helleborus viridis* (Renonculacées), par Marmé.

L'HOMATROPINE, alcaloïde artificiel dont l'action mydriatique a été surtout étudiée par Starkey (Congrès de la Société Médicale Américaine, Washington, 1891).

L'HYGRINE, alcaloïde retiré des feuilles de la coca (*Erythroxylum coca*, famille des Linacées-Érythroxylées).

L'HYOSCYAMINE, alcaloïde provenant des semences de l'*Hyoscyamus niger* et *H. albus* (Solanées); on le trouve aussi dans l'*Atropa belladonna*, le *Datura stramonium* et les *Scopolia*, etc. D'après certains auteurs et principalement Ladenburg, ce corps serait identique à la Duboisine.

L'HYOSCINE, alcaloïde retiré de l'*Hyoscyamus niger* (Solanées).

L'ISATROPYLCOCAÏNE, alcaloïde de la coca qui a été isolé par Liebermann.

La JAPACONITINE, alcaloïde extrait de l'*Aconitum japonicum*, par Wright et Luff.

La JERVINE, alcaloïde extrait du *Veratrum album* (Liliacées), par Simon.

La NARCÉINE, alcaloïde retiré de l'opium.

Les NITRO-ATROPINE et NITRO-DATURINE, résultant de l'action de l'acide nitrique fumant sur l'Atropine et la Daturine.

La NARCISSINE, étudiée par G. de Beauvais.

La NÉPALINE (NAPELLINE). C'est l'alcaloïde de l'*Aconitum ferox* Wallich (Renonculacées).

La PSEUDO-ÉPHÉDRINE, alcaloïde retiré de l'*Ephedra vulgaris* (Gnétacées), existant dans cette plante à côté de l'ÉPHÉDRINE.

La PITURINE, alcaloïde extrait des bulbes du *Duboisia Hopwodii* (Solanacées), par A. Petit.

La ROTOÏNE, syn. : SCOPOLINE, SCOPOLÉINE. C'est un glycoside découvert par Eykman dans la racine du *Scopolia japonica*, vulgo *Roto*, plante de la famille des Solanacées.

La SANTONINE, principe amer découvert par Kahler dans les fleurs de l'*Artemisia maritima* (Composées).

La SOLANINE, glycoside extrait en 1821, par Desfossés, des baies de la morelle noire (*Solanum nigrum*); a été rencontrée depuis cette date dans un grand nombre de plantes de la famille des Solanacées, appartenant au genre *Solanum*. Citons pour mémoire les *Sol. ferox; Sol. dulcamara; Sol. lycopersicum*, etc. ; même les jeunes pousses de la pomme de terre (*Sol. tuberosum*) en contiennent une faible quantité.

La SPIGÉLINE, alcaloïde retiré des tiges du *Spigelia marilandica* (Loganiacées), par Dudley.

Le SUCUPIRA (*Bowdichia major*), que les botanistes rangent dans la tribu des Sophorées (Légumineuses-Papilionacées), contient un principe alcaloïdique nettement défini, découvert par Petit, dont l'action sur la pupille est dilatatrice.

La THALICTRINE, alcaloïde retiré du *Thalictrum macrocarpum* (Renonculacées), par Doassans et Mourrut.

La TROPACOCAÏNE, alcaloïde naturel extrait de l'*Erythroxylum japonicum* (Érythroxylées), par Giesel, et semblable à la Benzoyl-pseudo-tropéine obtenue par synthèse par Ladenburg.

La TULIPINE, alcaloïde extrait du *Tulipa vulgaris* (Liliacées) par L. Gérard.

L'ULÉXINE (LABURNINE), alcaloïde découvert par Gerrard dans l'*Ulex Europæus* (Légumineuses) et retrouvé dans le *Cytisus laburnum* par Partheil.

La VÉRATRINE, alcaloïde découvert par Meisner dans la Cévadille (*Veratrum sabadilla*) et existant dans le *Veratrum viride* (Renonculacées), le *Veratrum album* (Colchicacées), etc.

L'YERBA DEL PERRO. L'herbe du chien, plante du Mexique, appartenant à la grande famille des Composées, produit de la dilatation pupillaire (en faisant agir sur l'œil son extrait aqueux).

Le ZIGADENUS VENENOSUS (Colchicacées), de l'Amérique méridionale, contient un principe actif mydriatique.

Ainsi qu'on peut s'en assurer cette liste contient *quarante-cinq mydriatiques*. Il n'y a que ceux qui se sont occupés (nous allions dire spécialisés) de cette question des principes végétaux qui peuvent affirmer combien elle est embrouillée, confuse, diffuse à l'excès.

Ce n'est qu'après une étude bibliographique complète de chaque sujet, après des recherches cliniques en apparence très détournées du but que l'on veut atteindre qu'il est possible d'aborder cette étude aussi ingrate en apparence que féconde en résultats importants.

Lorsque le chercheur s'est livré à ce long travail préliminaire, il remarque bien vite qu'il est en présence de trois ordres de faits :

PREMIER GROUPE. — *On a attribué à tort à une plante ou à son principe actif une propriété* (mydriatique dans le cas

particulier) *non existante*. Pour n'en citer qu'un exemple, tous les anciens, y compris Pline, ont répété à l'envie que le suc de l'*Anagallis arvensis* dilatait la pupille, or nous avons vu plus haut qu'il n'en était rien.

Deuxième groupe. — *On a décrit sous un nom différent un même principe végétal.* Presque toujours, le fait s'est passé de la façon suivante : un expérimentateur extrait d'une plante A un principe végétal ; il l'étudie, reconnaît qu'il est nouveau et communique au monde savant ses propriétés sous une étiquette quelconque rappelant généralement le nom de la plante A.

Vers la même époque ou après un laps de temps assez considérable pour que le premier fait soit oublié, un autre expérimentateur retire d'une plante B un principe végétal, il croit reconnaître ou reconnaît que ses propriétés sont nouvelles et publie le résultat de ses recherches en ayant bien soin d'imposer au principe actif un nom rappelant aussi en général le nom de la plante B.

Et voilà dorénavant deux principes identiques qui vont courir le monde comme frères jumeaux, alors qu'ils ne sont en réalité que le même être dédoublé.

C'est ainsi que le glycoside découvert par Eykman dans la racine de *Scopolia japonica* s'appelle Scopoline ou Scopoléine. Or, le nom vulgaire de cette Solanacée est Roto d'où le nom de Rotoïne donné à ce même corps. Exposée telle que je viens de le faire, la question est bien simple et pourtant l'on ne saurait croire combien elle est embrouillée quand l'on consulte la plupart des auteurs. C'est qu'en effet ceux-ci s'efforcent de trouver dans le *Scopolia japonica deux* alcaloïdes et alors les uns disent « la Scopoléine n'existe pas » d'autres « la Rotoïne n'est qu'un produit secondaire issu des manipulations chimiques employées dans l'extraction de la Scopoléine » ; on essaye même de définir ce qu'est cette substance, ce serait un savon. Et que l'on ne croie pas que ces opinions soient anciennes. Je possède entre les mains une lettre d'une des grandes maisons de produits chimiques (Alle-

magne) où l'on me dit en substance « que la Rotoïne n'existe pas, mais que l'on peut me fournir de la Scopoléine ». J'ai rapporté cet exemple parce qu'il est *typique* et que la confusion règne ici au sujet d'une même espèce botanique. On comprendra combien elle doit s'accentuer lorsqu'il s'agit de plantes éloïgnées dans le règne végétal au point de vue toxonomique. Inutile d'insister sur la difficulté souvent énorme qu'il y a à homologuer deux alcaloïdes différents d'origine et partant de noms.

Troisième groupe. — *On a méconnu l'action mydriatique d'un principe végétal pourtant déjà étudié.* Il ne s'agit pas ici d'une erreur, mais bien d'une ou plusieurs observations incomplètes. Il serait bien extraordinaire, en effet, que même pour un principe étudié avec soin par les chimistes et les physiologistes généraux, il ne reste pas quelquefois un sujet intéressant d'étude pour ceux qui se spécialisent et appliquent systématiquement ce principe actif à un seul organe, comme le globe oculaire.

C'est ainsi que la Thalictrine, l'alcaloïde du *Thalictrum macrocarpum* (Renonculacées), a été expérimentée avec beaucoup de soin par les physiologistes. Ils ont trouvé qu'elle détruit la faculté motrice des nerfs en agissant sur leur terminaison périphérique, agit sur les muscles du cœur et seulement sur son tissu musculaire, diminue la fréquence du pouls, abaisse la température et produit la diurèse, etc., mais n'ont pas envisagé l'action de la thalictrine sur la pupille, le pouvoir accommodateur, etc., et ce n'est que justice, car pour être féconde en résultats il est nécessaire que cette étude soit entreprise par des spécialistes sachant prendre avec précision des mesures très particulières.

Ces quelques considérations générales montrent les difficultés souvent considérables qui entravent l'étude des mydriatiques végétaux. Malgré tout, il est, selon nous, très utile de l'entreprendre et celle-ci n'est pas seulement intéressante pour le savant pur, mais bien pour l'homme de l'art.

Au point de vue de la science pure, on pourra, avec l'étude des mydriatiques, donner, dans un grand nombre de cas, un classement rigoureux des principes actifs.

On sait, en effet, que de nombreuses substances chimiques sont isomères; d'autre part, il règne une confusion des plus regrettables entre les différents principes actifs végétaux, ainsi que nous l'avons vu. Toutes les difficultés ne peuvent guère être élucidées par la chimie pure, et quand il s'agit d'alcaloïdes ou de composés appartenant à la chimie organique, les réactions différentielles caractéristiques font le plus souvent défaut.

C'est ainsi que l'Atropine, l'Hyoscyamine et l'Hyoscine sont des isomères; on peut joindre à cette liste la Duboisine et la Daturine. Tous ces alcaloïdes jouissent de la formule $C^{34}H^{23}AzO^{6}$. La Scopoléine possède la même formule. D'autre part, ces alcaloïdes que l'on peut retirer en quantité beaucoup plus notable d'une plante spéciale selon le principe actif (par exemple, l'Atropine de l'*Atropa belladonna*, la Daturine du *Datura stramonium*, la Scopoléine du *Scopolia japonica*, la Duboisine du *Duboisia myoporoïdes*, l'Hyoscyamine de l'*Hyoscyamus niger* et l'Hyoscine de l'*Hyoscyamus albus*) existent à l'état de mélange dans toutes les plantes citées ci-dessus. Aussi des chimistes, parmi lesquels il faut citer en première ligne Schmidt, disent-ils que tous ces alcaloïdes soi-disant purs ne sont que des mélanges. C'est ainsi que la Scopoléine serait tout simplement le produit de la réunion des trois alcaloïdes suivants: Atropine, Hyoscyamine, Hyoscine. La complication serait même plus grande, en réalité, car tous ces alcaloïdes se convertiraient les uns dans les autres, selon le développement de la plante, la partie de la plante dont on les extrait, et surtout l'époque de la récolte. C'est ainsi que dans l'*Atropa belladonna*, par exemple, on retirerait, selon le moment où la plante est traitée chimiquement, trois alcaloïdes: en premier lieu la Scopoléine, plus tard on obtiendrait de l'Hyoscyamine et en dernier lieu de l'Atropine. Ces faits ont été controuvés en grande partie par les recherches chimiques de Ladenburg; mais, pour bien des

alcaloïdes, ces études spéciales font absolument défaut. L'analyse exacte de l'action du principe actif sur l'iris et sur le muscle ciliaire permettra, dans la majorité des cas, une différenciation ou une homologation absolument dépourvue d'incertitude.

C'est qu'en effet l'étude expérimentale des différents mydriatiques d'origine végétale permet de les classer en trois groupes purement fondés sur la simple observation et non sur de litigieuses questions physiologiques.

Ces groupes sont les suivants :

1° Mydriatiques jouissant de la propriété de paralyser *complètement* l'accommodation du sujet en expérience (holomydriatiques) ;

2° Mydriatiques paralysant *incomplètement* l'accommodation (méromydriatiques);

3° Mydriatiques n'ayant aucune action sur le pouvoir accommodateur (haploumydriatiques).

Le premier groupe seul est connu très complètement; les deux seconds sont d'origine beaucoup plus récente et pour beaucoup de personnes, qui dit « agent mydriatique » dit non seulement une substance dilatant la pupille mais paralysant le muscle ciliaire, or, il n'en est rien dans un grand nombre de cas.

Comme, d'autre part, quand bien même le principe actif végétal appartiendrait aux deux premiers groupes, la dilatation ne suit nullement la même marche que la variation de l'accommodation, comme moment de l'apparition, durée, intensité, etc.

Nous avons donc de nombreux critéria qui nous permettent, sans grande difficulté expérimentale, la distinction de substances des plus semblables à tous les autres points de vue physiques, chimiques et parfois même physiologiques, à l'exclusion de l'action sur le globe oculaire.

Voilà donc une application scientifique d'une importance capitale, et dans la seconde partie de ce travail nous indiquerons *les moyens pratiques* de réaliser les mesures expérimentales nécessaires. Mais il est d'autres applications que je

ne veux pas passer sous silence, les premières ont lieu à la Pathologie, les secondes à la Toxicologie. Je ne peux qu'effleurer ici les applications des mydriatiques à la pathologie et je ne le ferai qu'avec des distinctions d'ordre physiologique[1].

Le premier groupe de mydriatiques sera réservé aux affections qui nécessitent non seulement une dilatation pupillaire mais encore un repos *complet* du muscle accommodateur. L'iritis sous toutes ses formes représente la maladie prototype qui doit être soignée avec de tels mydriatiques.

On les emploiera encore lorsqu'on désirera déterminer chez un sujet assez jeune pour accommoder l'état absolu de la réfraction statique, mais dans ce cas particulier, il faudra évidemment choisir celui d'entre les mydriatiques dont l'action est sinon la plus prompte du moins la plus fugace.

Le dernier groupe sera réservé à tous les cas assez nombreux dans la pratique ophtalmologique où l'on a besoin d'une dilatation pure et simple de la pupille, par exemple : cataracte centrale au début; examen ophtalmoscopique, etc. Sans artifices particuliers (tels qu'addition d'un prisme à une lentille convergente), il est impossible d'examiner utilement les régions périphériques du globe oculaire et notamment l'*ora serrata*, siège de lésions si caractéristiques et pathognomoniques dans un grand nombre de cas d'états généraux graves; on hésite, d'autre part, à juste titre à dilater la pupille avec un agent qui paralyse l'accommodation (ainsi que le fait l'atropine pendant huit jours et plus), ces difficultés et cette hésitation disparaîtront si l'on possède des substances dilatant purement et simplement la pupille. Le sujet en sera quitte pour un léger éblouissement et voilà tout.

Nous avons effleuré intentionnellement les propriétés

1. Sans aucune prétention philologique, nous avons cru utile de créer trois mots pour désigner clairement et rapidement les différentes classes de mydriatiques. Pour mémoire, les racines sont les suivantes : ὅλος (complet), το μερός (portion d'un tout), ἁπλοος-οῦς (simple).

physiologiques avec leurs applications pratiques des deux groupes opposés, dans *l'intermédiaire* en quelque sorte on trouvera les substances susceptibles de correspondre à des indications mixtes, où une dilatation est nécessaire jointe à une paralysie incomplète du muscle ciliaire. A côté de ces applications pathologiques dont, sans exemples concrets, nous ne pouvons tracer que des ébauches sans contours nets et précis, la toxicologie reçoit un appui sérieux, un concours sûr de l'étude physiologique des mydriatiques. Que de difficultés presque insurmontables ne règne-t-il pas, en effet, pour la distinction et la démonstration *in vitro* d'alcaloïdes toxiques. Celles-ci disparaissent ou pourront disparaître dans la majorité des cas si l'on n'emploie plus le réactif chimique, mais bien le réactif vivant, qui, dans l'exemple particulier, est constitué par la façon différente dont réagit la pupille d'une part, le muscle ou plutôt les muscles de l'accommodation de l'autre, sous l'action de la substance encore inconnue et dont l'absence ou la présence suffit bien souvent à rendre à la lumière, à la vie un innocent accusé injustement ou à convaincre d'une culpabilité irréfutable un être qui allait échapper à la justice des hommes.

(A suivre.) Dr DE BOURGON.

SOCIÉTÉ D'OPHTALMOLOGIE DE PARIS

Séance du 7 juin 1898

PRÉSIDENCE DE M. BOUCHERON

Vice-président.

Le procès-verbal de la séance précédente est lu et adopté.

LE SECRÉTAIRE GÉNÉRAL dépouille la correspondance qui comprend :

1° Une lettre de M. le Dr Jocqs annonçant que M. le professeur Panas invite le président de la Société d'Ophtalmologie de Paris

à s'adjoindre au comité d'organisation de la section d'ophtalmologie du Congrès de médecine de 1900.

2° Une lettre de M. le Dr Antonelli, correspondant étranger, qui demande à être nommé membre titulaire: la Société décide de l'inscrire au nombre des candidats à une place vacante.

3° Une lettre de M. le Dr Golzieher qui envoie sa démission de membre correspondant étranger.

4° Une lettre de M. le Dr Ostwalt informant la Société qu'il n'est plus candidat.

5° Une lettre de M. le Dr Despagnet demandant le comité secret pour la prochaine séance avec la mention: Intérêts professionnels.

La Société nomme une commission composée de MM. Parent, Chevallereau et Darier, rapporteur, pour l'analyse des deux travaux suivants de M. le Dr Domec, de Dijon:

Blépharo-conjonctivite ancienne avec chute des cils traitée par le protargol.

Du massage de l'œil chez les hypermétropes.

M. le Dr de Spéville. **Choroïdite exsudative.** — Messieurs, vous avez déjà vu en 1895 (séance du 2 juillet) le malade que je présente aujourd'hui. Permettez-moi de résumer rapidement ce que je vous disais alors, avant de vous expliquer le pourquoi de la présentation de ce soir. Ce malade vint me consulter pour la première fois en novembre 1892 (il était âgé de 14 ans) pour son œil gauche dont il ne voyait presque plus. L'acuité visuelle était de 1/50e; la lecture des plus gros caractères n'était pas possible. A l'ophtalmoscope, on voyait, à la partie inférieure, une masse bleuâtre parsemée de taches d'un jaune sale, sur laquelle passaient des vaisseaux, qui disparaissaient par places, pour reparaître un peu plus loin. En un point de cette masse, il y avait un trou, au fond duquel on voyait des vaisseaux, probablement rétiniens. Les autres régions du fond de l'œil présentaient des foyers disséminés, plus ou moins étendus, de chorio-rétinite. Le nerf optique, dont on ne voyait distinctement qu'une partie, présentait sa coloration normale. Un de nos confrères qui avait vu le malade avant moi, avait diagnostiqué une tumeur intra-oculaire (gliome probablement) et avait proposé l'énucléation. La mère, reculant devant cette opération, m'amena l'enfant. J'écartai de suite l'hypothèse de tumeur pour plusieurs raisons. Le début du processus datait de loin, car, dès l'âge de 3 ou 4 ans, on s'était aperçu que l'enfant ne voyait pas de cet œil; or s'il s'était agi d'un gliome, le petit malade serait mort depuis longtemps; de plus l'acuité visuelle était égale à 1/50e; dans le cas de gliome la vision eût été

nulle; enfin la tension était normale. Je soumis ce malade à un traitement hydrargyrique assez énergique, et, au bout de quelques mois, l'acuité visuelle était remontée à 1/4 et la lecture du n° 5 de de Wecker était possible; mais cette amélioration ne persista pas, par suite d'irrégularités dans le traitement et, lorsque je vous le présentai en juillet 1895, sous la désignation de rétinite proliférante ou de choroïdite exsudative, l'aspect du fond de l'œil n'avait pas varié et à aucun moment il ne s'y était produit d'hémorragies.

Je perdis le malade de vue jusqu'au mois de juillet 1897, époque à laquelle il vint se plaindre de voir moins bien de son œil droit, le bon. Examen ophtalmoscopique. La papille est légèrement floue sans présenter cependant de signe de papillite ou d'atrophie; les vaisseaux rétiniens sont normaux; autour de la papille, foyers de chorio-rétinite, d'un gris sale, et de taches pigmentaires. Dans les régions équatoriales, en dedans, en dehors et en bas, il existe des foyers de dégénérescence pigmentaire de la rétine sur un fond d'une coloration particulière, qui pourrait faire croire qu'il s'agit de rétinite pigmentaire. Enfin, tout à fait en bas et en avant, on aperçoit un reflet blanc bleuâtre simulant un décollement de la rétine. L'acuité visuelle est égale à 1/4; la lecture du n° 3 de de Wecker est facile; le champ visuel est considérablement rétréci en haut et du côté nasal, moins du côté temporal et presque pas en bas; il n'y a pas de dyschromatopsie, ni d'héméralopie. Cet œil droit est, en somme, atteint d'une chorio-rétinite à aspect un peu spécial, dont le début remonte à deux ans à peine. Le point intéressant est de savoir si le traitement arrêtera l'évolution de la maladie, ou si, continuant sa marche en avant, nous verrons se produire ici ce que nous avons jadis constaté à gauche, c'est-à-dire la formation d'exsudats nombreux qui, proéminant dans le corps vitré, nous avaient déterminé à y placer l'étiquette de « chorio-rétinite exsudative ». J'aime à croire que la première hypothèse se réalisera, car, depuis que le traitement a été institué, il y a eu un léger gain dans l'acuité visuelle, sans changement cependant dans l'aspect du fond de l'œil.

A gauche, sauf une atrophie plus prononcée du nerf optique et un plus grand nombre de foyers de dégénérescence pigmentaire de la rétine, l'aspect du fond de l'œil était exactement (en juillet 1897) le même que celui que j'ai décrit plus haut.

Je soumis le malade à un nouveau traitement hydrargyrique, mais au lieu d'injections hypodermiques, j'eus recours aux injections intraveineuses de cyanure de mercure (solution au centième sans cocaïne). Trois séries de 25 injections, séparées par un repos de quinze jours, ont été faites. Pendant toute la durée de ce traitement, j'examinais, de temps à autre, l'œil droit, ne m'occupant

plus de l'œil gauche, perdu au point de vue de la vision. Ce n'est qu'après la troisième série d'injections que je fis un examen ophtalmoscopique sérieux de cet œil gauche, et quel ne fut pas mon étonnement de voir qu'il s'y était produit un changement notable. Alors que l'atrophie de la papille, les nombreux foyers de choroïdite et de dégénérescence pigmentaire de la rétine existent comme au premier jour, toute la masse exsudative qui proéminait dans le vitré a complètement disparu. La portion de la rétine qui lui était sous-jacente offre quelques particularités. On y y voit une bande blanche, se dirigeant de la papille en bas et en dedans et par-dessus laquelle passent les vaisseaux rétiniens; de chaque côté de cette bande, et perpendiculairement à elle, partent d'autres bandes courtes et très minces. En dehors il existe un décollement de la rétine; enfin, tout à fait en avant, on trouve également un décollement limité de la rétine et quelques restes d'exsudats. Le cristallin présente une petite opacité. Le champ visuel est considérablement rétréci et il existe en outre un scotome central. Le malade compte les doigts à 30 centimètres et voit bien les couleurs.

Sous quelle influence cette masse exsudative a-t-elle disparu? Sont-ce les injections intraveineuses qui ont amené ce résultat ou bien cette résorption s'est-elle faite spontanément. Sans me prononcer d'une façon positive en faveur de l'une ou de l'autre de ces hypothèses, je crois pouvoir attribuer aux injections intraveineuses une large part dans ce résultat. Il est, en effet, possible que, par la rapidité et l'énergie plus grandes de leur action, elles aient réussi là où les injections sous-cutanées avaient échoué. Quoi qu'il en soit, c'est au sujet de la disparition de cette masse exsudative qui m'a paru offrir un certain intérêt que j'ai tenu à vous présenter ce malade.

M. A. Darier. — Il y a deux ans j'ai très minutieusement examiné le jeune malade que nous représente aujourd'hui M. de Spéville. J'ai même encore le dessin de son fond d'œil et je dois dire que dans ce cas le diagnostic était des plus difficiles, et je suis très surpris de voir aujourd'hui quels changements se sont produits dans cet œil. Actuellement, le diagnostic est des plus faciles, nous sommes en présence d'une choroïdite disséminée avec dépôts pigmentaires abondants. Le tractus blanc qui flotte dans le corps vitré me paraît être le résultat d'une hémorragie. De quelle nature était l'exsudat d'autrefois?

M. A. Darier. **Des indications thérapeutiques fournies par l'examen bactériologique des sécrétions conjonctivales.** — Il y a plusieurs années, peu de temps après les travaux de Neisser,

j'ai fait une série de recherches pour tâcher de déterminer dans quelles conditions le gonocoque produit la forme virulente grave de l'ophtalmoblennorrhée. Pendant deux ans, j'ai soumis à l'examen microscopique la sécrétion de presque toutes les conjonctivites qui se présentaient à la clinique de mon maître M. Abadie. J'ai pu acquérir ainsi la conviction qu'il n'y a pas de vraie ophtalmie purulente sans gonocoques. Mais toutes les ophtalmies gonococciques ne sont pas également virulentes. Il y a là des questions d'individualités particulières tant du côté des malades que du côté des microbes eux-mêmes.

Donc l'examen microscopique ne nous donne qu'une indication approximative, que du reste l'observation clinique longtemps pratiquée nous procure à un degré égal si ce n'est supérieur.

Aussi depuis des années déjà j'ai renoncé, pour baser mes indications thérapeutiques, à rechercher les microbes pathogènes des affections sécrétantes de la conjonctive. Je n'en dirais pas autant des conjonctivites pseudo-membraneuses où la sérothérapie est toute différente d'action, suivant qu'on a affaire au bacille de Lœffler ou au streptocoque.

Or en ce moment je suis très actionné par l'étude de l'efficacité thérapeutique d'un nouveau sel d'argent, le protargol. Les résultats que j'ai obtenus par cet agent sont si favorables, que je ne pourrais entraîner la conviction qu'en apportant des preuves cliniques et anatomiques irréfutables, aussi ai-je fait entreprendre à M. Valençon, mon chef de clinique, une série de recherches microscopiques pour confirmer les diagnostics posés cliniquement.

De ces études qui seront bientôt consignées dans une thèse inaugurale, je puis déjà tirer les conclusions suivantes, qui sont du reste celles que j'avais déjà posées de par la simple observation clinique :

1° *La conjonctivite catarrhale aiguë* caractérisée par la présence de bacilles de Weeks guérit en général en deux ou trois jours par les cautérisations journalières au protargol.

2° *La conjonctivite subaiguë à diplobacilles* (de Morax) est d'abord rapidement améliorée, mais les rechutes sont d'autant plus fréquentes qu'on espace davantage les cautérisations. En outre au bout d'un certain temps, il se fait, comme pour le nitrate d'argent une sorte d'accoutumance et l'action du médicament devient pour ainsi dire nulle. Il faut changer de traitement; d'après M. Morax j'ai essayé le sulfate de zinc, mais je n'en ai pas été très satisfait. En revanche je me suis très bien trouvé dans ces cas de l'acétate de plomb et de l'*ichtyol* à 1/10e, soit en solutions, soit en pommades.

3° *La conjonctivite purulente gonococcique* paraît être l'affection appelée à tirer les plus brillants résultats de la médication protargolique. J'ai cherché à en donner la raison dans deux travaux antérieurs (voir la *Clinique ophtalmologique*, 1898, n° 1 et n° 6). Jusqu'ici dans toutes les ophtalmies purulentes que j'ai soignées depuis sept mois par le protargol, je n'en ai pas vu une dont la suppuration n'ait été tarie au bout de quelques jours par les cautérisations bi-quotidiennes et cela même dans les formes les plus virulentes; mais si l'on cesse le traitement, avant quinze jours la suppuration reparaît.

4° Dans deux cas de *conjonctivites pseudo-membraneuses* aiguës non diphtériques le protargol, contrairement au nitrate d'argent, a amené en trois ou quatre jours une disparition complète des fausses membranes. Quel effet obtiendra-t-on dans les formes vraiment diphtériques ?

Je m'occuperai ultérieurement des blépharo-conjonctivites du trachome et de la dacryocystite.

M. Valude. — Le gonocoque ne produit pas toujours la même forme d'ophtalmie purulente. J'ai observé dernièrement dans une famille 5 cas, dont un seul présenta une conjonctivite purulente grave, les autres ne furent pris qu'à un degré très léger et tous, pourtant, avaient des gonocoques dans les sécrétions. Il serait donc bien important de trouver un moyen de diagnostiquer la gravité de l'affection, et c'est ce que j'espérais trouver dans le travail de M. Darier.

M. Sulzer. — Le gonocoque n'est pas le seul agent capable de produire l'ophtalmie purulente, ainsi que le prouvent les descriptions remarquables de Larrey au sujet de l'ophtalmie d'Egypte, conjonctivite saisonnière qui n'est pas due au gonocoque.

M. Parent. — Je suis surpris que M. Darier emploie encore dans certaines conjonctivites graves (et par suite susceptibles d'ulcérations cornéennes), la solution d'acétate de plomb qui expose aux dépôts métalliques non seulement sur la partie ulcérée de la cornée, mais même dans certains cas sur la conjonctive où elle se dépose sous forme de petits grumeaux. Alors que notre arsenal thérapeutique est si riche en substances astringentes et caustiques à quoi bon employer l'acétate de plomb qui offre un tel inconvénient ?

Quand on parle de conjonctivite purulente à gonocoques il faut, au point de vue de la gravité et de l'efficacité du traitement, faire une différence entre celle de l'adulte et celle de l'enfant nouveau-né. En général cette dernière est moins grave et expose moins aux complications cornéennes. C'est donc par la guérison plus rapide de l'ophtalmie blennorragique de l'adulte qu'il faudrait établir la

supériorité du protargol sur les autres traitements, et en particulier sur le nitrate d'argent. Car, pour ce qui est de l'ophtalmie purulente des nouveau-nés, on peut la guérir (si l'enfant est soigné de suite), par bien des médications diverses et cela avec sensiblement les mêmes résultats.

Un autre point important à connaître est le suivant : le protargol dialyse-t-il ou diffuse-t-il dans la conjonctive plus profondément que le nitrate d'argent, et surtout que *l'iodure d'argent naissant*, excellent moyen thérapeutique recommandé il y a quinze ans environ par le Dr Sedan. L'iodure d'argent naissant se forme dans le cul-de-sac même par la double décomposition d'un iodure alcalin et d'un sel d'argent, introduits tous deux dans le cul-de-sac au moyen de deux baguettes de verre.

Au point de vue spécial de la dialyse ou de la pénétration intime des couches profondes de la conjonctive, cet iodure d'argent naissant présente des avantages et je le signale à l'attention de M. Darier qui pourra l'expérimenter comparativement avec le protargol.

M. de Spéville. — Je n'ai employé le protargol que dans les conjonctivites catarrhales et j'en ai obtenu d'excellents résultats. L'ophtalmie purulente du nouveau-né n'est pas aussi bénigne que veut bien le dire M. Parent; et pour ma part, ces derniers jours encore, j'ai observé deux enfants qui avaient été soignés par les grands lavages au permanganate et qui me sont revenus avec les deux cornées très gravement compromises.

M. Morax. — Il est très facile de se convaincre que toutes les conjonctivites à sécrétion purulente ne sont pas dues au gonocoque. La conjonctivite causée par le bacille de Weeks présente souvent une sécrétion purulente. Elle peut même s'accompagner de lésions cornéennes, ainsi que je l'ai démontré, et à ce sujet je rappellerai le cas d'un malade qui avait été atteint d'une conjonctivite aiguë contagieuse intense, à bacille de Weeks et qui présentait, dès les premiers jours de son affection et avant le début du traitement, une lésion cornéenne assez grave puisqu'elle laissa après elle un leucome central et que M. Darier crut devoir lui faire ultérieurement une iridectomie optique. Les yeux de ce malade avaient objectivement l'aspect de la conjonctivite purulente. mais, je le répète, il ne s'agissait pas du gonocoque mais du bacille de Weeks. Je crois avoir démontré que la classification des conjonctivites basées sur le seul aspect objectif de la sécrétion était erronée. On peut faire le diagnostic clinique des différentes infections conjonctivales en se basant non seulement sur l'aspect objectif de l'inflammation, comme on a coutume de le faire, mais en se basant aussi sur les commémoratifs, sur l'évolution, en

d'autres termes sur l'ensemble des symptômes et non sur un seul signe aussi variable que l'aspect de la lésion anatomique. Je m'étonne que M. Darier n'ait pas réussi à guérir la conjonctivite subaiguë avec le sulfate de zinc. La solution à 1/40e a l'inconvénient de provoquer une cuisson assez vive, mais les malades qui la supportent sont très rapidement guéris. Chez les malades sensibles, je le remplace par la pommade à l'ichtyol. Je n'ai qu'une très courte expérience du protargol qui, dans la conjonctivite subaiguë, m'a semblé insuffisant, comme, d'ailleurs, le nitrate d'argent. Quant à la conjonctivite aiguë contagieuse, où le nitrate d'argent réussit très bien, le protargol, que j'ai essayé dans quelques cas, m'a paru avoir une action aussi rapide et, sans vouloir me prononcer dès maintenant, il y a lieu, je crois, de poursuivre les expériences.

M. Kopff. — Je viens appuyer ce qu'a dit M. Parent au sujet du danger présenté par les sels de plomb en thérapeutique oculaire. J'ai également eu l'occasion de voir un certain nombre de malades traités par l'acétate de plomb et qui présentaient des incrustations plombiques sur la cornée et sur la conjonctive. Devant des résultats de ce genre, il faut considérer l'acétate de plomb comme un agent désastreux et le proscrire de notre thérapeutique. Quant au protargol, je ne l'ai pas expérimenté; mais je me demande pourquoi l'on cherche d'autres médicaments, lorsqu'on a le nitrate d'argent à sa disposition, qui est le vrai spécifique de l'ophtalmie purulente. J'ai eu l'occasion de voir un grand nombre de cas d'ophtalmies des nouveau-nés à la clinique de Galezowski, qui les traite tous par sa méthode des cautérisations bi-quotidiennes avec le nitrate d'argent au 1/40e. Les résultats sont toujours rapides et excellents, et la guérison est la règle lorsque les enfants sont amenés au début, avant les complications cornéennes. J'emploie également à l'hôpital Saint-Joseph la méthode de M. Galezowski et je n'ai qu'à me féliciter de ses résultats. C'est pourquoi je ne vois pas la nécessité de chercher d'autres médications et d'autres substances, puisque le nitrate d'argent, bien employé et à temps, a une action aussi certaine que possible.

M. Darier a-t-il employé le protargol dans l'ophtalmie blennorragique des adultes?

M. Darier. — Si je ne suis pas entré dans plus de détails sur les différents agents pathogènes des conjonctivites, c'est que j'ai voulu rester sur le terrain de la pratique journalière. Je sais que l'ophtalmie purulente peut être provoquée par d'autres microbes que le gonocoque. Mais aujourd'hui cliniquement trois formes de conjonctivites sont bien établies : C'est *l'ophtalmoblennorrhée*, la *conjonctivite catarrhale aiguë* de Weeks qui, comme nous le dit M. Morax, peut s'accompagner d'ulcères cornéens, et enfin la

conjonctivite subaiguë à diplobacilles de Morax. C'est sur ces trois formes seulement que porte mon travail actuel; je me réserve d'étudier plus tard la conjonctivite diphtérique, le trachome, etc.

Certes, je ne voudrais pas faire le procès du nitrate d'argent; nous devons avoir pour ce produit la reconnaissance que nous devons à un vieux serviteur, qui nous a rendu pendant de longues années des services signalés, malgré ses défauts auxquels nous avions fini par nous familiariser. Mais c'est aux débutants, à ceux qui ne connaissent pas encore le maniement délicat de cet agent caustique au plus haut point, qu'il faut demander leur opinion à ce sujet. Beaucoup d'entre eux nous répondront que c'est une épée à deux tranchants qui peut faire autant de mal que de bien.

Que d'ulcérations cornéennes, que de productions de fausses membranes conjonctivales ont eu pour cause réelle des cautérisations trop énergiques ou intempestives !

Eh bien, ces inconvénients n'existent plus avec le protéinate d'argent. Les solutions de ce sel forment un mucilage d'autant plus onctueux qu'elles sont plus concentrées. Appliquées sur les muqueuses, elles sont très peu irritantes; comme elles ne coagulent pas les albumines, pas plus qu'elles ne sont précipitées par elles, elles imprègnent et pénètrent les cellules épithéliales, portant jusque dans la profondeur des tissus l'action bactéricide des préparations argentiques. Le nitrate d'argent, au contraire, appliqué sur la conjonctive produit une destruction de l'épithélium en même temps qu'il est précipité de ses solutions, ce qui limite son action à la superficie des muqueuses.

J'ai renoncé complètement aux solutions faibles de protargol et je n'emploie plus pour les cautérisations au pinceau que la solution suivante :

Protargol.....	5 grammes
Eau distillée.....	10 —

Laissez fondre spontanément.

Cette solution de consistance sirupeuse adhère au pinceau et ne dégoutte pas sur le linge et sur les vêtements. Les cautérisations sont faites une ou deux fois par jour, et dans l'intervalle je fais instiller trois ou quatre fois par jour une ou deux gouttes du collyre à 5 p. 100 pour soutenir et prolonger l'effet des cautérisations faites au pinceau.

Grâce à ce traitement régulièrement et méthodiquement appliqué, toutes les conjonctivites dues au gonocoque et au bacille de Weeks seront promptement guéries. Celles, au contraire, qui

relèvent du diplobacille de Morax seront plutôt justiciables du sulfate de zinc ou de l'ichtyol.

Pour ma part, je crois que, jusqu'à la découverte du sérum antigonococcique, nous devons considérer les sels d'argent comme les plus actifs contre l'ophtalmie purulente, et il est de notre devoir de chercher celui qui, avec une efficacité égale, présentera la plus grande innocuité.

M. Boucheron. — Est-ce l'argent qui agit spécifiquement, est-ce l'acide du sel? D'après ce que nous venons d'entendre dire par M. Darier, il semblerait que le protargol, qui n'est pas douloureux, agirait partout par contact plutôt que par profondeur.

M. A. Chevallereau. **Cristallin calcaire.** — Tous les auteurs classiques signalent l'existence du cristallin calcaire, de cataractes crétacées, calcaires, pétrifiées, toujours observées sur des yeux malades depuis longtemps; mais le fait de la présence, dans le cristallin, de phosphate et de carbonate de chaux est en somme assez rare et, surtout, je crois que la substitution complète au tissu propre du cristallin, conservant sa forme, d'une masse compacte de sels calcaires est un fait très exceptionnel et qui mérite d'être publié.

Le cristallin que je vous présente avait tout à fait la forme et les dimensions du cristallin normal sauf que, au niveau du pôle antérieur, il était nettement ombiliqué. Lorsque j'en fis l'extraction, avec une curette fenêtrée, sur un malade de la clinique des Quinze-Vingts, il tomba sur le parquet formé de carreaux de ciment en produisant le bruit qu'aurait fait un caillou, il rebondit sans se briser et je pus le montrer aux élèves qui se trouvaient là et à mon collègue Kalt, qui passait en ce moment. Je l'enveloppai avec soin et l'emportai chez moi; malheureusement, lorsque je développai mon petit paquet le jour même, ce cristallin, séché et remis au contact de l'air, se réduisit immédiatement de lui-même en un grand nombre de morceaux.

Il en reste cependant un gros bloc formant à peu près la moitié de l'organe qui permet d'en voir nettement la forme et dont j'ai pu prendre les dimensions avec un petit compas d'épaisseur que j'avais fait fabriquer autrefois par Collin pour étudier la sensibilité relative des diverses parties de la conjonctive et de la cornée. Ce cristallin offre exactement un centimètre de dimension transversale, c'est-à-dire les dimensions normales; au contraire, son axe antéro-postérieur mesure 7 millimètres, c'est-à-dire un peu plus que le cristallin transparent d'un adulte. La circonférence en est légèrement déprimée sur tout son pourtour; elle est en même temps festonnée, dentelée, conservant ainsi probablement

l'empreinte de la zone de Zinn et des procès ciliaires. Le poids de ce cristallin est de 39 centigrammes au lieu de 20 à 25 centigrammes, poids du cristallin transparent.

L'analyse chimique faite sur l'un des fragments par un pharmacien distingué, très habitué aux analyses de ce genre, M. Monfet, a donné les résultats suivants :

Ce cristallin a un aspect blanc crayeux; il est assez dur, friable, à cassure conchoïdale, s'effeuillant en couches concentriques épaisses; sa chute sur un corps dur rend le son d'une petite pierre.

Son poids total est de 390 milligrammes.

Composition contésimale. 100 parties de ce cristallin sont composées de :

Phosphate de chaux.....	65.000
Carbonate de chaux.....	13.570
Matière organique.....	10.715
Eau.....	10.715
	100.000

La composition de ce cristallin se rapproche sensiblement de celle des os; la différence que l'on pourrait signaler consiste ici dans une proportion moindre de matière organique.

Le malade chez qui j'ai enlevé ce cristallin est un homme âgé de 52 ans, qui s'est présenté aux Quinze-Vingts le 2 mai 1898 avec une irido-choroïdite ancienne, infiltration de la cornée, laissant cependant voir très nettement la pupille et le cristallin jaunâtre luxé dans le corps vitré et très mobile. La vue, nous dit le malade, a commencé à baisser il y a six ans seulement, sans cause appréciable, sans qu'il eût jamais ressenti de grandes douleurs. De temps à autre, cependant, l'œil devenait rouge et douloureux pendant une quinzaine de jours, puis tout se calmait et le malade pouvait reprendre son travail. Actuellement injection périkératique. T = 1. Cécité absolue.

Depuis dix-huit mois le malade se plaint de points noirs flottant devant l'œil gauche; mais on ne distingue rien de particulier à l'ophtalmoscope, et cet œil n'offre d'autre anomalie qu'une myopie de 1 D.

L'état général est excellent et nous ne pouvons trouver chez cet homme d'autres antécédents pathologiques qu'une hernie inguinale droite.

Je l'ai opéré le 14 mai, avec iridectomie, bien entendu. La kératotomie, comprenant à peu près les deux cinquièmes du pourtour du limbe, se montra tout à fait insuffisante et je dus l'agrandir pour extraire avec la curette fenêtrée ce volumineux cristallin. Le corps vitré, très liquide d'ailleurs, s'écoula en abondance.

Actuellement l'œil droit est fortement diminué de volume; mais il n'y a aucune douleur, et les mouches volantes de l'œil gauche ont disparu.

M. Parent. — Il me semble que notre collègue exagère en considérant son cas comme unique; nos annales offrent d'autres observations de cristallin complètement calcifié et d'un volume considérable (entre autres celle de Desmares père, dans son *Traité des maladies des yeux*).

Je relèverai un autre point : c'est la valeur (5 à 6 millim.) qu'il attribue au diamètre antéro-postérieur du cristallin normal. Cette valeur est trop forte, et en discordance avec celles qu'on trouve dans les traités qui font autorité en la matière.

La séance est levée.

VINGT-SIXIÈME SESSION

DE

LA SOCIÉTÉ D'OPHTALMOLOGIE DE HEIDELBERG[1]

(Année 1897)

Analyse par le Dr JAFFARY

Séances des 5 *au* 7 *août.*

Pathogénie de la névrite optique, par E. Kruckmann (de Leipzig). — Les principales causes de l'affection sont les diverses tumeurs, la tuberculose, la syphilis, les parasites de l'organisme. Les tumeurs agissent par les modifications imprimées aux cellules vivantes (Schmorl, Lubarsch), mais leur action est loin d'être toujours la même, comme le pensait Leber. La tuberculose entraîne, elle aussi, deux sortes d'inflammation : l'une primitive due au bacille tuberculeux, l'autre secondaire, due aux phénomènes de dégénérescence des tissus. Aussi, trouvons-nous deux sortes de papillite tuberculeuse, malgré une étiologie commune, mais différentes au point de vue clinique; lorsqu'il s'agit, en effet, de processus inflammatoire secondaire, la vision reste assez bien conservée, tandis qu'elle est immédiatement intéressée dans le

1. *Bericht über die* 26 *Versaml., der ophtalm., gesellschaft.* Heidelberg, 1897, in-8, 295 pages.

Le *Compte rendu officiel du congrès de Heidelberg* (année 1897) vient de paraître. Nous avons attendu sa publication pour en donner l'analyse.

cas contraire. La syphilis agit comme la tuberculose; souvent en cause dans la névrite optique, elle permet de porter un pronostic bénin sur l'affection. Gommes, syphilis des méninges, altérations syphilitiques des vaisseaux de l'encéphale avec troubles consécutifs, telles sont les principales causes de la névrite optique de nature syphilitique. La périostite du canal optique est assez fréquente. La névrite optique peut encore reconnaître pour cause la chlorose, la leucémie, le diabète, l'albuminurie; dans ces deux dernières affections, les vaisseaux sanguins et non les lymphatiques servent au transport des toxines. Dans la leucémie, on peut admettre une compression du nerf optique par les capillaires distendus, engorgés de leucocytes. L'inflammation de la papille a lieu, dans les affections du crâne, grâce aux liens anatomiques et aux rapports du nerf optique avec l'organe central, l'encéphale; elle est due à une augmentation de la pression intracranienne; la névrite optique est une inflammation de la papille au point de vue anatomique et clinique; le processus inflammatoire n'est pas le même, suivant qu'il reconnaît pour cause l'agent infectieux lui-même ou des produits de dégénérescence de l'organisme; les deux processus sont quelquefois incapables d'entraîner des troubles de la vision, lorsque, par exemple, il y a eu résorption de l'exsudat formé.

Changements du cristallin dans l'accommodation, par L. Heine (de Marbourg). — Déjà l'année dernière, le professeur Hess a insisté sur ces changements; l'auteur, reprenant cette question, a cherché le moyen de déterminer objectivement la valeur de ces changements au moyen d'un petit nombre d'instruments, savoir : le fil en forme de fer à cheval d'une petite lampe à incandescence, un microscope muni d'un oculaire micrométrique permettant d'apprécier une différence de longueur de 1/10 de millimètre. L'image droite de la cornée est vue renversée, celle du cristallin renversée est au contraire vue droite. Chez les sujets en expérience, la pupille est dilatée par l'homatropine en même temps qu'une contraction énergique du muscle ciliaire est obtenue au moyen de l'ésérine; dans ces conditions, au moyen de l'échelle oculo-micrométrique, on constate des déplacements de l'image cristallinienne par rapport à celle de la cornée dans l'étendue de cinq à six divisions. Les résultats fournis par les deux méthodes, subjective et objective, sont identiques; le maximum de l'accommodation naturelle n'est que la moitié de celle obtenue par l'emploi de l'ésérine. Les changements du cristallin, pendant l'accommodation, s'expliquent par une contraction de la zonule due elle-même à celle du muscle ciliaire.

Etude microscopique de l'accommodation, par L. Heine (de Marbourg). — Hensen et Völkers ont étudié l'accommodation sur le chien, Müller sur des yeux humains venant d'être énucléés; l'auteur a repris ces recherches sur des yeux de mouche et d'épervier. La fixation du cristallin, pour l'étude microscopique, offre encore de grosses difficultés, et les différentes préparations ne sont pas semblables. Sur certaines coupes pratiquées par l'auteur, on peut voir le muscle ciliaire contracté d'un côté et relâché de l'autre. L'œil gauche ayant été traité par la nicotine ou un autre alcaloïde permettant d'obtenir 10 à 12 dioptries d'accommodation, l'œil droit l'a été par le curare, d'où paralysie avec 1 à 1.5 dioptrie d'hypermétropie. Dans ce dernier, les faisceaux du muscle ciliaire sont parallèles à la paroi scléroticale, tandis que dans le premier, en accommodation, ils se montrent plus épais, raccourcis et faisant avec la paroi scléroticale un angle ouvert en avant. Leur contraction amène une diminution de la section frontale du cristallin, tandis que l'ora serrata se trouve déplacée en avant.

L'œil des nouveau-nés, par E. v. Hippel (de Heidelberg). — A l'exception des travaux de Merkel, Orr et Dieckmann, peu de recherches ont été entreprises sur ce sujet. Pour les conserver, après leur énucléation sur le cadavre, l'auteur a employé le formol et le liquide de Müller. Il a pu ainsi s'assurer que la cornée possède une épaisseur très variable suivant les sujets, pouvant varier de 0 millim. 41 à 1 millim. 02. Bien que les coupes ne puissent fournir aucun renseignement sur la profondeur de la chambre antérieure, on voit cependant, sitôt après l'énucléation, cette dernière offrir une forme plus aplatie que chez l'adulte. La configuration du cristallin présente un intérêt particulier; son épaisseur au niveau d'une section équatoriale varie de 5 millim. 2 à 7 millim. 2. Merkel et Orr avaient attribué au cristallin une forme conique avec deux courbures antérieure et postérieure semblables; or, les coupes pratiquées par l'auteur montrent que la courbure postérieure l'emporte sur l'antérieure sans qu'il existe aucune raison pour assimiler le cristallin à un cône. L'influence de la mort et de la préparation ne sauraient être négligées; afin de l'éliminer autant que possible, il faut s'adresser à des yeux aussi frais qu'il sera possible de se les procurer. Contrairement à l'opinion émise par Schön, l'auteur a constamment noté l'existence de l'ora serrata; quant à l'excavation de la papille, regardée par Schön comme un effet de l'accommodation, elle se rencontre assez fréquemment chez le nouveau-né, fait déjà mis en évidence par les recherches cliniques de Jäger, Schleich, Königstein, Ulrich, Ely, etc.; l'auteur en possède deux préparations probantes. La

fovea centralis du nouveau-né est peu développée, en raison même de sa fonction, réduite au minimum. L'ophtalmoscope a permis maintes fois d'observer des hémorragies de la rétine chez le nouveau-né; Königstein les attribuait à l'artérialisation du sang, Schleich à l'élévation de la tension sanguine dans l'extrémité céphalique au moment de la naissance, Naumoff à un exsudat sanguin à la périphérie de la rétine, surtout à l'union de cette dernière avec la membrane hyaloïde. Frœnkel fait remarquer qu'il ne connaît pas de cas d'amblyopie double sans lésion chez le nouveau-né. Axenfeld, contrairement à Sattler, a vu la cornée du nouveau-né demeurer sans altération plusieurs heures après la mort.

Cas rares de glaucome; effets de l'accommodation dans le glaucome au début, par C. Hess (de Marbourg). — L'auteur présente deux préparations de glaucome, la première a trait à une malade âgée de 64 ans, atteinte d'une blessure non pénétrante de l'œil par un éclat de bois, suivie immédiatement de douleurs très vives et, trois semaines plus tard, de prolapsus de l'iris contre la face postérieure de la cornée, avec opacités du cristallin et insensibilité de la pupille à l'action de l'ésérine. La sclérotomie ne donne aucun résultat et, douze jours après, l'énucléation dut être pratiquée (quatre semaines après l'accident). Le cristallin était luxé dans la chambre antérieure. La seconde, très intéressante, se rapporte à un enfant de 11 ans, hémophile atteint d'une blessure légère de la cornée: épanchement sanguin dans la chambre antérieure, infiltration cornéenne et accidents glaucomateux nécessitant l'énucléation douze jours après l'accident. L'épanchement sanguin remplit les chambres antérieure et postérieure; le corps vitré est normal, sauf dans sa partie antérieure où sont quelques caillots hémorragiques; le cristallin, sans aucune altération, occupe sa place normale; le nerf optique présente une excavation malgré le peu de temps pendant lequel a agi l'excès de tension intra-oculaire. A propos du rôle de l'accommodation dans le glaucome, l'auteur pense, contrairement à beaucoup d'autres, que ce rôle est favorable au début, d'accord en cela avec Cohn, et il préconise à cette période l'emploi de l'ésérine.

Fibres élastiques dans le nerf optique et la lame criblée, par H. Sattler (de Leipzig). — Les fibres élastiques dominent dans la lame criblée et se rendent en grand nombre vers le nerf optique, au pourtour des vaisseaux centraux, notion de grande importance pour l'étude des diverses formes de glaucome.

Kératite en bandelettes, par Th. LEBER (de Heidelberg). — Nettleship, Goldzieher, Bock, Samter, Fuchs et Usher ont étudié l'anatomie de cette variété de kératite, mais la structure histologique n'a pas encore été décrite; l'auteur a essayé de le faire, en se basant sur un grand nombre d'observations. Bien qu'il existe une forme primitive et une forme secondaire de cette affection, il n'y a, au point de vue histologique, qu'une différence de degré dans les altérations, plus avancées dans la forme secondaire. Déjà, en 1849, Bowman avait démontré, dans cette lésion, l'existence de sels calcaires au niveau des couches superficielles de la cornée et plus particulièrement au niveau de celle qui porte son nom; plus tard, ce processus de calcification s'étend aux différentes couches.

L'auteur, revenant sur ce qu'il a déjà avancé en 1878, fait remarquer qu'après la disparition des sels calcaires, les lamelles élastiques et friables offrent une structure toute particulière : sur une membrane d'aspect granuleux, on voit une série de proéminences formées de végétations dont la surface offre une couleur noirâtre, tandis que les éléments de la profondeur présentent une disposition rayonnée, de sorte que l'ensemble rappelle assez bien une formation de corail.

Sur un œil qui dut être énucléé pour tuberculose, existait une large perte de substance épithéliale et la membrane de Bowman était complètement recouverte par ces néoformations rappelant l'aspect du corail; ces dernières égalaient en hauteur les cellules épithéliales pour les dépasser quelquefois; au-dessous de l'épithélium se trouvait une couche continue, grenue, de coloration sombre. Sur beaucoup de préparations cette lamelle, en connexion étroite avec les éléments néoformés, se trouve séparée de la membrane de Bowman, plus ou moins fortement épaissie et entièrement calcifiée, moins cependant que les végétations qui se colorent également davantage par l'hématoxyline. La face postérieure de la membrane de Bowman est irrégulière, hérissée de proéminences avec des formes plus ou moins compliquées, présentant par places un certain nombre d'encoches, comme si elle s'était en partie résorbée. L'auteur pense que toutes ces saillies sont recouvertes d'épithélium destiné à disparaître.

S'agit-il d'une néoformation? On sait depuis longtemps que, dans les inflammations de la cornée, la membrane de Bowman offre surtout des lésions lorsque la conjonctive se trouve elle-même atteinte. Déjà Ivanoff, en 1869, mettait ce fait en lumière pour la kératite phlycténulaire; Sgrosso et Antonelli y ont vu l'influence d'une canalisation particulière de cette membrane.

Les modifications subies par la membrane de Bowman la rendent très sensible aux différents traumatismes; la transformation

scléreuse de la cornée en arrière de la membrane de Bowman est secondaire et doit être considérée comme le résultat direct ou indirect de la calcification à laquelle est due également l'arc sénile. Dans ce dernier, ainsi que dans le pinguecula, le ptérygion et le xérosis, l'auteur a rencontré de petits corps hyalins, nullement formés de graisse, comme l'avait prétendu Fuchs, mais de sels calcaires dont ils présentent les réactions chimiques.

Sarcome de l'iris, par W. Mayweg (de Hagen). — Fuchs n'a pu réunir que 16 cas de cette affection sur 269 cas de sarcome du tractus uvéal, soit une proportion de 6 p. 100; après lui, Lawford et Collins n'ont trouvé, sur 103 cas de sarcome de l'uvée observés à l'hôpital de Morefields, qu'une proportion de 1 p. 100. Witting en a rapporté 1 cas. Sauer, Zellweyer, Limburg et Œmisch ont décrit des cas de leucosarcome de l'iris.

Le cas, objet de la communication de l'auteur, est le seul qu'il ait observé pendant trente ans d'une pratique fort étendue. Fuchs avait remarqué la prédilection du sarcome pour le segment inférieur de l'iris; de petits dépôts pigmentés pouvaient, pendant vingt-cinq et trente ans, subsister au niveau de cette membrane, sans entraîner aucun trouble, puis, à l'occasion d'un traumatisme, devenir le point de départ d'un sarcome, soit à la périphérie, soit au centre de l'iris. L'hérédité ne paraît pas devoir être incriminée, tandis que les conditions défectueuses de la vie semblent jouer un rôle certain dans l'étiologie de cette affection.

En général, il s'agit de sarcomes à cellules fusiformes.

Le sarcome de l'iris doit être distingué du granulome, du tubercule, du mélanome et de la gomme; son siège a une certaine importance au point de vue du pronostic, car, dans certains cas, l'extirpation radicale sera possible.

Fuchs et Panas sont intervenus cinq fois avec succès chez 7 malades; lorsque le développement de la tumeur est trop avancé pour en permettre l'ablation, reste l'énucléation comme dernière ressource.

Le malade de l'auteur, âgé de 53 ans, était porteur depuis six mois d'une tumeur brun grisâtre au niveau du tiers supérieur de l'iris gauche; il s'était toujours bien porté auparavant et n'offrait aucun antécédent héréditaire. Depuis 1870, il avait vu se développer au niveau de l'iris gauche une tache brune à laquelle un médecin, alors consulté, n'attacha aucune importance; le malade ne s'en inquiéta nullement, son acuité visuelle étant parfaite des deux côtés.

En 1897, l'auteur constata la présence d'une tumeur large de 8 millimètres, au niveau du bord supérieur de l'iris, du côté tem-

poral, empiétant sur la pupille par sa convexité, d'une coloration brun grisâtre sombre, avec de nombreux vaisseaux; sur l'autre moitié de l'iris, du côté nasal, existaient également des dépôts de pigments analogues à ceux qui avaient précédé le sarcome.

Iridectomie le 1er juillet 1897 et extirpation de la tumeur; hémorragie très abondante. Les suites de l'opération furent excellentes, mais le troisième jour l'auteur fut très surpris de trouver la moitié supéro-externe de la cornée du côté opéré entièrement trouble. Gayet, qui avait proposé au congrès de Paris l'opération à ciel ouvert, n'avait jamais observé ce trouble de la cornée qui, d'ailleurs, avait entièrement disparu au bout de trois semaines. Tout permettait d'espérer l'absence de récidive. Haab a pratiqué l'ablation d'un leucosarcome de l'iris sans qu'il y ait eu récidive.

Augmentation de la pression intra-cranienne et intra-oculaire, par B. Stölting (de Hannover). — Nombreux sont les auteurs qui se sont appliqués à étudier les relations existant entre la pression intra-cranienne et celle intra-oculaire; Bergmann, tout d'abord, a exposé des considérations nouvelles sur l'existence de la pression intra-cranienne. L'augmentation de pression se transmet dans les capillaires; la circulation est intimement liée à la dilatation systolique des vaisseaux. Les recherches d'Albert, Grashey, Deucher, Kocher et Ziegler ont suivi celles de Bergmann, démontrant que l'embouchure des lymphatiques dans les veines n'a pas la signification que voulait lui donner Merkel. L'œdème peut se produire dans le crâne aussi bien que sur les extrémités : compression des veines, gène au cours du sang, d'où augmentation de pression en arrière dans les capillaires et les artères. Lorsqu'il y a inflammation, les vaisseaux sont malades à leur tour et les propriétés de la lymphe sont altérées, la pression est augmentée; sous son influence le courant lymphatique se trouve ralenti. Dans le glaucome, l'exfiltration ne peut se faire : il y a lieu alors, au point de vue thérapeutique, de rétablir la circulation dans l'œil soit en abaissant la pression intra-oculaire, soit en augmentant la pression sanguine ou par les deux moyens à la fois aussi longtemps qu'il y a hypersécrétion dans l'œil, c'est-à-dire pendant toute la durée de la crise glaucomateuse.

Exophtalmie à volonté, par A. Vossius (de Giessen). — Cette affection, désignée aussi sous le nom d'exophtalmie intermittente, d'enophtalmie et d'exophtalmie alternantes, a été l'objet des recherches de Sattler, de Grœfe-Sämisch; un grand nombre de faits différents ont été réunis sous ce titre, faute d'une base ana-

tomo-pathologique solide. Merkel, Cohn et Donders se sont livrés à quelques investigations anatomiques et physiologiques utiles à la clinique. L'œil, comme Cohn l'a démontré, est susceptible d'être déplacé en avant, dans des limites bien variables, en même temps que la proéminence des deux yeux n'est pas la même, variant avec la respiration et la circulation. L'auteur a observé deux malades porteurs de cette affection; il a réuni 20 autres cas dans la littérature médicale. L'enophtalmie a été notée 11 fois; l'exophtalmie était toujours unilatérale et siégeait 11 fois à droite et 9 fois à gauche. Les malades appartenaient au sexe masculin dans 14 cas. Les jeunes sujets sont atteints de préférence et Magnus en a observé 1 cas à la naissance; chez 2 malades, l'apparition de l'affection coïncida avec la première menstruation et la première grossesse. La mobilité de l'œil est en général conservée; il y a ptosis et dilatation de la pupille. Les troubles de la vision sont rares ou passagers; l'influence du traumatisme a été notée quelquefois; le malade de Magnus présentait des varicosités veineuses de la face. La cause de l'exophtalmie à volonté réside dans une dilatation variqueuse des veines de l'orbite, dépourvues de valvules et présentant des dilatations ampullaires sur leur trajet, en même temps qu'il existe un rétrécissement au niveau de l'embouchure de la veine ophtalmique dans le sinus caverneux. L'explication de Terson, qui fait intervenir une trophonévrose du sympathique dans l'orbite, n'est pas exacte, car la dégénérescence graisseuse, regardée comme la cause de l'exophtalmie, n'existe pas au début.

Tumeur fantôme de l'œil, par O. Haab (de Zurich). — L'auteur a présenté en 1895 à la Société de médecine de Zurich, un malade porteur d'une tumeur du maxillaire supérieur au niveau de la région lacrymale, tandis que la partie inféro-interne du globe oculaire du même côté présentait une tumeur paraissant être un sarcome de la choroïde. Le rapport qui pouvait exister entre ces deux tumeurs était fort obscur. Après la résection du maxillaire supérieur et l'énucléation de l'œil, il fut aisé de s'assurer que ce dernier n'était le siège d'aucune tumeur. Au niveau où elle avait paru siéger, existait un véritable refoulement en dedans de la paroi bulbaire causé par la tumeur qui avait envahi l'orbite. L'auteur a pu en observer deux autres cas absolument identiques.

La compression du globe oculaire par la tumeur amène une diminution du pigment rétinien et la choroïde apparaît plus nettement avec une coloration inégale, semée de taches plus sombres rappelant l'aspect du sarcome de la choroïde, d'où un diagnostic erroné. Leber, dans le *Traité* de Grœfe-Sämisch, a consacré une

courte notice à ce fait. Chez le malade de l'auteur, l'erreur de diagnostic n'aurait pas eu de suite fâcheuse, mais il n'en est plus de même si l'on pratique l'énucléation pour une tumeur fantôme de la choroïde dans le cas d'une néoformation bénigne de l'orbite.

Pathogénie des inflammations phlycténulaires de l'œil, par Th. Axenfeld (de Rostock). — La kérato-conjonctivite phlycténulaire est une affection dont les causes peuvent être internes ou externes. On peut se demander lesquelles l'emportent en degré de fréquence. Parmi les premières, la scrofule est le plus souvent invoquée par les auteurs, tandis que d'autres, tels que Knies et Horner, font intervenir la faiblesse consécutive aux maladies longues et infectieuses. L'auteur ne partage pas ces opinions. Hirschberg a trouvé des signes de scrofule dans 25 p. 100 des cas, proportion beaucoup trop élevée. Les recherches d'Iwanoff et de Fuchs montrent, en effet, la différence absolue dans la constitution de la phlyctène et celle du tubercule. Quant aux causes externes le plus souvent incriminées, il faut citer les dermatites aiguës ou chroniques, les eczémas de la face, les inflammations catarrhales de l'œil, les blessures de l'œil par des corps étrangers, toutes causes produisant l'hyperhémie de la conjonctive avec sécrétions.

D'après les travaux de Duclos et Boucheron, Gallenga, Straub, Burchardt et Bach, il s'agirait le plus souvent d'une cause externe. Le staphylocoque n'est pas constant dans le pus de la kérato-conjonctivite phlycténulaire, à moins qu'il y ait inflammation concomitante des paupières. La kérato-conjonctivite à récidives est due à des microbes spécifiques, mais de nouvelles recherches doivent être entreprises sur ce sujet au point de vue bactériologique et anatomo-pathologique, car si les théories ne manquent pas, les faits avancés jusqu'à présent ne sont rien moins que douteux.

Dans plusieurs cas de phtisie bulbaire postérieure à l'apparition d'une tumeur, l'auteur a pu s'assurer qu'il existait un état anatomique particulier consistant en une nécrose des éléments de la tumeur transformée en un véritable séquestre ayant donné naissance sur son pourtour à une réaction inflammatoire. La lenteur parfois excessive dans l'accroissement d'une tumeur et les phénomènes inflammatoires qui peuvent en être la conséquence, se trouvent ainsi expliqués par la nécrose de la tumeur.

Opération du ptosis complet par autoplastie ou greffe musculaire, par A. Darier (de Paris). — L'auteur critique les procédés de Dransart, de Pagenstecher et de Panas. Sa méthode consiste à réséquer le muscle orbiculaire, antagoniste du releveur de la paupière supérieure et à utiliser ces faisceaux musculaires

réséqués pour remplacer les fils ou les lambeaux de peau employés jusqu'ici pour relier la paupière au muscle frontal. L'occlusion des paupières se fait normalement et le résultat obtenu dans un cas est aussi beau que possible.

Traitement chirurgical de la luxation congénitale du cristallin, par H. SATTLER (de Leipzig). — Récemment, Pettelsohn proposait de faire l'extraction du cristallin luxé congénitalement pour améliorer la vision, mais les dangers et les difficultés de l'opération commandaient l'abstention momentanée, bien que bon nombre d'interventions aient déjà été pratiquées dans ce but. Déjà, en effet, de Graefe dès 1858 proposait l'intervention, que la luxation fût traumatique ou congénitale, mais elle était bien plus grave dans cette dernière à laquelle il réservait l'iridectomie, la réclinaison ou la discision de la capsule cristallinienne sans l'ouvrir. L'iridectomie a dû être pratiquée un certain nombre de fois, bien que les observations n'aient pas été rapportées. Pagenstecher, Streatfeild (1873), Everbusch (1893) l'ont employée. Lindner a pratiqué l'iridectomie et l'extraction du cristallin (1895), ainsi que Manfredi, Rossander, Narkiewicz-Iodko et l'auteur lui-même il y a dix ans. Dernièrement il a observé 5 cas de luxation congénitale du cristallin qu'il a traités par la discision avec l'aiguille de Sichel ou le couteau de de Graefe.

Hydrophtalmie congénitale, par E. v. HIPPEL (de Heidelberg). — Les recherches sur le stade du début de cette affection n'ont pas été faites. L'auteur a eu l'occasion d'observer un enfant âgé de 4 semaines atteint de cette affection au moment de sa naissance, conduit à la clinique dans un état de misère physiologique extrême et porteur en même temps d'une hydrophtalmie congénitale double avec kératite parenchymateuse également congénitale. Pas d'antécédents syphilitiques du côté maternel, néanmoins le traitement antisyphilitique est institué et suivi pendant deux semaines et demie jusqu'à la mort de l'enfant. Les deux yeux atteints d'hydrophtalmie sont énucléés deux heures après la mort. L'autopsie ne révèle aucune lésion caractéristique de la syphilis héréditaire; il s'agissait d'une hydrophtalmie double au début. Cette affection, en pareil cas, est le résultat d'une inflammation intra-utérine avec une localisation de l'agent infectieux au niveau de la membrane de Descemet. L'auteur a observé un cas d'hydrophtalmie avec pigmentation hématique de la cornée.

Traitement de la conjonctivite gonorrhéique des adultes par la méthode de Kalt, par Th. LEBER (de Heidelberg). — L'em-

ploi du permanganate de potasse, base du traitement proposé, il y a deux ans, par Kalt, a donné de bons résultats. L'auteur a vu guérir un de ses malades, alors que chez un autre il y eut des infiltrations de la cornée qui nécessitèrent ultérieurement l'iridectomie. De nouvelles recherches sont nécessaires pour établir d'une façon définitive la valeur de cette méthode.

Coup de couteau de l'œil; développement de bactéries dans le corps vitré, par Th. LEBER (de Heidelberg). — Chez un enfant âgé de 7 ans ayant reçu un coup de couteau dans l'œil gauche et présentant consécutivement une cataracte traumatique avec enclavement de l'iris dans la cicatrice cornéenne, l'auteur dut pratiquer l'énucléation de cet œil qui commençait à s'atrophier (phtisie bulbaire) pour éviter l'ophtalmie sympathique. L'œil traité par le formol laissait apercevoir dans le corps vitré une multitude de filaments dépourvus de spores; il ne s'agissait pas de l'*aspergillus fumigatus*. Les cultures ne réussirent pas à cause probablement de l'action toxique du formol sur ces éléments. Nobbe a reproduit expérimentalement chez le chien l'aspergillose dans le corps vitré et la cornée; l'injection de cultures d'*aspergillus fumigatus* amène une suppuration marquée qui n'avait jamais existé chez le jeune malade de l'auteur.

Adipose de la chambre antérieure de l'œil, par Th. LEBER (de Heidelberg). — L'auteur a observé une femme âgée de 82 ans, atteinte d'une affection nerveuse, qui présentait dans la portion supérieure de la chambre antérieure de l'œil gauche une accumulation de graisse. Le sujet était aveugle des deux côtés, consécutivement à des accidents glaucomateux. L'auteur pense qu'il y a eu d'abord une exsudation sanguine dans la chambre antérieure et dégénérescence graisseuse de l'exsudat plongé au milieu de l'humeur aqueuse.

Tumeurs intra-oculaires et phtisie bulbaire, par Th. LEBER (de Heidelberg). — La phtisie bulbaire apparaissant au cours d'une affection sarcomateuse de l'œil est assez fréquente et l'on peut avancer qu'un œil atteint de phtisie est prédisposé à devenir le siège de tumeurs, bien qu'il n'y ait pas sur ce point, encore aujourd'hui, de statistiques qui le prouvent. L'auteur a réuni dans la littérature 51 cas de tumeurs intra-oculaires associées à la phtisie bulbaire; la difficulté est de savoir si ces tumeurs étaient primitives ou secondaires. L'apparition de la phtisie a suivi parfois de quelques années celle de la tumeur et il y a eu parfois dans cet intervalle une affection intercurrente. De Graefe a publié un fait

intéressant : blessure grave de l'œil chez un homme de 24 ans, phtisie bulbaire, panophtalmie sept mois plus tard, tumeur mélanique de cet œil ayant commencé à apparaître deux ans plus tard. La phtisie a été évidemment la cause prédisposante, mais cette dernière n'est pas aisée à reconnaître dans les observations. La phtisie secondaire à la présence d'une tumeur peut être due à un ulcère perforant de la cornée ou à une uvéite bien que, dans beaucoup de cas, il ne semble pas y avoir de porte d'entrée, l'affection ayant débuté dans l'intérieur de l'œil.

Le champ visuel dans le strabisme, par L. Weiss (de Heidelberg). — Sur 141 cas de strabisme se répartissant en 25 cas de strabisme divergent, 104 cas de strabisme convergent et 12 de strabisme divergent et alternant, l'auteur a trouvé 28 fois le champ visuel de l'œil strabique altéré; ces altérations étaient les suivantes :

Rétrécissement concentrique du champ visuel.	8 cas.
Rétrécissement du côté nasal.....	8 »
Rétrécissement du côté temporal.....	3 »
Scotome en général central.....	9 »

L'auteur a dressé deux tableaux dont l'un est relatif aux limites du champ visuel dans les différentes variétés de strabisme, tandis que l'autre se rapporte à la réfraction des yeux examinés. L'étude du champ visuel dans le strabisme est fort importante, car elle permettra dans certains cas de choisir des verres permettant de le corriger en partie.

Chorio-rétinite sympathique, par O. Haab (de Zurich). — Hirschberg a donné le premier une courte description de la chorio-rétinite disséminée dans l'ophtalmie sympathique et c'est Caspar qui lui donna le nom de choroïdite disséminée sympathique. L'auteur a eu l'occasion d'observer 4 fois cette affection depuis l'année 1892. Les douleurs n'ont été notées que dans le cas de Caspar; mais les troubles de la région maculaire existaient chez 2 malades de l'auteur, très nettement, tandis que Hirschberg et Caspar ne les avaient pas signalés. Les taches caractéristiques à la périphérie du fond de l'œil étaient arrondies dans 4 cas sur 6 et de grosseurs différentes; dans le cas de Hirschberg, elles étaient irrégulières. L'auteur ne les a jamais rencontrées confluentes; toujours absentes à la périphérie de la papille et de la macula, elles ne lui ont jamais présenté la coloration blanc jaunâtre indiquée par Caspar, ni une pigmentation plus marquée à leur centre. Le développement de l'affection commence quelques mois après

la blessure du globe de l'œil. Hirschberg plaçait le siège de l'affection au niveau de la rétine qui serait épaissie autour des vaisseaux; Caspar en faisait une choroïdite. Le diagnostic doit être fait avec les corps flottants du vitré et la syphilis héréditaire; la nature sympathique de la maladie aura une certaine valeur dans plusieurs cas. Le pronostic doit être réservé, car il y a souvent en même temps neuro-rétinite avec hémorragies rétiniennes, ou cyclite. L'affection est peut-être causée par un agent infectieux encore inconnu.

Troubles de la circulation rétinienne, par A. WAGENMANN (d'Iéna). — Durant ces dernières années, ce sujet a été l'objet de recherches cliniques et anatomiques encore insuffisantes. Michel faisait jouer à la thrombose de la veine centrale un rôle que l'auteur croit exagéré et Stölting, dans un cas d'hémorragie de la rétine, trouva des lésions artérielles au lieu d'une thrombose de la veine centrale. La lésion artérielle précède, dans plusieurs cas, la lésion veineuse. L'auteur, sur un œil qu'il dut énucléer pour des accidents glaucomateux, chez une dame de 72 ans, trouva des lésions athéromateuses des artères : les capillaires artériels et les veines de la rétine étaient presque entièrement oblitérés, mais dans la veine centrale, il n'existait qu'un thrombus incapable de l'oblitérer et de formation secondaire d'après l'auteur. Les troubles de la circulation rétinienne semblent coordonnés avec ceux des procès ciliaires; de nouvelles recherches sont nécessaires pour établir l'influence des lésions localisées des vaisseaux sur les troubles circulatoires qu'elles engendrent.

Présentation de malades, de préparations et d'instruments.

L. Bach présente des préparations et des dessins de kystes de l'orbite, de colobome irien typique et atypique, de microphtalmie, de colobome cristallinien typique et atypique, de colobome de la zonule de Zinn, de colobome du nerf optique, de persistance de l'artère hyaloïde, de lenticône postérieur.

Axenfeld examine la valeur diagnostique du tubercule dans l'ophtalmie sympathique et dans la syphilis palpébrale. La présence de cellules géantes et épithélioïdes dans le produit de granulations de l'uvéite sympathique a été décrite par Brayley, Schirmer et Hirschberg qui ont voulu y voir une analogie avec la tuberculose. L'auteur montre une préparation de cette affection survenue après une opération de cataracte, qui rappelle par beaucoup de points les produits tuberculeux : cellules géantes plongées dans du tissu

réticulé, il n'y manque que des bacilles. Les feuillets externes de la choroïde sont épaissis et les « tubercules » sont entourés de cellules arrondies; le côté externe de la sclérotique est infiltré. Cette infiltration, ainsi que l'a fait remarquer Straub, est caractéristique dans beaucoup de cas de l'uvéite sympathique. Mais il ne s'agit point là de tuberculose et les essais d'inoculation dans le péritoine des animaux sont demeurés négatifs : cette affection ne joue donc aucun rôle dans la pathogénie de l'uvéite sympathique.

L'auteur présente des préparations de syphilides des paupières prises pour des tubercules par un anatomo-pathologiste et qui furent radicalement guéries par le traitement ioduré.

Baas présente de la leucine cristallisée extraite d'un cristallin atteint d'opacités. Bielschowsky (de Leipzig) présente un nouvel appareil destiné à mesurer le degré de strabisme, construit par Rothe au prix de 150 marks. Outre son prix élevé, cet appareil, d'ailleurs très ingénieux, nous paraît compliqué.

Neustätter (de Munich) présente un appareil permettant de déterminer par la skiaskopie le méridien astigmate et le degré d'astigmatisme.

Leber montre sept préparations de kératite en bandelette.

Dr JAFFARY.

ARCHIVIO DI OTTALMOLOGIA

Analysé par le Dr A. ANTONELLI

Vol. V, fasc. 3-4 et 5-6, septembre à décembre 1897.

1. — A. ANGELUCCI. — **Quelques modifications au procédé d'extraction simple de la cataracte.** — L'auteur se déclare partisan de l'opération sans iridectomie pour les cataractes qui ne présentent aucune complication. Il considère, en outre, le blépharostat comme un instrument plutôt gênant et dangereux qu'utile, et il affirme que l'incision de la capsule se fait beaucoup plus facilement avec la pointe du couteau qu'avec un kystitome. L'auteur emploie donc simplement une pince à fixation, à mors assez larges, avec des dents pas trop pointues, en l'appliquant *en haut*, à 4 ou 5 millimètres de distance du bord cornéen, assez profondément pour saisir l'extrémité tendineuse du droit supérieur. Les tiges de la pince arrêtent ainsi le bord de la paupière supérieure, tandis que le globe est attiré en bas et un peu en avant, s'il le faut

(enophtalmos sénile ou blépharophimosis). L'incision de la capsule est exécutée, en passant, avec la pointe du couteau, suivant l'horizontale, sans arrêt, ni déviation de l'intrument. La pince restant toujours en place et tenue par la main gauche, la main droite s'arme enfin de la curette de Daviel, pour faire engager la cataracte dans la plaie et en règler la sortie.

2. — O. Pes (Turin). — **Recherches microchimiques sur la sécrétion des glandes sébacées des paupières.** — Après un essai bibliographique intéressant et après la description d'expériences microchimiques fort bien conduites, voici les conclusions de l'auteur : la sécrétion physiologique des glandes sébacées des paupières est éliminée en partie, grâce à la saponification effectuée par le liquide très alcalin de la conjonctive et en partie grâce à son émulsion dans ce liquide. Quand l'activité des glandes est exagérée, par n'importe quelle cause, une partie du sébum se dépose comme une fine mousse blanchâtre sur le bord et les commissures des paupières; dans cette sécrétion, on peut démontrer la présence d'une petite quantité de substances graisseuses saponifiées, alcalines, et de substances graisseuses, acides; mais on y trouve surtout de la cholestérine, qui constitue la masse graisseuse prépondérante du sébum meïbomien. Ce résultat des recherches microchimiques est confirmé par l'anatomie pathologique, car, dans la lithiase meïbomienne, nous trouvons, à côté des petites masses calcaires, toujours de nombreux cristaux de cholestérine.

3. — Tornatola e Alessandro (Messine). — **Les injections sous-conjonctivales de chlorure de sodium.** — D'après une étude expérimentale, suivie de recherches anatomo-pathologiques, les auteurs affirment qu'on doit s'en tenir, pour les injections sous-conjonctivales de chlorure de sodium chez l'homme, à des solutions faibles (2 p. 100), car de plus fortes doses peuvent provoquer des hémorragies. Ces injections agissent sur les éléments cellulaires, dont elles exagèrent l'activité nutritive et formative; elles provoquent aussi la migration des globules blancs du sang, l'hyperhémie et l'accélération du courant lymphatique. Par ces moyens, le coefficient de résistance des tissus est élevé, car la vitalité des cellules, la phagocytose et l'élimination rapide des déchets cellulaires et des produits infectieux représentent les facteurs naturels les plus puissants contre toute inflammation septique.

4. — Tornatola (Messine). — **Sur l'origine et la nature du vitré.** — L'auteur revient sur sa communication de 1892, au

Congrès de Palerme. Il confirme, avec une nouvelle série de recherches sur des têtards et sur des embryons de poulets, de souris, de lapins, de chats, de chiens, de brebis, de bœufs et d'hommes, que l'origine du vitré n'est pas celle que les théories de Schöler et Kessler ont soutenue. Le vitré doit être considéré, d'après Tornatola, comme une production ectodermique, une sorte de sécrétion des cellules rétiniennes, substance analogue aux *tissus de sécrétions* étudiés par Hensen, Emery, Ficaldi et d'autres. Le vitré ne pourrait pas être considéré comme un véritable *tissu*, n'étant pas constitué par des cellules et par une substance intercellulaire. L'embryologie comparée et l'anatomie pathologique confirment les conclusions des recherches sur le vitré des vertébrés, qui représente réellement une substance sécrétée par les cellules rétiniennes.

5. — G. Manca e G. Ovio (Padoue). — **Etude sur la cataracte artificielle; expériences sur les propriétés osmotiques du cristallin.** — (Travail très long, dont l'importance relève de nombreuses expériences, pour lesquelles nous sommes forcé de renvoyer à l'original.)

6. — C. Capellini (Parme). — **Les nerfs de la cornée, démontrés par la méthode Golgi.** — Après une étude bibliographique et la description de nombreuses recherches originales d'anatomie et d'histologie comparées, voici les conclusions de ce remarquable travail :

1° La méthode Golgi, surtout son procédé rapide, est un moyen excellent de démonstration des nerfs de la cornée chez les vertébrés.

2° Il existe d'abord un *plexus nerveux périphérique annulaire*, évident surtout chez certains animaux (lézards, lapins) et dans lequel la méthode Golgi ne démontre pas d'éléments nerveux particuliers ni de cellules ganglionnaires, comme certains auteurs en ont décrit.

3° Le *plexus nerveux fondamental* ou *du stroma cornéen* est fourni par le précédent et occupe toute l'épaisseur de la membrane. Il forme des mailles plus ou moins régulières, avec des nœuds ou chiasmas, qui montrent des noyaux volumineux plus ou moins ronds ou triangulaires. Ces *noyaux* sont bien évidents dans la cornée de certains vertébrés (*Triton geotriton*), mais on n'arrive pas toujours à les démontrer par la méthode Golgi, qui les colore en jaune ou en brun, comme les corpuscules cornéens. Ces noyaux appartiennent aux gaines connectivales qui resserrent les fibrilles nerveuses. Le plexus fondamental fournit les *fibres perforantes*, qui traversent la membrane de Bowman.

4° Des *plexi nerveux accessoires ou secondaires* sont aussi sous la dépendance du plexus du stroma; tel, par exemple, le *plexus sous-basal*, décrit par Hoyer, qui occupe chez la grenouille et la souris la couche tout à fait superficielle du parenchyme cornéen.

5° *Les fibres perforantes* ayant dépassé la membrane de Bowman forment par leurs fibrilles le *plexus sous-épithélial;* celui-ci fournit des fibrilles encore plus minces, qui pénètrent entre les cellules épithéliales, se replient sous forme d'anses, et constituent un réseau à mailles larges et régulières, parfois très peu évidentes.

6° *Les fibrilles terminales*, arrivées entre les cellules épithéliales les plus superficielles, s'y terminent brusquement ou avec une extrémité légèrement enflée. Les méthodes de préparation Golgi montrent, certainement, des terminaisons libres des fibres nerveuses dans les interstices des lamelles connectivales du stroma cornéen; mais on ne réussit pas à constater des terminaisons nerveuses dans les cellules ou les corpuscules fixes du connectif cornéen, ni des terminaisons nerveuses spéciales dans le stroma de la cornée.

Dr A. Antonelli.

BIBLIOGRAPHIE ET REVUE DES JOURNAUX

MM. Fromaget et Mongie présentent à la Société d'Anatomie et de Physiologie de Bordeaux une malade atteinte d'**amaurose hystérique unilatérale**. M. Fromaget décrit les différentes épreuves (boîte de Flers, tableau de Snellen, etc.) qui permettent de faire le diagnostic. La malade a été guérie par la suggestion à l'état de sommeil hypnotique.

M. Ginestous. — Il est parfois difficile de faire le diagnostic de l'amaurose hystérique avec les lésions organiques. Une jeune fille de 18 ans s'est présentée ces jours derniers à la clinique ophtalmologique de M. le prof. Badal parce qu'elle n'y voyait pas de l'œil droit. Etant donnés ses antécédents tant héréditaires que personnels, le début de l'affection et après avoir pratiqué l'examen du fond de l'œil, M. Badal fit le diagnostic d'amaurose hystérique unilatérale. Un traitement *ad hoc* fut institué sans résultat, et quinze jours après l'examen ophtalmologique révéla une atrophie de la papille, qui au début ne se manifestait par aucun signe. (*Gazette hebd. des sc. méd. de Bordeaux.*)

Sarcome périostique de l'orbite et du front (Société d'Anatomie et de Physologie de Bordeaux). — M. Bégouin. — Messieurs, je dois, avec beaucoup d'autres membres de cette Société, faire amende honorable à M. Lagrange; il y a un mois, il nous présentait une femme de 62 ans, qui à la suite d'un coup avait vu se développer, au mois d'août dernier, une petite tumeur de l'orbite et du front, tumeur s'accompagnant d'un ganglion préauriculaire gros comme une amande. M. Lagrange avait porté le diagnostic de sarcome du frontal, et nous avait montré la malade à cause de l'origine traumatique de ce sarcome et de la présence du ganglion préauriculaire.

Beaucoup de membres de la Société ne furent pas de l'avis de M. Lagrange et pensèrent soit à une ostéite tuberculeuse avec abcès, soit à un kyste sérohématique.

La fluctuation leur paraissait nette dans la partie frontale de la tumeur, et la partie orbitaire leur semblait pouvoir s'expliquer par un prolongement sous le périoste de la voûte de l'orbite.

Le ganglion eût été en rapport avec l'abcès froid tuberculeux.

La malade est entrée dans le service de M. le prof. Demons, et a été opérée jeudi. M. Lagrange avait raison; on avait affaire à un sarcome mou, globo-cellulaire, ainsi que l'a démontré l'examen histologique de M. le professeur agrégé Sabrazès.

La partie frontale de la tumeur était développée aux dépens du périoste; l'os au-dessous d'elle était sain, au moins en apparence. Il ne formait pas autour de la tumeur cette sorte d'enchatonnement qu'on croyait sentir en clinique et qui avait fait penser à une affection développée dans l'épaisseur du frontal qu'elle eût soufflé. On avait là une fausse sensation; sous le périoste enlevé, l'os était plat.

La partie orbitaire du sarcome suivait la paroi supérieure de l'orbite; elle fut enlevée aux ciseaux, complètement, semble-t-il.

L'œil, physiologiquement sain, l'était anatomiquement.

Le ganglion préauriculaire fut extirpé; lui aussi était sarcomateux. (Examen de M. Sabrazès.)

Cette observation montre une fois de plus combien le diagnostic de sarcome périostique est parfois difficile en l'absence d'une ponction.

M. Fromaget. — A mon avis, avant la ponction exploratrice, l'erreur est inévitable en pareil cas. (*Gazette des Hôpitaux de Toulouse*, 9 avril 1898.)

Un cas d'exophtalmos traumatique amélioré par le recule-ment des quatre muscles droits, par le Dr Darier. — L'auteur a eu l'idée de sectionner les tendons des quatre muscles droits, et

voici dans quel état était le malade quelques jours après l'opération :

L'œil n'est pas en strabisme, il est un peu plus enfoui dans l'orbite qu'aussitôt après l'opération; la paupière supérieure est un peu plus tombante, l'adduction et l'abduction se font normalement. L'élévation et l'abaissement sont limités; l'occlusion de la fente palpébrale se fait avec efforts, il doit y avoir parésie de quelques fibres supérieures de l'orbiculaire. (*Clinique ophtalmologique*, février 1898.)

De l'exophtalmie traumatique, par le Dr MAKLAKOW JUNIOR. — Un cas d'exophtalmie traumatique fait penser au Dr A. Maklakow que cette lésion est due à une altération périphérique; il fait remarquer qu'il est un endroit dans l'orbite, à environ 4 millimètres en avant du *foramen opticum*, juste derrière le ganglion ciliaire, où les nerfs sont disposés de la façon suivante : en haut le rameau supérieur de l'oculo-moteur, un peu en dehors et en bas les nerfs sympathiques, plus bas et en dehors, l'abducteur et en bas de tous le rameau inférieur de l'oculo-moteur avec son filet destiné au ganglion ciliaire. Au milieu de ces nerfs est l'artère ophtalmique et en dehors de ce groupe, mais très près de lui, se trouve le nerf naso-ciliaire qui vient du trijumeau.

Une hémorragie sur ce point de l'artère ophtalmique produit une exophtalmie; à sa suite, il doit y avoir une irritation des nerfs et les muscles se contractent. Cette contraction rapproche les muscles et ainsi se produit une loge séparée de l'orbite dont les bords sont : les muscles droits, le globe, le nerf optique et le fond osseux de l'orbite. L'hémorragie produit une lésion des nerfs qui passent dans cette région, quelques filets peuvent même être déchirés par suite de l'exophtalmie. (*Clinique opht.*, février 1898.)

De la concomitance du ptosis total et du zona ophtalmique, par le Dr FOUCHARD (du Mans). — Un point est à noter dans cet intéressant et consciencieux travail : c'est la fréquence du zona ophtalmique dans la région du Dr Fouchard; 57 cas sur une statistique de 5,000 malades.

La malade observée présente deux particularités : la présence d'une kératite ulcéreuse grave alors qu'il n'existe pas trace d'éruption sur le nez, d'une part, et, de l'autre, la concomitance de la paralysie d'un nerf moteur et d'une irritation de nerfs sensitifs, ce qui est vu rarement.

D'après Wyss, le zona ophtalmique est dû à des altérations présentant le caractère d'une véritable névrite et ayant son point de départ dans le ganglion de Gasser, d'où émane l'ophtalmique; or la branche ophtalmique de Willis s'anastomose avec le petit

filet destiné au moteur oculaire commun qui part du bord supérieur et interne de la branche ophtalmique au niveau de l'origine du rameau nasal. (*Clinique ophtalmologique*, février 1898.)

Ophtalmomalacie compliquée plus tard de glaucome, par le Dr A. Terson. — Un malade atteint de chorio-rétinite héréditaire avec cataracte polaire postérieure, ayant encore 1/6 d'acuité visuelle, subit une iridectomie de l'œil droit à la suite de laquelle il y eut une hypotonie absolue avec diminution du volume de l'œil et de l'acuité visuelle.

Au bout de trois jours l'œil avait repris son volume et sa tension normaux, l'acuité était de 1/10.

Dans la suite, cet œil, qui avait subi une crise d'ophtalmomalacie passagère, a été le siège d'une hypertonie.

Quelque temps après on trouvait une hypertonie manifeste avec nébulosité de la cornée surtout marquée vers le tiers inférieur, comme dans les kératites glaucomateuses.

Pour l'auteur, l'ophtalmomalacie a été sous la dépendance d'une paralysie momentanée du sympathique, il se demande si on peut invoquer l'excitation de ce même nerf pour expliquer actuellement le glaucome du même côté.

Il est à remarquer que la tension artérielle, normale au début, est devenue plus élevée lors des crises glaucomateuses. (*Clinique ophtalmologique*, mars 1898.)

Triplopie suite de double luxation du cristallin, par le Dr Brunschweig (Halle). — Ce phénomène a été constaté chez une jeune myope en couvrant la moitié inférieure du champ pupillaire avec un verre rouge et en faisant fixer la malade avec les deux yeux. (*Clinique ophtalmologique*, mars 1898.)

Kératite parenchymateuse suite d'influenza, par le Dr Richard Hilbert (de Lensburg). — A la suite des travaux de Pflüger, de Wagenman et de Achenbach, cet article confirme que la kératite parenchymateuse est une complication rare de l'influenza.

L'auteur fait observer qu'il n'est pas une partie de l'œil qui n'ait été atteinte par suite d'influenza. (*Clinique ophtalmologique*, mars 1898).

Du traitement opératoire de la myopie forte progressive par l'extraction du cristallin transparent, par le Dr M. Albert Zanotti (de Vercelli). — Les conclusions de ce travail sont les suivantes :

1° Après une double intervention la malade a acquis une bonne acuité visuelle et a eu sa vision binoculaire rétablie;

2° La myopie de l'œil droit n'a plus progressé après l'opération ;

3° La myopie de l'œil gauche, qui avait progressé après l'opération du droit, est demeurée stationnaire après l'intervention sur cet œil;

4° Les lésions maculaires en évolution se sont arrêtées après l'intervention. (*Annales d'oculistique*, février 1898.)

Etiologie du chalazion, par M. PRIONZEAU. — Les nombreuses opinions sur l'état de cette question sont énumérées dans cet article. Etablissant les deux théories, qui l'une considère le chalazion comme un bourgeon charnu dû à l'irritation de la glande, la seconde comme une altération des glandes de Meibomius due à un germe infectieux, l'auteur conclut à la transmission de l'affection soit à la même paupière, soit à une autre. Il admet qu'une conjonctivite spéciale et le chalazion sont liés par une relation de cause à effet.

Il admet avec Chibret l'influence de la congestion produite par les efforts d'accommodation, considérant les efforts accommodatifs comme un facteur important dans l'étiologie de cette affection.

Pour lui, pourtant, la cause du chalazion réside dans une infection de la glande meibomienne par des microbes et en particulier par le staphylocoque, sans vouloir faire de ce microbe un agent spécifique. Il conclut qu'à côté du traitement par l'extirpation ou l'incision, il en existe un autre pour prévenir rechute et contagion ; c'est celui de la conjonctivite qui prépare la formation de la tumeur. (*Annales d'oculistique*, février 1898.)

L'infection intra-oculaire dans le leucome adhérent, pathogénie et traitement d'urgence, par le Dr TERSON père (de Toulouse). — Dans ce travail, le Dr Terson fait entrevoir les accidents de cette affection oculaire grave et il s'efforce d'assigner à chacun d'eux une thérapeutique spéciale.

Il établit qu'il s'agit là d'une irido-cyclite foudroyante avec suppuration immédiate du corps vitré dont la terminaison est le phlegmon oculaire.

Enumérant les diverses opinions sur la pathogénie de l'affection, il passe en revue la théorie attribuant tout à la réinfection de l'ancienne cicatrice et du lambeau irien, celle qui attribue les phénomènes à une cause endogène, cite l'opinion de Meyer qui estime que les cicatrices avec enclavement de l'iris maintiennent dans l'œil un trouble fonctionnel ou nutritif qui fait de cet organe un lieu de moindre résistance; celle de Parinaud qui met en cause des embolies septiques, combat l'opinion de notre maître

le Dr Despagnet qui pense que l'irritation ciliaire produite par la synéchie antérieure favorise le réveil sur place de microbes qui avaient pu être enfermés dans l'œil au moment de la perforation de la cornée, et conclut à une réinfection de la plaie.

Il conclut en conseillant la conduite suivante :

Cautériser le sommet du leucome sans pénétrer dans la chambre antérieure.

S'il y a du pus dans l'œil, on devra avec prudence pousser la cautérisation jusqu'à la perforation de la chambre antérieure dans le but de vider l'hypopion et produire une fistulisation transitoire.

Il conseille les injections sous-conjonctivales de sublimé mais en n'attribuant à ce moyen qu'une action secondaire. (*Annales d'oculistique*, février 1898.)

Du débridement de l'angle iridien, par MM. Valude et Duclos. — Dans un intéressant historique de la question, ces auteurs établissent comment, de l'iridectomie, on est arrivé à la sclérotomie à laquelle ils reconnaissent pourtant des inconvénients : staphylome, prolapsus de l'iris ; ils décrivent le procédé de de Vincentiis qui ne fait qu'une piqûre à l'enveloppe fibreuse, en portant son incision uniquement sur le tissu excréteur scléro-cornéen ; à son tour M. Rochon-Duvignaud modifie l'opération de de Wecker en se bornant aux orifices de ponction et de contre-ponction sans élargir les deux plaies sclérales en exécutant avec le couteau des mouvements de scie. M. de Wecker supprime la contre-ponction et incise toute la face profonde de l'arc scléro-cornéen laissée au-dessus de son couteau enfoncé horizontalement dans le limbe.

Nous regrettons, dans cette énumération, de voir omettre la sclérotomie cruciale de Galezowski qui, faite par une main expérimentée, donne de si bons résultats ainsi qu'en témoigne la statistique fournie par lui dans une récente leçon faite à sa clinique.

Pour faire le débridement de l'angle iridien, chaque auteur a son instrument de choix : pour de Wecker, c'est le fin couteau de de Graefe à lame étroite et usée ; pour de Vincentiis, c'est une fine tige d'acier terminée par une petite faux coupante ; M. Valude a fait changer la courbure et le sens de la partie tranchante de l'instrument qu'il a rendu concave du côté du tranchant.

Dans l'opération de de Vincentiis, on pique l'une des extrémités du diamètre horizontal à 1 millimètre en arrière du bord transparent ; on pousse l'aiguille jusque sous le limbe, piquant la paroi intérieure de l'angle iridien ; on tourne alors le tranchant du côté de la sclérotique, on dirige la pointe de manière à débrider le

tissu scléro-cornéen. Avec l'aiguille de Valude, la conduite est la même, si ce n'est que la pointe de l'aiguille surtout agit.

Avec le couteau de de Graefe, la technique est la même; le danger est d'agrandir la plaie et de faire écouler l'humeur aqueuse.

Les résultats ont été les suivants :

De Vincentiis. — Sur 62 cas : en peu de temps, diminution de la tension, élargissement du champ visuel, relèvement de l'acuité, cessation des attaques douloureuses.

Guérison dans 50 p. 100 des cas; 2 échecs; 4 cas sans résultat.

Les meilleurs résultats ont été dans les formes prodromiques, irritations chroniques, chroniques simples.

Valude. — 6 cas : dans 1 cas le couteau a désinséré les procès ciliaires; dans l'autre il a éraillé l'iris; 2 cas de glaucome chronique simple ont été très améliorés.

Dans 1 cas d'hydrophtalmie il y a eu grande amélioration.

Les avantages de l'opération sont :

La plaie est très petite.

L'humeur aqueuse s'écoule lentement, et la pression s'abaisse insensiblement.

Il n'y a pas de prolapsus iridien possible ni d'enclavement. Il convient que la guérison du glaucome aigu « reste la tâche de l'iridectomie ». Mais le débridement peut, au même titre que la sclérotomie servir d'opération préparatoire, d'auxiliaire de l'iridectomie.

Dans beaucoup de cas avant de faire une large bride à l'iris on peut tenter cette opération.

L'auteur fait observer que l'action de chaque débridement ne paraît pas se poursuivre au delà d'un mois.

Les complications sont : section sous-conjonctivale de la sclérotique, iridodyalise ; hémorragie dans la chambre antérieure. (*Annales d'oculistique*, février 1898.)

Lipomes sous-conjonctivaux, par M. Rogman (de Gand). — L'auteur apporte cinq observations de lipomes sous-conjonctivaux ; dans le premier cas, il croit à une tumeur congénitale, l'autre œil présentait symétriquement une production rudimentaire analogue; l'accroissement qu'elle a pris peut être attribué soit à l'augmentation générale du tissu adipeux, soit à un traumatisme ignoré.

Un autre cas se trouve associé à une production dermoïde. Une énumération de tous les travaux parus sur ce sujet complète cette étude consciencieuse. (*Annales d'oculistique.*)

Paralysie de l'accommodation et mydriase d'origine hystérique, par le Dr Blok (de Rotterdam). — C'est un cas, ainsi que

le dit l'auteur, à ajouter à l'unique observation de Gilles de la Tourette, avec cette différence que la maladie en question présente une contraction spasmodique du droit supérieur et du droit interne, tandis que celle de M. Gilles de la Tourette avait un ptosis complet et une paralysie du droit supérieur et du droit interne.

Dans le cas présenté par M. Blok, il s'agit d'une mydriase hystérique spasmodique double accompagnée de paralysie double de l'accommodation. (*Annales d'oculistique.*)

Lésions obstétricales de l'œil et de ses annexes, par le Dr H. Truc (de Montpellier). — Cette revue fort détaillée de la question envisage tous les cas, depuis l'accouchement simple.

Dans l'accouchement entocique, des varicosités, des ecchymoses, des phlyctènes peuvent se produire; si l'accouchement est un peu laborieux, il peut y avoir de l'œdème palpébral, des hémorragies rétiniennes; ces dernières sont plus fréquentes quand le travail est long, chez les primipares, par exemple, par suite des modifications de la circulation ou de la stase veineuse, produisant soit peu de dommages fonctionnels, soit une atrophie optique plus ou moins complète. A noter, enfin, les manœuvres maladroites ou brutales du toucher explorateur.

Dans les cas d'accouchement dystocique les lésions peuvent être des excoriations, des ecchymoses, de l'œdème avec gonflement inquiétant des paupières, de l'exophtalmie, des fractures de l'orbite, des paralysies palpébrales (ptosis souvent dû à une paralysie de la 3e paire par compression du crâne contre le rebord du bassin), lagophtalmie paralytique coïncidant avec une paralysie faciale du même côté.

Les cuillers du forceps peuvent produire des ulcérations de la cornée plus ou moins profondes. Le nombre relativement plus grand des hémorragies rétiniennes dans les accouchements dystociques peut provenir de la longueur du travail ou de l'exagération de la tension des liquides intra-craniens par la pression céphalique du forceps.

L'auteur fait remarquer que la paralysie du droit interne est possible, mais n'a jamais été observée.

Conclusion : la thérapeutique oculaire ne saurait devenir bien active; elle reste essentiellement symptomatique et se borne à diriger ou accélérer la guérison locale. (*Annales d'oculistique.*)

Phlegmon orbitaire chez un enfant de 15 jours, par le Dr Leplat (de Liège). — Après avoir raconté l'histoire clinique d'un phlegmon orbitaire chez un enfant de 15 jours, M. Leplat croit avoir eu affaire à un phlegmon du tissu conjonctif et que la

lame papyracée de l'ethmoïde a été atteinte secondairement, probablement parce que le foyer purulent était tout proche.

La cause de ce phlegmon peut être une écorchure pendant l'accouchement, mais on n'en a pas trouvé trace; il ne peut être question de diathèse, les parents étant de bonne santé. L'étiologie reste donc inconnue. (*Annales d'oculistique*, 1898, p. 42.)

Papillome de la conjonctive, par MM. LAGRANGE et MAZET. — Les auteurs considèrent le papillome comme un néoplasme bénin ou malin. Il est bénin quand le corps des papilles malades seul se développe outre mesure et que l'épithélium reste indemne, mais celui-ci arrive souvent à déborder et à s'étendre aux alentours de la papille en infiltrant les tissus voisins.

Un papillome est une tumeur qui présente dans sa structure une hypertrophie évidente du corps papillaire concordant avec une exagération plus ou moins grande du revêtement épithélial.

Bibliographie. — FONTAN. Adéno-papillome de la conjonctive.

PARIZOTTI. Travail sur les tumeurs bénignes de la conjonctive, *Recueil.*

HIRSCHBERG et BIRNBACHER.

MAGNUS. Cas dans lequel l'ablation fut suivie de récidive.

FUCHS.

SIMS.

GILLET DE GRANDMONT, *Soc. d'opht. de Paris*, novembre 1892.

WANGEMAN.

Le cas rapporté par les deux auteurs est le suivant :

Un homme est arrivé porteur d'énormes végétations framboisées de la conjonctive recouvrant presque complètement la cornée. Une première excision avait été faite deux ans avant, suivie de récidive. Ils excisèrent le plus possible des tumeurs, puis quelque temps après survinrent le sphacèle de la cornée et la hernie de l'iris.

De plus très rapidement les végétations se reproduisirent.

Ils proposèrent l'énucléation qui fut refusée.

De leur examen histologique, il découle qu'il y avait hypertrophie manifeste des papilles conjonctivales et développement excessif du revêtement épithélial.

Ils en concluent que le sujet était atteint d'une véritable tumeur maligne développée à la longue sur des productions papillaires bénignes dont il avait trop tardé à se faire débarrasser. (*Annales d'oculistique* de 1898, p. 29.)

Les rayons X en optique et en ophtalmologie, par le Dr FOVEAU DE COURMELLES. — L'œil ne perçoit pas directement les rayons X. « La rétine de l'homme, écrit Rœntgen, est absolu-

ment insensible à ces rayons; l'œil placé tout auprès de l'appareil ne voit rien. Il résulte clairement des expériences que cela n'est pas dû à un défaut de perméabilité de la part des milieux de l'œil. » Plusieurs auteurs ont émis l'opinion que, grâce aux rayons X, les aveugles pourraient voir. Les résultats ont été contradictoires, et après avoir expérimenté sur 240 aveugles de l'Institut des jeunes aveugles, l'auteur arrive aux conclusions suivantes :

« L'œil normal ne perçoit pas les rayons X, il perçoit avec eux, par eux, et non pas eux-mêmes. L'aveugle percevant à peine la lumière en a la sensation lumineuse ou douloureuse, en des cas restreints. Ce n'est pas encore la vue rendue aux aveugles.

« Mais si les rayons X ne peuvent remplacer l'appareil optique, au moins permettent-ils de le pénétrer et de faire le diagnostic des corps étrangers qui s'y peuvent trouver. »

Cette partie du travail intéresse assez les ophtalmologistes pour que nous la citions presque *in extenso*.

« La possibilité de radiographier des corps étrangers au sein des liquides ophtalmiques étant controversée par plusieurs praticiens, sous prétexte d'opacité de tout ou partie de ces liquides, nous apportons l'observation suivante :

« Chez un homme ayant reçu un plomb n° 6 une première épreuve fut faite de profil et un témoin du même plomb n° 6 placé sur la tempe droite fut maintenu en place par une baudruche. Elle permit de voir distinctement le projectile recherché, situé profondément, un peu au-dessous de l'axe horizontal de l'œil vers le fond de la cavité orbitaire.

« La plaque sensible avait été appliquée contre la joue droite du blessé, l'ampoule était à 60 centimètres.

« Une seconde épreuve fut faite de face. Elle permit de voir le projectile dans un angle différent du premier et à une hauteur horizontale identique à celle de la première épreuve.

« La transparence des liquides ophtalmiques et du cristallin ne peut être désormais discutée, et nous devons retenir que si l'œil ne voit pas les rayons Rœntgen, la cause essentielle en est bien le défaut de sensibilité de la plaque scotographique que la rétine présente, et non pas le défaut de perméabilité des tissus qui se trouvent au-devant de cette plaque. » (*Indépendance médicale*, 6 août 1898.)

La *Crónica Medica* de Lima (Peru), publiée sous la direction de M. le Dr Valasquez, publie, à la date du 15 décembre 1897, un intéressant travail du Dr Walter Fox, intitulé : **Notas sobre algunas casos de neuritis toxica.** Il recommande d'une manière toute particulière l'usage d'injections hypodermiques de strychnine

à forte dose, allant jusqu'à 15 milligrammes, 4 fois par jour. Ce traitement a été employé surtout avec un grand succès par le Dr Jameson (de Sydney) dans une névrite périphérique provoquée par l'intoxication de béri-béri.

Plus spécialement, ce traitement paraît réussir dans les intoxications de tabac, de quinine et de cocaïne.

Il rapporte à l'appui de son assertion deux observations d'amblyopie nicotinique et quinique, avec une diminution notable de l'acuité centrale visuelle, et où pourtant le champ visuel périphérique et la perception colorée ont été conservés. Dans l'un comme dans l'autre cas, il n'y avait point d'altération rétinienne. Le traitement de strychnine amena promptement la guérison.

La troisième observation se rapporte à une *névrite périphérique cocaïnique*, survenue chez un homme de 20 ans qui fut pris de paralysie de tous les muscles des yeux, avec des mouvements oscillatoires des globes oculaires. Il avait employé pour des névralgies dentaires jusqu'à 30 grammes de la solution de cocaïne à 10 p. 100 pendant longtemps, et il en était résulté une paralysie des muscles oculaires. Les injections de strychnine l'ont guéri facilement.

Dr Valois.

INDEX BIBLIOGRAPHIQUE

M. Raymond. — Traitement prophylactique et curatif de l'ophtalmie purulente des nouveau-nés. Méthode employée à la clinique Baudelocque (Thèse de doctorat, 1898).

M. Maillotis. — Les troubles visuels graves après les pertes de sang (Thèse de doctorat de Paris, 1898).

M. Clément. — De l'iridectomie d'emblée dans le traitement des ulcères à hypopyon (Thèse de Montpellier, janvier 1898).

M. Lasalle. — Contribution à l'étude du traitement du goitre exophtalmique par la résection du sympathique cervical (Thèse de Montpellier, 1898).

M. Wagenmann. — Contribution à l'étude des troubles circulatoires dans les vaisseaux rétiniens (*Archiv f. ophth. von Graefe*, vol. XLIV, n° 2, p. 219).

M. Fromaget. — Extrait aqueux de capsules surrénales en ophtalmologie (*Journ. de méd. de Bordeaux*, 13 mars 1898).

M. Martin. — Cataracte traumatique, ablation du cristallin dans sa capsule (*Journ. de méd. de Bordeaux*, 27 mars 1898).

M. Fromageot. — De la kératite neuro-paralytique d'origine syphilitique (Thèse de doctorat, 5 mai 1898).

NOUVELLES

La Rédaction du *Recueil d'Ophtalmologie* reçoit l'avis suivant qu'elle se fait un plaisir d'annoncer à ses lecteurs.

La huitième réunion des médecins polonais se tiendra cette année du 1er au 3 août à Posen, sous la présidence de M. le Dr Swiecicki.

Une particularité de ce Congrès, c'est qu'il y aura une section pour les dames médecins.

La section d'ophtalmologie, sous la présidence de M. le Dr Wicherkiewicz, sera probablement fort nombreuse, et plusieurs communications importantes y seront faites, parmi lesquelles nous remarquons les suivantes :

1° Dr Strzeminski (de Wilna). — Ophtalmomalacia essentialis.

2° Dr Kamocki (de Varsovie). — De l'origine de la pigmentation des tumeurs mélanotiques de l'œil (*Barwnik melanotycznych miesakow oka*).

3° Dr Steinhaus (de Varsovie). — 1° Un cas de rétinite albuminurique avec décollement binoculaire et total des deux rétines; 2° Neuroepithelioma retinæ mixtum; 3° Décollement de la rétine; Recherches expérimentales.

4° Dr Garlinski (de Varsovie). — Des néoplasmes de l'orbite.

5° Dr Gepner fils (de Varsovie). — 1° Un cas de fièvre aiguë avec des complications du côté des paupières; 2° Oblitération de tous les vaisseaux rétiniens à la suite de l'extraction d'une dent.

6° Dr Talko (de Lublin). — Du cysticerque dans l'œil.

7° Dr Ziemenski (de Varsovie). — 1° De l'extirpation d'un cysticerque sous-rétinien; 2° Sur la question du traitement de la myopie par une opération.

8° Dr Kramsztyk (de Varsovie). — Des difficultés d'examen clinique du glaucome.

9° Dr Kolinski (de Lodzie). — 1° Remarques sur la naissance et l'évolution du glaucome; 2° Du massage en ophtalmologie.

Les personnes qui voudront faire une communication à ce Congrès devront se faire inscrire avant le 1er juillet chez le Dr *Motz* à Paris, 45, boulevard Saint-Michel.

Le Gérant : Félix Alcan.

5457. — L.-Impr. réunies, B, rue Saint-Benoît, 7. — Motteroz, directeur.

TRAITEMENT DU GLAUCOME

PAR LA RÉSECTION DU SYMPATHIQUE CERVICAL

PAR

M. THOMAS JONNESCO (de Bucharest)

L'auteur a présenté à l'Académie de médecine les observations suivantes sur le glaucome :

Le 31 septembre 1897, j'ai pratiqué pour la première fois la résection du ganglion cervical supérieur du sympathique dans le glaucome. Les résultats immédiats de mon opération, je les ai fait connaître à l'Académie de médecine de Paris, dans la séance du 19 octobre 1897. Depuis, j'ai eu l'occasion de pratiquer sept fois cette intervention; la plupart de ces cas sont assez éloignés pour pouvoir aujourd'hui conclure sur les résultats.

En résumé, nous avons opéré : 1 cas de glaucome aigu (obs. 7); 1 cas de glaucome chronique irritatif (obs. 4); 3 cas de glaucome chronique irritatif absolu (obs. 1, 2 et 3); 2 cas de glaucome chronique simple.

Les résultats consistent en : *a*) chute immédiate et permanente du tonus oculaire dans tous les cas, mais plus prononcée dans quatre (1, 4, 5 et 6); *b*) rétrécissement très énergique (obs. 1) ou marqué et permanent de la pupille, et cela même dans les cas précédemment iridectomisés; *c*) disparition des douleurs péri-orbitaires et de la céphalalgie, quand elles existaient; *d*) disparition des attaques dans les cas de glaucome irritatif; *e*) amélioration très marquée et permanente de la vue, dans tous les cas où la perception lumineuse et un certain degré d'acuité visuelle prouvaient que l'atrophie papillaire n'était pas absolue. Cette amélioration a été surtout surprenante par sa rapidité et son augmentation graduelle dans les 2 cas de glaucome chronique simple (obs. 5 et 6) et dans 1 cas de glaucome chronique irritatif (obs. 4). Elle a

manqué dans 2 cas de glaucome chronique irritatif absolu (obs. 2 et 3), et dans 1 cas de glaucome aigu (obs. 7). Mais il faut observer que ce dernier est encore beaucoup trop récent pour pouvoir regarder comme définitif le résultat obtenu.

Manuel opératoire. — Tout d'abord, il ne peut y avoir de discussion sur la portion de sympathique qui doit être enlevée. Toutes les fibres oculaires de ce nerf traversant le ganglion cervical supérieur avant d'atteindre l'œil, c'est lui qui doit être enlevé pour détruire l'ensemble de l'appareil nerveux sympathique oculaire, sauf les filets d'origine encéphalique qui se rendent directement dans le trijumeau et pénètrent avec les filets de ce nerf dans le globe oculaire. La simple section du cordon sympathique au cou ne peut donner de résultats complets, parce que cette section, pratiquée même au-dessus du ganglion cervical supérieur, chose très difficile, du reste, laisserait intact un grand nombre de fibres sympathiques oculaires. De plus, le ganglion cervical supérieur forme, à son tour, un petit centre nerveux périphérique dont l'action demeurerait intacte à la suite d'une simple section du nerf.

Pour enlever ce ganglion, il y a *deux voies :* l'une, *rétro-mastoïdienne*, que j'emploie pour la résection totale du sympathique cervical, l'autre, *pré-mastoïdienne*, que j'emploie et préconise pour la résection du ganglion cervical supérieur seul. En effet, cette dernière voie est plus simple, produit moins de délabrement, et est, par conséquent, préférable en tous points à la voie rétro-mastoïdienne.

Les temps opératoires sont :

Premier temps : *Incision cutanée.* — Longue de 8 à 10 centimètres, elle suit le bord antérieur du sterno-mastoïdien, commençant au niveau de l'angle de la mâchoire.

Deuxième temps : *Dégagement du bord antérieur du sterno-mastoïdien.* — Après l'incision de la peau, du peaucier et de l'aponévrose cervicale superficielle, on dégage à la sonde cannelée le bord antérieur du sterno-mastoïdien, dans

toute l'étendue de la plaie, et on confie le muscle à un écarteur qui l'attire en dehors et en arrière; on effondre à la sonde cannelée le feuillet profond de la gaine aponévrotique du muscle, et, après avoir placé un deuxième écarteur sur la lèvre interne de la plaie, qui attire le larynx de côté, on arrive sur le paquet vasculo-nerveux du cou.

Troisième temps : *Recherche, dégagement et résection du ganglion cervical supérieur.* — En effondrant la paroi antérieure de la gaine des vaisseaux, on pénètre entre la veine jugulaire, qu'on dégage et donne à l'écarteur externe, qui l'attire en dehors et en arrière, et la carotide interne, qu'on dégage aussi et confie à l'écarteur interne. Le vague est pris dans ce même écarteur. Dans l'espace ainsi créé, on trouve, après avoir détruit à la sonde cannelée la paroi profonde de la gaine des vaisseaux et l'aponévrose provertébrale, l'extrémité inférieure du ganglion cervical supérieur, qu'on reconnaît très facilement. Isolé à la sonde cannelée et pris dans une pince, le ganglion sera poursuivi de bas en haut vers son extrémité supérieure. Après l'avoir bien isolé des organes qui l'environnent, à l'aide de l'index, isolement qu'on pousse aussi haut que possible, on sectionne, à l'aide de ciseaux courbes et boutonnés, tous ses filets afférents et efférents. Cela fait, le ganglion ne tient plus que par le cordon qui continue son extrémité supérieure; une pince à forcipressure est appliquée sur le ganglion, aussi près que possible de son extrémité supérieure, et, par une traction brusque et assez violente, on arrache le ganglion. Il ne reste qu'à sectionner le cordon nerveux au-dessous du ganglion pour l'extraire en totalité.

L'opération ainsi faite permet d'enlever le ganglion dans sa totalité; elle est absolument exsangue; elle permet d'éviter la section des fibres du plexus cervical superficiel et la branche externe du spinal.

Quatrième temps : *Suture de la plaie.* — En deux étages : un profond réunissant le bord du sterno-mastoïdien aux

tissus sous-cutanés, fait par trois ou quatre points de catgut; l'autre superficiel : suture intradermique ou en surjet, faite au catgut fin. Pas de drainage.

A la séance du 8 juin 1896, M. le prof. PANAS lit un rapport sur ce travail de M. Jonesco; voici les conclusions de ce rapport :

« Les observations sont en trop petit nombre, et les résultats sont trop récents en même temps que peu démonstratifs, pour qu'on puisse dès à présent adopter la sympathitectomie dans le traitement du glaucome, que celui-ci soit aigu, subaigu ou chronique simple. Il ne s'agit pas moins là d'un travail intéressant, et je propose à l'Académie d'adresser des remerciements à l'auteur. »

LÈPRE OCULAIRE

LAGOPHTALMOS, KÉRATITE, IRITIS, CHORIO-RÉTINITE INSENSIBILITÉ DE LA CORNÉE[1]

PAR

Le Dr A. TRANTAS

Chirurgien oculiste de l'hôpital grec de Constantinople.

La fréquence des affections oculaires chez les lépreux est déjà bien établie; près de deux tiers des lépreux présentent des complications oculaires, le plus souvent bilatérales, et 30 p. 100 d'entre eux deviennent aveugles. En notre ville, il n'est pas rare de rencontrer des cas de lèpre oculaire; mais un cas, que j'ai eu à étudier dernièrement, a attiré particulièrement mon attention et je me permets de vous communiquer ce que j'ai vu chez ce malade.

Il s'agit d'une dame, née à l'île de Marmara (où la lèpre

1. Communication faite à la Soc. Imp. de médecine de Constantinople, à la séance du 5 novembre 1897.

est bien répandue), âgée de 45 ans, mère de deux enfants bien portants, sauf un lagophtalmos médiocre, dont sa fille est atteinte depuis sa petite enfance, ayant un frère atteint d'insensibilité des extrémités (probablement de nature lépreuse); cette dame se présente à l'hôpital grec pour une affection de son œil gauche datant depuis une année. On voit en effet, une infiltration diffuse, assez profonde, du segment inférieur (le tiers) de la cornée gauche; cette infiltration examinée à l'aide d'une loupe, paraît être formée réellement de taches bien rapprochées, beaucoup plus confluentes en haut que vers le limbe scléro-cornéen, où elles sont plus disséminées. Chaque tache, particulièrement, est entourée d'une zone vasculaire, ces zones s'unissent pour aboutir à un ou deux rameaux vasculaires vers le limbe. Cette belle arborisation est analogue à celle de la kératite parenchymateuse spécifique, décrite par Hirschberg. Entre ces taches ou sur elles on distingue de toutes petites ulcérations superficielles. On constate, en outre, une insensibilité de la cornée complète dans toute son étendue, même dans les parties non touchées par l'infiltration. Cette insensibilité doit être considérée comme un facteur très important du développement de la kératite, à ce qu'il me semble. Les larmes sont plutôt diminuées. Plus tard, j'ai constaté une iritis à cet œil avec des synéchies postérieures abondantes, qui a évolué presque à l'insu du malade. On constate en plus un lagophtalmos double datant depuis treize années, qui est considéré comme jouant le principal rôle de l'affection cornéenne.

A l'œil droit, quoique la malade ne se plaigne nullement, il y a un commencement de kératite analogue à celle de l'œil congénère et une insensibilité de la cornée moins complète qu'à l'œil gauche. Ces lésions m'ont fait soupçonner la lèpre. J'ai trouvé, en effet, une insensibilité au toucher, à la chaleur et à la douleur, de la face et des extrémités supérieures et inférieures. Cette insensibilité date depuis douze ans au moins, d'après le dire de la malade. On constate en plus un pemphigus léprique sur la région du genou gauche et de la partie inférieure de la cuisse gauche. Un des doigts, le

médius de la main gauche, est mutilé en sa dernière phalange. Les muscles du thénar et hypothénar sont évidemment atrophiques des deux côtés. Son Excellence Zambaco-pacha, notre illustre léprologue, chez qui j'ai conduit la malade, a même constaté des névromes du nerf cubital au niveau de l'articulation du coude et il a confirmé le diagnostic de la lèpre (forme syringomyélique). Elle a eu dans le temps des foyers disséminés d'alopékiasis dans sa chevelure, qui sont complètement guéris.

Pour combattre les lésions de la cornée, le moyen le plus efficace est l'occlusion des paupières; nous avons donc procédé à une tarsorraphie médiane et je n'ai qu'à m'en louer; au moins pour le moment, le progrès de la maladie cornéenne a été enrayé [1].

Entre temps, j'ai voulu examiner le fond de l'œil droit, où j'ai rencontré une chorio-rétinite très nette. La planche que je passe devant vos yeux indique fidèlement les lésions périmaculaires.

Comme on le voit, il y a une tache noire assez grande, un peu en dehors et en haut de la macula. C'est un produit choroïdien pigmentaire. En outre, on peut distinguer des points ronds, ayant à peine les dimensions d'une tête d'épingle (avec le grossissement qu'on obtient avec l'image droite), qui sont à côté des parois des petites veinules maculaires [2]. Plus loin, du côté temporal, il y a une altération du pigment du fond de l'œil bien sensible relativement à d'autres endroits du fond. En plus on voit aussi des taches jaunâtres (une ou deux) allongées vers l'ora serrata en haut et en bas. L'acuité visuelle de cet œil est, malgré ses altérations ophtalmoscopiques, presque normale, ce qui nous explique pourquoi la malade ne se plaignait pas de cet œil, qu'elle considérait comme tout à fait sain. Le schéma visuel de cet œil accuse un certain rétrécissement pour les couleurs.

1. Plus tard nous avons constaté une diminution sensible de l'infiltration de la cornée et la cicatrisation des petites ulcérations. L'irritation de l'œil avait disparu.

2. Ce sont des exsudats purement rétiniens.

Les urines ne présentent rien de pathologique. Pas de syphilis ni d'autre diathèse, sauf la lèpre, à laquelle on doit rattacher les phénomènes oculaires.

En résumé, ce qu'il faut retenir de cette observation c'est : 1° l'insensibilité de la cornée, même dans ses parties non infiltrées; 2° la relation qui existe entre le degré de cette insensibilité de la cornée et le degré de l'infiltration cornéenne; 3° l'existence des lésions oculaires sans que la malade accuse une plainte quelconque, ce qui nous conduit à reconnaître l'utilité de l'examen ophtalmoscopique dans tous les cas de lèpre[1]; 4° la ressemblance de l'image ophtalmoscopique de cette lépreuse avec des lésions syphilitiques analogues, telles que nous voyons quelquefois quand la syphilis frappe la région maculaire sous forme de points disséminés; je dois dire cependant que les exsudats lépreux m'ont paru moins dorés que les syphilitiques, et 5°, le plus important, que dans la lèpre on peut voir une chorio-rétinite sur le vivant à l'examen ophtalmoscopique. Ce dernier point a une valeur particulière, puisque, d'après Berger[2], les lésions de la rétine n'ont été jamais reconnues par l'ophtalmoscope sur le vivant. — Panas aussi n'en parle pas du tout dans son mémoire présenté devant l'Académie (*Bull. Acad. méd.*, 6 déc. 1887).

Nota. — D'après Bégué[3], Hansen et Bull ont seulement signalé un aspect grisâtre péripapillaire avec diminution du calibre des vaisseaux rétiniens. M. Lopez[4], dans un travail important, affirme que, parmi 45 cas de lèpre oculaire qu'il a rencontrés, il n'a pas pu trouver de lésions ophtalmoscopiques. Il est vrai que l'examen ophtalmoscopique est le plus souvent infructueux ou même impossible, à cause des lésions de la cornée et des exsudats de la pupille. Je suis convaincu que si l'on examine, comme je l'ai fait, des yeux qui ne por-

1. La même chose a été constatée quelquefois chez les syphilitiques, de sorte que nous croyons que, pour déclarer quelqu'un guéri de syphilis, on devrait préalablement l'examiner aussi à l'ophtalmoscope.
2. Les maladies des yeux dans leurs rapports avec la pathologie générale.
3. Les manifestations oculaires de la lèpre (Thèse de doctorat de Paris, 1889).
4. *Arch. f. Augenh.*, XXII, 2° et 3° f., 1891.

tent pas encore de lésions graves, on trouvera souvent des lésions ophtalmoscopiques. D'ailleurs, le microscope a déjà montré des altérations de la choroïde et de la rétine. Les lésions ophtalmoscopiques nous rendent compte pourquoi les lépreux, quand ils deviennent aveugles, perdent même la perception lumineuse.

Dr A. Trantas.

LA FORME DE LA SOURCE LUMINEUSE

(CARRÉ LUMINEUX)

POUR LA SKIASCOPIE

ASTIGMOMÉTRIE ET ABERROSCOPIE OBJECTIVE DE L'ŒIL[1]

PAR

Le Dr A. ANTONELLI (de Paris)

D'après la théorie élémentaire de la skiascopie, telle que les auteurs français l'ont établie, il est facile de comprendre combien la forme de la source lumineuse a d'importance pour l'interprétation exacte de tous les phénomènes fournis par la méthode de Cuignet-Parent. Il nous suffira de rappeler que la forme de la source lumineuse est en rapport direct avec la forme du *champ d'éclairage;* de sorte que nous pouvons savoir à l'avance la forme que ce champ doit présenter, pour une source lumineuse donnée, dans des conditions d'expérience bien déterminées et en supposant l'œil emmétrope. Ensuite, nous pouvons nous rendre compte des modifications que ladite forme du champ d'éclairage doit subir, à cause des différentes amétropies ou des principaux défauts optiques de l'œil. L'étude de ces phénomènes est d'autant plus facile et intéressante, qu'ils se produisent dans un *champ d'examen* qui est, en somme, *la projection du champ pupillaire de l'observé sur son écran rétinien.*

1. Communic. au Congrès de la Soc. franc. d'opht., Paris, mai 1898.

Ces considérations m'ont suggéré d'abord la méthode d'*aberroscopie objective de l'œil, à l'aide de la skiascopie avec source lumineuse linéaire*[1]. Plus tard, pour associer l'aberroscopie à l'astigmométrie skiascopique, autant que possible rapide et exacte, j'en suis arrivé à l'emploi constant d'une *source lumineuse à forme de carré*, méthode dont je vais exposer les avantages.

Bien entendu, je n'ai pas la prétention de montrer le premier pourquoi la déformation d'un carré, dans l'image catoptrique ou dioptrique, est un des meilleurs moyens pour mettre en évidence l'astigmatisme de la cornée (ophtalmométrie clinique) ou l'As. total de l'œil (skiascopie). Si la forme de la source lumineuse n'a pas une grande importance pour l'optométrie skiascopique grossière, car la marche directe ou inverse de l'ombre peut suffire à montrer le genre d'amétropie, elle en a une bien grande pour l'*astigmométrie skiascopique*, comme nous allons le prouver; et je crois que la *source lumineuse carrée* peut rendre d'énormes services aux cliniciens de l'optométrie, auxquels cet article est principalement destiné.

D'abord quelques mots sur la technique. Le petit appareil dont je me sers se trouve dans le commerce sous le nom pompeux de *phare articulé* (fig. 1). M. Bouzendroffer, l'opticien bien connu, a bien voulu y adapter des pièces qui permettent d'appliquer sur la surface plane de la grosse loupe un écran tournant, qui porte soit la fente de 5 millimètres pour l'aberroscopie pure et simple, soit le carré pour l'astigmométrie et l'aberroscopie en même temps. Le carré dont je dispose peut varier de dimensions, grâce au glissement des deux pièces qui en limitent les côtés opposés; mais ce dispositif, assez coûteux, n'est pas indispensable. On peut se contenter d'une simple plaque perforée au centre, sur 1 centimètre carré, mais il est utile de pouvoir orienter à volonté les côtés du carré lumineux, et surtout de la fente lumineuse; or, cela s'obtient en tournant simplement l'écran

1. *Bullet. de la Soc. franç. d'ophtalm.*, 1896, p. 456.

feste (la rotation du miroir étant uniforme dans les deux directions) par un parcours plus long de ce champ dans le champ d'examen, suivant le grand axe du rectangle, qui marque le méridien le plus amétrope; autrement dit, *la marche de l'ombre apparaît plus lente suivant le méridien de plus forte amétropie.*

Ce phénomène était bien connu, car toujours la marche de l'*ombre latérale*, directe ou inverse, a été décrite *d'autant plus rapide que l'œil serait mieux adapté pour la distance de l'image de la source lumineuse.* Mais, pour que cette loi puisse bien servir à l'astigmométrie skiascopique, il est indispensable d'avoir la source lumineuse carrée, en accord avec l'orientation de l'astigmie. Avec une flamme ordinaire, ou même un bec Auer, le champ d'éclairage aura toujours une forme plus ou moins allongée dans le sens vertical; de sorte qu'il serait impossible de juger de la rapidité différente dans la marche de l'ombre suivant les deux méridiens (vertic. et horiz.), en tant que provoquée *uniquement* par l'amétropie astigmique. Avec une source lumineuse ronde, comme Bitzos la conseille dans son livre [1], et comme je l'ai expérimentée pendant longtemps, la différence de rapidité en question est appréciable, car le champ d'éclairage affecte la forme ovale, son grand axe suivant le méridien le plus amétrope; mais le phénomène est beaucoup moins net que lorsqu'il s'agit d'ombres à bords droits, et, en outre, il faudrait renoncer à reconnaître, en même temps et avec autant de facilité que l'As., la présence et le genre de l'aberration monochromatique et des dissymétries de l'appareil dioptrique oculaire.

Il est utile de noter que, suivant le méridien le plus amétrope, nous avons non seulement *la marche plus lente de l'ombre*, mais aussi *le bord de cette ombre moins net, plus diffus;* en effet, le bord du champ d'éclairage perpendiculaire à la direction du méridien plus amétrope sera constitué par des cercles de diffusion plus prononcés. Cela justifie-

1. Bitzos, *la Skiascopie*, Soc. d'édit. scient., Paris, 1893.

rait l'affirmation de Chibret : « C'est la différence d'intensité lumineuse entre les deux ombres, et non la différence de marche de ces ombres, qu'il faut rechercher en cas d'As., le deuxième procédé n'aboutissant qu'à une grossière approximation si on le compare au premier[1]. »

Il faut néanmoins remarquer que, dans cet ordre de phénomènes, entrent en ligne de compte quelques facteurs qui peuvent en fausser l'observation. Surtout celui-ci : lorsque le champ d'éclairage a le bord net, c'est que l'image de la source lumineuse sur le fond de l'œil est nette aussi, avec un maximum d'intensité lumineuse; et alors l'irradiation sur la partie contiguë de la rétine donnera une *pénombre*, plutôt qu'une véritable ombre, pendant l'observation skiascopique.

Toujours est-il que le carré lumineux est le seul moyen pour obtenir le maximum de précision de ces deux phénomènes fondamentaux de l'astigmométrie skiascopique, à savoir *la différence de rapidité dans la marche et la différence d'intensité de l'ombre, suivant les deux méridiens principaux.*

Quant au degré d'exactitude que cette méthode peut atteindre, il est certainement bien supérieur aux besoins de la pratique. En effet, je m'en sers surtout pour contrôler définitivement la correction établie à l'aide de l'ophtalmomètre et de l'examen subjectif, avant de prescrire définitivement les verres. Or, très souvent, il arrive qu'un léger degré d'As. persiste, par excès ou par défaut de correction, et si j'augmente ou diminue les cylindres par quart de dioptrie, en me servant des verres de la boîte, le vice de correction apparaît interverti. Je m'en tiens dans ces cas, soit dit en passant, toujours à la correction astigmique *légèrement en défaut;* parce que je ne crois pas trop à la correction dynamique de l'As., et je pense que la vision des astigmates non corrigés se fait en accommodant l'œil pour un point intermédiaire de l'espace focal et surtout en habituant l'appareil visuel, dans le sens le plus large de ces mots, à l'interprétation d'images de diffusions toujours analogues.

1. Chibret, *Archives d'Opht.*, 1886, p. 146.

Quant à l'aberroscopie objective, à l'aide du carré lumineux, elle se fait sur les mêmes principes qu'avec la ligne lumineuse. Il s'agit, simplement, de remarquer les *déformations du bord du champ d'éclairage*, autrement dit de la *limite de l'ombre latérale*. Ces déformations consistent dans une courbe, qui peut être en *barillet* ou en *croissant* — pour garder les expressions de l'aberroscopie subjective de Tscherning — c'est-à-dire *convexe* (*barillet*) ou *concave* (*croissant*) *par rapport au méridien de la pupille*. La déformation en barillet sera donc constituée en général par une courbe en accord avec celle du bord pupillaire le plus rapproché, tandis que la déformation en croissant sera une courbe opposée à celle dudit bord de la pupille.

Exposer l'interprétation de ces déformations en rapport avec les conditions d'expérience (genre du miroir employé pour la skiascopie, distance entre l'observateur et l'observé, genre d'amétropie de l'œil observé, genre de l'aberration de sphéricité, positive ou négative) nous entraînerait trop loin. En nous réservant donc de compléter cette étude dans un prochain travail, nous renvoyons pour le moment le lecteur à notre communication de 1896, déjà citée.

Dr ANTONELLI.

L'AZOTATE DE COCAÏNE

DANS LES CAUTÉRISATIONS AU NITRATE D'ARGENT

PAR

A. NEUSCHULER

Assistant de la clinique pour les maladies des yeux du Dr Galezowski.

Bien qu'on ait cherché en pratique oculaire des succédanés au nitrate d'argent, ce médicament, souverain pour tant d'affections, restera cependant longtemps encore notre médicament de choix à cause des heureux résultats qu'il donne, particulièrement dans certaines conjonctivites et dans l'ophtalmie des nouveau-nés, ainsi que nous avons journellement l'occasion de le constater dans les

nombreux cas de guérison obtenus dans la clinique du Dr Galezowski.

Il y a néanmoins dans la pratique des cas où le nitrate d'argent est d'une application difficile, douloureuse, chez les enfants et les femmes, par exemple, et même chez certains malades nerveux ou pusillanimes; l'instillation de la cocaïne dans les culs-de-sac est sans effet et inutile. C'est que le chlorhydrate de cocaïne, dont la formule est : $C^{17}H^{21}NO^4,HCl$, forme avec le nitrate d'argent ($AgNO^3$) la réaction :

$$C^{17}H^{21}NO^4,\ HCl + AgNO^3 = C^{17}H^{21}NO^4,\ HNO^3 + AgCl,$$

réaction qui donne lieu à Ag Cl, chlorure d'argent, substance blanche, insoluble dans l'eau et qui rend inutile l'instillation de la cocaïne.

Nous avons cherché un anesthésique local qui pourrait être substitué au chrorhydrate de cocaïne sans donner de réaction avec le nitrate d'argent, et nos recherches ont été couronnées de succès. Il existe en effet une substance : l'azotate de cocaïne, dont la formule est $C^{17}H^{21}NO^4$, HNO^3, à laquelle le Dr E. Saalfeld, de Berlin [1], a eu recours pour badigeonner la muqueuse de l'urètre avant de pratiquer des instillations de nitrate d'argent par le procédé du Dr Guyon. Nous avons constaté que cet anesthésique, préconisé par le Dr E. Saalfeld pour l'anesthésie des voies urinaires, jouit de la même propriété dans la muqueuse conjonctivale : il ne forme pas de précipité avec le nitrate d'argent et insensibilise tout aussi bien que le sel du même alcaloïde. Une longue série d'expériences faites dans la clinique du Dr Galezowski nous a donné les résultats les plus satisfaisants : il suffit d'instiller entre les paupières quelques gouttes de la solution :

Azotate de cocaïne.....	0 gr. 50
Eau distillée.....	10 gr.

pour rendre la nitratation indolore.

Il nous a paru utile de consigner ici ces résultats et de conseiller de faire toujours avant la nitratation l'instillation de quelques gouttes de collyre d'azotate de cocaïne qui est aussi anesthésique que le chlorhydrate et n'offre aucune réaction avec le nitrate.

Dr A. NEUSCHÜLER.

1. *La Semaine médicale*, 15 septembre 1897.

SOCIÉTÉ D'OPHTALMOLOGIE DE PARIS

Séance du 5 juillet 1898

PRÉSIDENCE DE M. JOCQS

M. MORAX, secrétaire annuel, lit le procès-verbal de la dernière séance, qui est adopté.

M. Valude demande la parole à propos du procès-verbal.

M. VALUDE. — Je viens de terminer le trimestre pendant lequel j'ai dirigé le traitement des malades en résidence au pavillon des ophtalmies, aux Quinze-Vingts. J'ai soumis au protargol une quinzaine de patients environ, les uns atteints d'ophtalmie purulente sérieuse, les autres avec de l'ophtalmie catarrhale simple, d'autres enfin, des enfants, présentant des ophtalmies phlycténulaires avec sécrétion abondante.

Le protargol a été employé suivant la formule indiquée par M. Darier, à 20 p. 100 dans les cas simples, à 50 p. 100 dans les ophtalmies caractérisées et deux fois par jour.

Dans tous les cas simples, conjonctivites catarrhales, catarrhe des ophtalmies phlycténulaires, le protargol a parfaitement réussi; ce succès, joint au peu de douleur qu'il provoque, en fait un agent très recommandable dans ces cas *simples*.

Mais dans les ophtalmies sérieuses, je dois me séparer entièrement de l'opinion de M. Darier. Le protargol a été manifestement insuffisant, inférieur de beaucoup aux autres moyens et notamment au nitrate d'argent. Je citerai deux cas à l'appui de ce que j'avance.

Un enfant entre à la clinique, atteint d'ophtalmie sérieuse et, par suite d'une absence, je ne le vois que deux jours après son arrivée. Pendant ce laps de temps on avait commencé des irrigations au permanganate de potasse qui avaient enrayé, en majeure partie, la suppuration. Voyant cet enfant à mon retour (l'ophtalmie n'était pas arrêtée et il existait encore du pus), je prescrivis le protargol à 50 p. 100. En deux jours, il se fit une énorme reprise de la suppuration et une des cornées s'ulcéra. Je cessai bien vite le protargol pour mettre en action le nitrate d'argent qui, tout aussitôt, fit tomber l'ophtalmie.

Le second cas est celui d'un adulte atteint d'ophtalmie gonorrhéique. Le protargol à 50 p. 100 amena une certaine amélioration, mais peu sensible et traînante; le nitrate d'argent substitué au protargol conduisit, au contraire, très vite la disparition de la suppuration.

Voici mes conclusions :

Si l'on veut présenter le protargol comme un succédané du nitrate d'argent, valable dans les conjonctivites faibles, et plus agréable que lui, n'étant pas d'une application douloureuse, je suis d'accord avec M. Darier.

Si l'on prétend remplacer le nitrate d'argent dans le traitement des ophtalmies graves par le protargol, même à 50 p. 100, je tiens à protester, d'après mon expérience personnelle, contre la trompeuse et dangereuse sécurité que peut entraîner cette manière de voir.

M. Despagnet. — Je suis heureux qu'à propos du procès-verbal la question de l'action du protargol soit reprise, car, depuis la première communication de M. Darier à l'Académie de médecine, j'en ai fait l'essai le plus impartial et mes conclusions sont à rapprocher de celles de M. Valude. C'est au dispensaire des écoles de la Maison-Blanche que j'ai principalement employé ce médicament. Là pullulent les ophtalmies purulentes de toute sorte; j'ai donc un merveilleux champ d'études. Pour éloigner le plus possible toute chance d'erreur et obtenir des résultats comparatifs probants, j'ai toujours et simultanément, dans les affections binoculaires, employé le protargol dans un œil, tandis que, dans l'autre, on appliquait la méthode la plus communément admise.

Dans les ophtalmies purulentes le protargol à 50 p. 100 est d'une action bien inférieure à celle du nitrate d'argent. Bien entendu les applications en ont été faites comme l'a conseillé M. Darier. Pour cette catégorie d'affections ma religion est parfaitement éclairée, et désormais ce serait pour moi un cas de conscience qui engagerait fortement ma responsabilité que de prescrire le protargol, tandis que je ferais perdre à mes malades un temps précieux pendant lequel le nitrate d'argent eût déjà pu assurer la conservation de l'organe atteint.

Dans les catarrhes simples le protargol a une action aussi efficace et peut-être meilleure que celle des astringents ou caustiques généralement employés.

L'emploi de ce médicament laisse l'œil irrité pendant une heure au moins. Ainsi qu'on l'a dit, il n'est généralement pas douloureux. Toutefois je dois signaler une exception. Dans un cas de kératite granuleuse en récidive, où toute trace de granulations conjonctivales avait disparu depuis plus de deux ans, la douleur qu'il a provoquée trois jours de suite a été telle que la malade s'est énergiquement refusée à continuer ses instillations. Comme je le disais, ce peut bien n'être là qu'une exception.

Je dois enfin signaler l'effet merveilleux que j'en ai obtenu, en solution au 1/10e, dans une affection des plus rebelles, où jusqu'à

ce jour notre thérapeutique est restée en défaut, je veux parler du *catarrhe printanier*. J'ai quatre cas, en récidive, où je l'ai déjà employé, et les quatre, en huit à dix jours, ont guéri comme par enchantement, alors que les années précédentes, récidivant fin mai, ils n'avaient guéri qu'au commencement d'octobre. Est-ce bien au protargol que je dois attribuer ce résultat? ou bien mes malades ont-ils bénéficié de la température plutôt froide que nous subissons? En tout cas, devant l'inefficacité des moyens dont nous disposons pour combattre le *catarrhe printanier*, il m'a paru très utile de vous signaler les effets excellents que venait de me donner cette préparation.

M. Gorecki. — Je dois rappeler qu'il y a quelque chose comme seize ans que j'ai exposé le mode d'action des caustiques et des antiseptiques.

Ces derniers n'agissent comme antiseptiques réels qu'après leur combinaison avec les albuminoïdes de l'économie, à moins qu'on ne les ait déjà combinés avec des albumines. Avant que cette combinaison se soit effectuée ils agissent comme caustiques, c'est-à-dire comme destructifs des substances protéiques.

Si donc nous avons à détruire, nous devons employer les caustiques comme le nitrate d'argent. S'il ne s'agit que d'antiseptiser, on doit avoir recours aux substances qui ne détruisent pas brutalement mais pénètrent, sans détruise leur vitalité, dans l'intérieur des cellules. Ces conclusions ont été confirmées quelques années plus tard par M. Lister lui-même dans les *Crownians-Lectures*. De là les dissidences cliniques.

M. Vignes. — M. Despagnet vient de diminuer singulièrement les vertus du protargol. Comme je n'ai pas eu à me plaindre du nitrate d'argent, et peut-être aussi par routine, je reste fidèle à ce sel dont tour à tour on dit ou trop de mal ou trop de bien.

Je prends donc uniquement la parole parce que notre collègue m'a étonné en vantant avec chaleur les bienfaits du protargol dans le catarrhe printanier dont les poussées ne m'ont paru jamais aussi rebelles que le dit M. Despagnet. Je les ai vues généralement disparaître après quelques insufflations de calomel et surtout des applications de chaleur humide.

M. Despagnet m'oppose de tels signes de dénégation que je dois lui demander si nous nous entendons bien sur la désignation de catarrhe printanier. Avec de Wecker, j'entends une éruption de phlyctènes dures et bosselées, à contenu solide, confluentes le plus souvent, à siège limbique et à vascularisation type.

M. Despagnet. — Je suis vraiment surpris d'entendre M. Vignes nous dire que la kératite phlycténulaire et le catarrhe printanier sont une seule et même affection. La phlyctène périkératique

se développe, éclate et se répare dans une huitaine de jours et ne laisse aucune trace. Elle peut se multiplier au point de contourner toute la cornée; son évolution est un peu plus longue, voilà tout. Quant à la conjonctive palpébrale elle ne présente que de l'hyperémie et de l'œdème plus au moins marqué. La phlyctène évolue en tout temps.

Le catarrhe printanier, tel que nous l'ont décrit Sœmisch et Horner, forme une entité morbide des plus nettes. D'abord il n'apparaît qu'au début des chaleurs, en mai le plus souvent, pour disparaître spontanément et sans laisser de traces au commencement d'octobre au plus tard. Ses symptômes sont typiques et caractérisés du côté de la muqueuse palpébrale par une hyperplasie presque uniforme des papilles conjonctivales, qui sont larges, aplaties et recouvertes d'une sécrétion blanchâtre, laiteuse, aspect spécial qui a permis de l'assimiler à la conjonctivite granuleuse. Du côté de la muqueuse bulbaire périkératique, on trouve non seulement des papilles hypertrophiées, mais parfois de véritables nodosités végétantes, d'aspect gris brunâtre pouvant empiéter sur la cornée, énormément résistantes et ne s'éclairant jamais. Quant à la cornée, elle présente parfois, au niveau du limbe, un anneau blanchâtre parfaitement distinct, ressemblant au gérontoxon des vieillards, mais offrant une teinte plus blanche et le bord interne plus diffus.

Vraiment, je ne vois absolument rien dans cet aspect qui ressemble à la kératite phlycténulaire et il faut bien le vouloir pour établir une confusion entre ces deux affections.

M. Darier. — Je n'ai pas besoin de dire à M. Abadie que j'ai trop bien profité de ses enseignements pour ne pas savoir quelle est la valeur incontestable du nitrate d'argent dans le traitement de l'ophtalmie purulente. Aussi n'est-ce qu'après dix-huit mois d'essais méthodiques et continus que j'en suis arrivé à préférer au nitrage des sels d'argent d'origine organique bien moins dangereux et tout aussi efficaces. Les progrès de la chimie ne doivent pas trouver le clinicien réfractaire; tout s'améliore, même le nitrate d'argent!

Pendant dix-huit mois j'ai traité toutes mes ophtalmies purulentes par l'argentamine; et c'est préparé par cette pratique nouvelle que, le premier en octobre ou novembre 1897, j'ai traité d'abord les conjonctivites simples puis les ophtalmies purulentes par le protargol, qui à mes yeux a de grands avantages sur le nitrate d'argent parce qu'il est beaucoup moins dangereux que ce dernier sel. Certes, il faut savoir que le protargol ne s'emploie ni aux mêmes doses ni de la même façon que le nitrate. Beaucoup moins corrosif, il a aussi une action moins durable, il faut répéter

les cautérisations plus souvent et faire soutenir leur action, dans l'intervalle, par des installations de collyre à 5 p. 100. Depuis huit mois que j'emploie ce traitement, je n'ai jamais été aussi satisfait, loin de là, des méthodes antérieures. Et pourtant vous savez si je me suis toujours montré un partisan convaincu du nitrate d'argent.

Que M. Valude poursuive ses essais et il en sera satisfait, j'en suis sûr; il faut se faire la main et la confiance à toute médication nouvelle.

Comme M. Despagnet, dans quelques cas de trachome, j'ai provoqué, par le protargol, l'éclosion de crises aiguës que je ne puis m'expliquer, aussi dois-je faire des réserves jusqu'à ce que mes recherches en cours soient terminées sur ce point. Quant au catarrhe printanier je ne puis en parler, car dans un cas, d'une très grande gravité il est vrai, le protargol ne m'a donné aucun résultat appréciable.

M. Parent demande la parole au sujet du procès-verbal de la séance précédente, sur la communication de M. Chevallereau qui avait présenté un cristallin calcifié.

M. Parent. — J'ai trouvé une observation semblable dans le traité de Demours, tome III; le diamètre antéro-postérieur donné par Sappey est inexact; Demours lui donne 4 millimètres et demi. Dans de Graefe et Sœmisch on ne trouve comme mensuration moyenne du diamètre antéro-postérieur que 3 millim. 8.

M. le Secrétaire général dépouille la correspondance qui comprend : 1° une lettre de M. le Dr Lakah, d'Alexandrie, qui, présent à Paris au moment de la réunion de la Société, demande à faire une communication; 2° un petit volume intitulé : *Manuel pratique de l'examen de la vision*, dont le Dr Piton, qui en est l'auteur, fait hommage à la Société.

M. le Président souhaite la bienvenue à M. le Dr Lakah, correspondant étranger, et suspend la séance momentanément pour un comité secret au sujet d'intérêts professionnels.

La séance publique est reprise ensuite.

M. Ch. Abadie. **Glaucome malin hémorragique enrayé par l'ablation du ganglion cervical supérieur.** — Le malade âgé de 50 ans que j'ai l'honneur de présenter à la Société, commença à éprouver il y a deux ans, dans l'œil droit, des troubles visuels d'origine glaucomateuse qui allèrent rapidement en s'aggravant et nécessitèrent bientôt une iridectomie. Cette opération ne procura aucun soulagement; des hémorragies intra-oculaires survin-

rent, et les douleurs prirent une telle acuité que l'oculiste qui le soignait dut pratiquer l'énucléation du globe oculaire.

A gauche se montrèrent des troubles analogues et quand je vis pour la première fois ce malade, il y a un mois, il présentait de ce côté tous les signes d'un glaucome malin à forme hémorragique. La tension intra-oculaire était élevée, l'iris, parcouru par des vaisseaux sanguins très apparents, était par place infiltré de sang; le pourtour pupillaire présentait cette teinte de rouille que j'ai indiquée comme caractéristique de cette affection. L'exploration des milieux était impossible en raison de leur trouble, la vision était réduite à une simple perception lumineuse en dehors; enfin les douleurs commençaient à se faire sentir et tout semblait présager pour cet œil le même sort que l'autre.

Il ne fallait pas songer à l'iridectomie qui avait été si désastreuse à droite; je conseillai d'abord les instillations bi-quotidiennes d'ésérine associée à la pilocarpine et le sulfate de quinine à l'intérieur. Mais, malgré ce traitement, les douleurs devinrent tellement atroces, que l'énucléation seule semblait pouvoir y mettre un terme. Avant de recourir à cette extrémité, je résolus de pratiquer l'ablation du ganglion cervical supérieur de ce côté. M. le Dr Chipault et moi avons pratiqué cette opération le 20 juin dernier. Dès le soir même, les douleurs jusqu'alors intolérables et rebelles à tous les traitements avaient disparu, et depuis lors elles ne sont pas revennes. Aucune autre médication n'a été instituée, ni collyres, ni quinine, et pourtant la tension de l'œil a diminué et paraît aujourd'hui à peu près normale; le corps vitré s'est éclairci et permet d'entrevoir la pupille, il existe un peu de perception qualitative du côté temporal.

Le résultat est jusqu'ici si satisfaisant qu'il y a lieu d'espérer que cet homme conservera son œil et il n'est pas douteux pour moi que si cette opération avait pu être pratiquée plus tôt, l'état fonctionnel eût été encore meilleur.

C'est la première fois, je crois, qu'on arrive à enrayer par un traitement chirurgical un glaucome hémorragique. Les bons effets curatifs obtenus par l'ablation du ganglion cervical supérieur ont une grande importance tant au point de vue thérapeutique qu'au point de vue doctrinal, car ils confirment d'une façon éclatante la théorie que j'ai émise sur la nature de cette maladie si grave et si désespérante. J'ai soutenu que le glaucome hémorragique était produit par une vaso-dilatation excessive allant jusqu'à l'éclatement des parois des vaisseaux; d'où les infiltrations diffuses sanguines qui se répandent dans la trame même des membranes oculaires et leur désorganisation parfois irrémédiable.

Ce qui distingue le glaucome hémorragique des autres formes

non hémorragiques, c'est que dans ces dernières il y a bien vaso-dilatation, apport sanguin plus considérable et sécrétion exagérée des liquides intra-oculaires, toutefois la circulation continue à se faire dans l'intérieur des vaisseaux dilatés mais intacts. Dans le glaucome hémorragique, au contraire, le sang est extravasé et la circulation cesse dans les vaisseaux rompus.

Ces faits doivent nous obliger aussi à renoncer à l'ancienne théorie qui veut que le glaucome hémorragique soit produit par une altération préalable des parois des vaisseaux. Chez le malade que je vous présente, le cœur est normal, les artères radiales souples, les reins sains, l'urine physiologique. A droite, la maladie a pris d'emblée un caractère grave, progressif, résistant à tous les traitements. Ni l'iridectomie, ni les médicaments les plus variés n'ont pu produire aucun amendement. Finalement, il a fallu pratiquer l'énucléation de cet œil.

A gauche, même affection, même évolution, même résistance à tous les traitements. L'ablation du ganglion cervical supérieur de ce côté fait tout rentrer dans l'ordre. Le malade guérit de son affection oculaire et recouvre la santé qu'il avait auparavant.

Eh bien, je le demande, est-il possible ici d'admettre comme cause de la maladie une altération préalable et permanente des parois des vaisseaux de l'œil. Quelle action pourrait avoir sur cette lésion l'ablation du ganglion cervical supérieur?

De même, je ne saurais admettre la théorie de Vanneman qui considère le glaucome hémorragique comme provoqué par une thrombose hyaline siégeant dans la veine centrale à son passage dans le *foramen opticum*. Dans un cas de glaucome hémorragique énucléé et examiné histologiquement par M. Gauthier, de Bruxelles [1], on a bien trouvé une masse hyaline au centre des veines et de nombreuses hémorragies disséminées dans la trame de la choroïde et de la rétine.

Je n'hésite pas à considérer ces oblitérations veineuses comme des lésions secondaires et non primitives. Si elles étaient le point de départ de la maladie elles ne pourraient évidemment subir aucune influence de la part d'une section nerveuse, et c'est le contraire qui a lieu, ainsi que le prouve notre observation.

M. Valude. — Je crois qu'il y a quelque intérêt à connaître les antécédents du malade que vient de nous présenter M. Abadie et comme je le suis depuis quatre ans, je pourrai compléter l'observation de notre confrère. Il y a quatre ans, il eut des phénomènes glaucomateux simples dans l'œil droit. Je lui fis une iridectomie et ce ne fut que postérieurement à cette intervention qu'apparurent

1. *Annales d'oculistique*, juin 1898.

les hémorragies intra-oculaires qui nécessitèrent l'énucléation. Il y a quinze mois, je revis ce malade qui présentait alors des hémorragies rétiniennes sans phénomènes glaucomateux. Ceux-ci se développèrent insensiblement et on les combattit par l'instillation de myotiques. En mai 1898, il eut une forte poussée glaucomateuse avec des douleurs très vives qui se calmèrent; après une quinzaine de jours il se produisit une nouvelle poussée et une nouvelle rémission avec éclaircissement des milieux intra-oculaires. Etant données ces rémissions antérieures, je ne puis considérer ce cas comme démonstratif, étant donné surtout le petit nombre de jours qui se sont écoulés depuis l'intervention.

M. Despagnet.—Que l'ablation du ganglion sympathique cervical supérieur ait fait cesser les douleurs chez le malade de M. Abadie, je le conçois sans peine puisque c'est lui qui fournit une partie des éléments sensibles de la zone ciliaire, mais cela ne prouve pas que le glaucome soit provoqué par une altération de ce même ganglion. Je me permettrai de rappeler un cas de glaucome hémorragique que j'ai observé avec M. Chauvel chez la femme d'un militaire, âgée de 44 ans. L'affection débuta par des hémorragies rétiniennes que suivit peu après une attaque aiguë de glaucome. Je fis une iridectomie qui, pendant sept à huit mois, arrêta tout accident inflammatoire et permit le rétablissement d'un certain degré de vision. Après ce temps, une nouvelle crise éclata qu'une sclérotomie fut impuissante à enrayer. Il fallut procéder à l'énucléation. Trois mois après, la malade, qui était fortement athéromateuse, eut une hémorragie cérébrale et mourut. Il est évident qu'ici tous les accidents hémorragiques oculaires et cérébraux étaient de même nature. M. Abadie rapportera-t-il également les uns et les autres à une altération du sympathique ?

M. Abadie. — Je suis heureux des renseignements que vient de nous donner M. Valude car il ne fait que confirmer en quelque sorte tout ce que je viens de dire. M. Valude, qui a soigné ce malade, a constaté lui-même qu'à gauche aussi bien qu'à droite, il s'agissait d'un glaucome à forme hémorragique, n'est-il pas légitime de conclure que, d'un côté comme de l'autre, la terminaison eût été la même. Au moment où je suis intervenu, il y avait du sang dans la chambre antérieure, les milieux étaient inéclairables, la tension intra-oculaire élevée, et depuis dix-sept heures les douleurs si atroces que le malade réclamait l'énucléation pour y mettre un terme. Dès le jour même de l'opération, les douleurs cessèrent pour ne plus reparaître, et depuis l'état anatomique et fonctionnel de l'œil n'a cessé de s'améliorer. Est-il possible dans ces conditions de croire à une simple coïncidence et à une rémission spontanée indépendante de l'acte opératoire?

Je ferai de même observer à M. Despagnet que la section nerveuse n'a pas seulement supprimé la douleur, mais a provoqué aussi l'abaissement de la tension et des modifications favorables dans tous les autres symptômes morbides.

M. Lakah. — **De l'opération du trichiasis et du traitement de la conjonctivite granuleuse par le brossage.** — Parmi les maladies oculaires les plus fréquentes en Egypte auxquelles nous devons procurer un soulagement rapide parce qu'elles s'attaquent le plus souvent aux fellahs et à la classe miséreuse qui, pour vivre, ont besoin d'être continuellement au travail derrière leur charrue, je dois citer le trachome et une de ses conséquences les plus communes, le trichiasis.

En Egypte, ces deux maladies se rencontrent à chaque pas de la vie d'un oculiste et il est rare de citer un Egyptien qui, dans le cours de sa vie, n'ait pas été atteint de légère conjonctivite, laquelle, mal soignée ou négligée dégénère assez souvent en trachome, le germe de la maladie trouvant un milieu facile à son éclosion.

Parlons du trachome tout d'abord.

Il a été beaucoup question, ces derniers temps, du brossage. Plusieurs mémoires ont paru à cet appui. Je crois, pour moi, que quand un malade se présente à nous avec un pannus épais couvrant toute la cornée, les yeux larmoyants, à peine ouverts à la moindre lumière et même avec des symptômes moindres, quand il vient qu'il y a deux, trois, quatre ou cinq ans qu'il court les cliniques pour soigner ses yeux et qu'il y a deux, trois, quatre ou cinq ans qu'il ne peut vaquer à aucun travail sérieux; je crois qu'il ne faut pas hésiter à employer cette cure radicale qui est le brossage tel que l'ont si bien décrit en France les Drs Abadie et Darier.

Depuis bientôt quatre ans que je suis établi à Alexandrie, j'ai opéré à peu près 250 malades par la méthode du brossage et je n'ai jamais eu qu'à me louer du résultat que m'a donné ce traitement, sauf, il faut l'avouer, deux cas. Le premier, au huitième jour de l'opération, a eu subitement une ulcération à la cornée de l'œil droit, accompagnée de douleurs atroces; je suis cependant arrivé à ramener ce malade de loin, sans laisser aucune trace sur sa cornée. J'ai d'ailleurs décrit cette observation en détail dans le mémoire que j'ai présenté à la Société d'ophtalmologie de Paris à l'appui de ma candidature comme membre correspondant.

Le deuxième a été moins heureux que le premier et il a conservé une tache à la partie inférieure de la cornée de l'œil gauche. En dehors de ces deux cas, je n'ai qu'à me louer de mes résultats.

D'ailleurs cette proportion est infiniment minime, eu égard aux nombreux succès, dans une affection grave, si rebelle à tous les anciens traitements et qui souvent se termine d'une façon funeste.

Pour fixer davantage l'attention, je me permettrai de citer quelques cas pris au hasard en m'arrêtant cependant sur le premier cas que j'ai opéré à Alexandrie.

C'est une jeune personne de 25 ans qui vint me consulter le 3 janvier 1894. Elle m'était conduite par sa mère, car elle avait beaucoup de peine à se conduire toute seule. Un pannus assez épais tapissait les deux cornées; les muqueuses palpébrales étaient couvertes de granulations. Cette malade souffrait depuis cinq ans, elle avait consulté tous les médecins de Syrie et d'Egypte et n'était pas plus soulagée pour cela. Le mot *opération* effraye beaucoup les malades en Egypte; c'est pourquoi je lui proposai de revenir le lendemain ayant à lui faire un traitement spécial pour la guérir radicalement.

Le lendemain, ayant réussi avec beaucoup de peine à l'étendre sur le lit, je lui fis une injection sous-cutanée de cocaïne à la paupière supérieure et inférieure: je lui fis le brossage d'un seul œil, c'est-à-dire scarification profonde, la paupière renversée et convulsée autour de la pince, suivie de brossage. Quelques jours après l'opération elle se conduisait toute seule et au bout de vingt jours elle m'arrive toute joyeuse m'annoncer qu'elle avait pu enfiler l'aiguille, ce qu'elle n'avait pu faire depuis cinq ans, et me prie de lui opérer le deuxième œil. Depuis quatre ans que cette femme est opérée, elle se laisse vivre heureuse et ne se plaint plus de rien.

Voici d'autres exemples.

Un Syrien, âgé de 35 ans, m'est amené par sa femme, il est malade depuis six ans, est obligé de mendier pour vivre, a consulté tous les médecins sans résultat; les yeux sont larmoyants, les cornées panneuses; je l'opère: trente jours après l'opération, il est tout heureux de m'annoncer qu'il a trouvé un emploi de palefrenier et est tout content de gagner sa vie sans mendier. Voilà trois ans qu'il continue d'aller de mieux en mieux.

Un Italien, âgé de 32 ans, père d'une nombreuse famille, m'est amené par son frère dans un état pitoyable, les cornées ulcérées, panneuses. Il fait peine à voir. Malade depuis un an, il se fait soigner depuis six mois à l'hôpital Européen où il est pensionnaire. L'oculiste de l'hôpital, désespérant de le guérir, le renvoie en lui conseillant d'aller en Italie changer d'air. Il vient me consulter; je l'opère: guérison complète au bout de cinquante jours. Il y a deux ans et demi que cet homme n'éprouve rien à ses yeux.

Il y a quatre mois, une dame de Suez m'amène sa fille âgée de 14 ans et malade depuis douze ans. L'œil droit a été condamné par les médecins qu'elle a consultés. En effet, un pannus très épais ne laisse rien voir de la cornée, la conjonctive, d'une injection intense, est couverte de quelques bourgeons charnus. La mère, dans son désespoir, me laisse toute liberté d'action. Je l'opère une première et une deuxième fois et de nouveau à trente jours d'intervalle. La guérison de cette enfant est complète et je ne souhaite pour elle aucune récidive. Ces exemples pris dans le tas suffisent, je pense, à démontrer la supériorité de ce traitement sur tous les autres (et s'il ne guérit pas, du moins il soulage, et pour longtemps). Tout cela n'empêche pas d'employer dans les cas simples, les médications ordinaires : nitrate d'argent, sulfate de cuivre, de cadmium, sous-acétate de plomb.

Je crois cependant que quand on a 250 résultats heureux on ne doit pas hésiter devant ce traitement.

Les personnes timides et jeunes je les opère sous le chloroforme; celles plus courageuses, en instillant quelques gouttes de cocaïne dans l'œil. J'ai recours moins souvent aux injections de cocaïne à cause de la tuméfaction qui suit les jours suivants.

Dans les cas de trachome avec suppuration, je suis d'avis d'user du nitrate d'argent avant de pratiquer l'opération pour faire tarir la suppuration. Je n'opère d'ailleurs jamais les malades avant de les avoir soumis pendant cinq à six jours à un traitement aseptique et antiseptique.

Passons au trichiasis.

Nombreux sont les procédés employés pour la guérison de cette affection fort désagréable : galvano-cautère, thermo-cautère, électrolyse, traitement chirurgical. Pour moi, je crois que le traitement le plus efficace est celui que nous avons vu employer, le Dr Abadie et moi, par le Dr Chronis, de Smyrne, procédé dont M. Darier a parlé devant cette Société et auquel je viens apporter une confirmation basée sur les nombreux cas que j'ai eu l'occasion d'observer et d'opérer. Le Dr Abadie l'a vulgarisé à sa clinique et suivant l'exemple du maître. Je n'ai employé que ce procédé, sauf quelques rares cas qu'à mon grand regret j'ai opérés par le thermocautère.

Depuis que je suis en Egypte, j'ai bien opéré 300 cas de trichiasis et je n'ai pas encore vu une seule récidive. Voici en quoi consiste ce procédé.

Après avoir fait introduire une large spatule sous la paupière supérieure et avoir fait soulever légèrement la paupière, on fait une incision profonde jusqu'au cartilage tarse, incision à 5 millimètres au-dessus du bord ciliaire et parallèle à ce bord d'un bout

de l'angle interne jusqu'à l'angle externe. On dissèque ensuite le lambeau supérieur jusqu'à l'insertion du ligament tarsien pour mettre ainsi à nu le ligament du tarse et le tarse.

On dissèque également le lambeau inférieur jusqu'au bord ciliaire et l'on a soin d'enlever d'un bout à l'autre avec les ciseaux le petit muscle ciliaire se trouvant sous ce lambeau inférieur.

Le cartilage tarse ainsi mis à nu, au moyen d'un bistouri bien tranchant, on creuse en enlevant par petites tranches successives le cartilage tarse dans son milieu. On l'évide en creusant une rigole et on le rend ainsi mince et souple, de telle sorte qu'une fois la paupière redressée par les fils de suture, placés comme nous allons le dire, elle n'a plus de tendance à se renverser en dedans comme cela se fait constamment quand on a laissé le cartilage intact avec son incurvation défectueuse.

Cela fait, on pratique 5 points de suture en faisant traverser l'aiguille d'abord par le lambeau inférieur de la plaie, et saisissant avec une pince le ligament tarsien on le traverse de nouveau avec l'aiguille en allant aussi profondément que possible, de telle sorte que quand on lie les deux anses du fil il se produit un mouvement de bascule qui redresse le bord libre de la paupière.

Après l'opération, simple pansement aseptique. J'emploie de préférence les pansements aseptiques Naline; le troisième jour je retire les fils, le quatrième jour le malade peut vaquer à ses occupations. Je ne connais pas de méthode plus simple, plus rapide, plus efficace et mieux comprise au point de vue esthétique.

Simple : l'opération est facile à pratiquer.

Rapide : je ne connais pas d'opération de trichiasis déterminant la guérison au bout de trois jours et permettant au malade de vaquer à ses affaires le quatrième jour.

Efficace : sur mes 300 opérés je n'ai pas, jusqu'à présent, un seul cas de récidive. Enfin ne déformant point les paupières. La première des choses qu'un malade demande avant de se laisser opérer, c'est de savoir s'il ne sera pas déformé; et il ne se laisse faire qu'après s'être assuré de la chose en voyant d'autres opérés avant lui.

Je ne voudrais pas terminer avant de dire que je ne pratiquerai plus jamais l'opération du trichiasis par le thermo-cautère qui consiste à détruire une partie du cartilage tarse. Par cette méthode il est difficile de limiter l'escarre, la tuméfaction est intense après la cautérisation et ne diminue que fort lentement; l'escarre met plusieurs jours à se détacher, la cicatrisation se fait lentement et il y a souvent de grosses pertes de substances. Bref, ce procédé ne m'a donné que des ennuis.

Enfin je résumerai ainsi ma communication : Brossage dans les cas intenses de trachome rebelles aux autres traitements.

Ne jamais pratiquer d'opération de trichiasis sans attaquer le cartilage tarse.

Parent. — La critique qu'on a faite au hersage d'enlever l'épithélium est fondée ; les scarifications me paraissent plus indiquées quand les granulations ne sont pas trop fortes. Quant au procédé de Galezowski si critiqué, vous avez pu voir tous qu'un certain nombre de nos confrères de Russie qui l'ont employé s'en sont fort bien trouvés et je le conseillerai à notre collègue. Quant à l'évidement du tarse, je pense qu'il ne vaut pas l'excision des culs-de-sac.

M. Abadie. — J'ai entendu avec grand plaisir la communication de M. Lakah qui nous fait part des résultats acquis par une vaste et longue pratique du traitement chirurgical du trachome. Quand, il y a quelques années, M. Darier et moi avons publié nos premières guérisons obtenues par les scarifications profondes du cul-de-sac conjonctival supérieur, suivies de brossage et lotions au sublimé, l'on nous a objecté que nous n'avions eu affaire qu'à des conjonctivites granuleuses bénignes, mais que dans les formes graves, celles d'Egypte en particulier, ce traitement ne réussirait plus. J'étais tellement convaincu du contraire que je n'hésitai pas à faire un grand voyage en Orient où j'eus la satisfaction de constater que, là aussi, il réussissait tout aussi bien que chez nous. A mon retour je publiai les résultats obtenus, on me dit alors, vos guérisons sont trop récentes, on ne peut affirmer qu'elles tiendront. Eh bien, aujourd'hui, voici mon élève, M. Lakah, qui s'est en quelques années acquis une réputation des mieux établies en Egypte, qui vient nous dire : Depuis quatre ans, j'ai opéré un nombre considérable de malades et aussi bien mes premiers que mes derniers ont merveilleusement guéri par ce traitement. On ne pouvait espérer consécration plus complète et plus définitive.

Tout comme M. Lakah, j'obtiens régulièrement des résultats si satisfaisants, même dans les cas les plus chroniques et en apparence les plus désespérés, que je n'ai nullement songé à modifier la technique employée dès les premiers jours. Les seules remarques que j'aie faites depuis, c'est que quelquefois chez certains sujets, mais tout à fait exceptionnellement, il faut répéter une ou deux fois les scarifications et le brossage, moins vigoureusement pourtant que la première fois. Il arrive aussi que de temps à autre des opérés, tranquilles déjà depuis des années, éprouvent quelques inflammations passagères, mais sans gravité et qui cèdent rapidement au lavage de la conjonctive, répété pendant quatre ou cinq jours avec un peu d'ouate trempée dans une solution de sublimé à 1 p. 1,000.

Je répondrai à M. Parent que M. Galezowski a été bien près de découvrir ce traitement, qu'il a eu l'heureuse idée d'agir chirurgicalement sur le cul-de-sac supérieur de la conjonctive, mais que l'excision de la muqueuse à ce niveau est tout à fait insuffisante.

M. Galezowski enlève un lambeau de muqueuse, et c'est tout, il ne s'inquiète pas des tissus sous-jacents. Dans la scarification profonde, au contraire, on respecte la muqueuse, en ce sens qu'on se contente de la fendre pour pouvoir aborder les tissus lymphoïdes qu'elle recouvre, et c'est sur ces tissus à structure spéciale ainsi mis à nu que porte l'action du brossage et du bistouri. Comme on le voit, la différence est essentielle, les résultats le sont aussi, et incomparablement supérieurs avec cette dernière méthode.

M. Lakah. — On a parlé du procédé d'excision comme d'un procédé excellent. Je ne partage pas ce sentiment car j'ai été appelé à soigner deux malades que M. Galezowski, lui-même, avait opérés, et qui avaient encore leurs muqueuses palpébrales pleines de granulations.

M. Despagnet. — A l'heure avancée où nous sommes, je ne voudrais pas entamer la discussion générale du traitement des granulations, cela nous entraînerait vraisemblablement très loin, mais je ne veux pas laisser passer les remarques de M. Lakah qui a dit qu'il avait eu à soigner deux granuleux dont les culs-de-sac avaient été excisés par M. Galezowski lui-même et qui avaient encore les conjonctives couvertes de granulations. M. Lakah me permettra de lui rappeler que l'excision ne s'adresse qu'au cul-de-sac et laisse *et doit laisser intacte* la muqueuse tarsienne sous peine de déformation cicatricielle de la paupière. Après l'excision il faut encore, par des moyens divers que chacun applique suivant son tempérament, détruire les granulations de la conjonctive tarsienne. Si donc les malades, dont parle M. Lakah, se sont contentés de l'excision des culs-de-sac sans suivre ensuite le traitement nécessité par l'état de la muqueuse du tarse, il n'est pas étonnant qu'on ait pu encore constater chez eux des granulations, et ce serait juger à faux que condamner la méthode sur ce fait. Quant à moi j'ai écrit maintes fois et je suis heureux de répéter que l'excision du cul-de-sac, que m'a apprise M. Galezowski, est une excellente méthode et je lui suis resté fidèle. Elle permet d'un seul coup, par une opération vraiment chirurgicale, bien réglée dans tous ses temps, et sans aléa quand elle est bien pratiquée, de détruire le cul-de-sac, vrai champ de culture de la granulation. Pour répondre à l'objection de M. Abadie que dans ce procédé on ne s'occupe pas des tissus sous-jacents, j'ajouterai qu'une fois l'excision pratiquée les granulations ne reparaissent jamais dans ce

fornix. On détruit ensuite, soit par le massage, soit par le galvanocautère, les granulations tarsiennes. Le brossage, au contraire, est une opération aveugle, sans règles d'aucune sorte, où, suivant l'expression de M. Abadie lui-même, non seulement on déchire les granulations, mais on *met en charpie* la muqueuse elle-même, d'où des cicatrices nombreuses qui ne sont pas sans inconvénients.

M. LE PRÉSIDENT, sur l'avis de la Société, fixe la prochaine séance au deuxième mardi d'octobre et déclare vacante une place de membre titulaire.

La séance est levée.

BIBLIOGRAPHIE ET REVUE DES JOURNAUX

Maladie des tics chez un enfant. — M. STEIN a communiqué à la Société de médecine berlinoise l'observation d'une fillette de 11 ans, qui, au dire de la famille, était venue au monde avec un goitre et de l'exophtalmie. A l'âge de 7 ans, elle commença à présenter des tics dans les muscles de la face, et, plus tard, ces mouvements convulsifs envahirent les membres. Plusieurs traitements furent essayés sans succès.

Lorsqu'il vit la malade, elle présentait encore de l'exophtalmie et un tout petit goitre; les muscles de la face étaient à chaque moment animés de mouvements convulsifs; dans les membres, ces mouvements étaient systématisés; il existait, en outre, de l'écholalie et de la coprolalie. Sous l'influence du traitement par la suggestion, tous ces phénomènes disparurent; la guérison se maintient depuis six mois. (*La Médecine infantile* du Dr Perier, 1er avril 1898.)

De l'iritis, par le Dr PANAS. — On enseigne que l'inflammation de l'iris, quand elle n'est pas d'origine traumatique, a pour causes habituelles la syphilis et l'arthritisme. M. Panas estime qu'il y a un grand nombre d'iritis dues à des infections diverses autres que la syphilis. De récents travaux ont montré que la rétine est un organe doué de fonctions complexes, qu'elle paraît en particulier chargée de la nutrition du système oculaire. Des toxines lancées

dans le courant sanguin arrivent à la rétine, à l'uvea et à l'iris et peuvent provoquer des rétinites, des uvéites et des iritis infectieuses.

C'est à une toxémie que sont certainement dues les lésions oculaires présentées par une femme de 50 ans atteinte d'iritis latente, chronique, sans douleur, avec présence de petites synéchies postérieures et de troubles vitréens. En effet, dans les iritis rhumatismales, la douleur est constante, les symptômes sont brusques et aigus. Les iritis syphilitiques, si elles ne sont pas développées sur un terrain arthritique ou tuberculeux, sont, il est vrai, torpides; mais la malade n'est ni arthritique, ni tuberculeuse, ni syphilitique.

Son histoire nous apprend qu'à 36 ans, à son dernier accouchement, la malade a présenté des phénomènes nettement infectieux avec fièvre. Les règles ne sont plus revenues. Elle a remarqué depuis des troubles vaso-moteurs : bouffées de chaleur, transpirations abondantes.

Il y a deux ans, elle a eu des épistaxis journalières. Plus tard elle a été atteinte de suppuration de l'oreille moyenne gauche, affection dont elle a guéri à la suite d'un traitement local antiseptique.

Enfin le dernier accident pathologique est l'iritis de l'œil gauche, avec un peu de cyclite et de sclérotite. Pour M. Panas, cette succession d'affections, toutes de nature infectieuse, ont la même origine et remontent à la ménopause. (*La Médecine moderne*, mars 1898.)

Diphtérie oculo-pupillaire. — Nous reproduisons d'après *la Médecine moderne* du 2 août dernier le plan de question d'internat qui a pour titre :

COMPLICATIONS DE L'ANGINE DIPHTÉRIQUE.

L'angine diphtérique est une inflammation spécifique des amygdales et du pharynx, accompagnée habituellement de l'envahissement de ces régions par de fausses membranes.

Cette inflammation locale est due à la présence du bacille de Klebs-Lœffler à la surface des organes lymphoïdes de la gorge. Elle s'accompagne de symptômes généraux dus à l'intoxication de l'organisme par la résorption des toxines diphtériques.

L'angine diphtérique prend une importance anormale,

Quant a sa durée, car l'angine à bacille de Lœffler se continue indéfiniment.

Quant a sa malignité, car il s'agit d'une angine due à l'associa-

tion du streptocoque avec le bacille de Lœffler. Les phénomènes généraux sont d'une extrême gravité. Début brusque, fièvre intense, céphalalgie, délire, vomissements. Erythèmes cutanés de types divers. Purpura, hémorragies de diverses régions. Adénites multiples aiguës avec suppuration possible. Albuminurie et néphrite.

L'infection diphtérique, au lieu d'être limitée au pharynx, envahit d'autres régions.

1° Laryngite diphtérique ou croup; — 2° Coryza diphtérique; — 3° Otite diphtérique; — 4° Diphtérie du tube digestif; — 5° Diphtérie bronchique et trachéale;

6° Diphtérie oculo-pupillaire.

Survient surtout dans les diphtéries secondaires, post-morbilleuses, etc., reconnaît comme origine la propagation par le canal lacrymal, quelquefois l'inoculation à distance (diphtérie oculaire des médecins).

Se traduit par du larmoiement, de la conjonctivite simple, puis séro-purulente, plus tard par la formation de fausses membranes.

Evolue soit vers la guérison, soit vers la production de lésions oculaires graves, perforation de la cornée, hernie de l'iris, panophtalmie, ectropion, etc.

4° Paralysies diphtériques. — Névrites diphtériques.

C'est la complication la plus fréquente.

Ces paralysies sont dues à des névrites multiples.

La paralysie survient rarement d'une façon précoce, plus souvent dans la convalescence.

Forme pseudo-ataxique : Est caractérisée par les troubles oculo-pupillaires et la paraplégie.

Troubles oculo-pupillaires : Paralysie de la 3e paire. Strabisme. Ptosis. Amblyopie. Inégalité pupillaire. Cécité.

Troubles paraplégiques : souvent incomplets. Fourmillements. Engourdissements. Difficulté de la marche dans l'obscurité. Perte des réflexes.

Paralysie du voile du palais.

L'intoxication de l'organisme par les sécrétions du bacille se rélève par des accidents inaccoutumés.

1° Néphrite et 2° Myocardite diphtérique et endocardite valvulaire.

La néphrite légère qui accompagne l'angine peut s'aggraver, se marquer par la présence de 8 à 15 grammes d'albumine par litre.

On peut alors observer des infiltrations œdémateuses, des accidents urémiques. L'anurie complète entraine la mort. L'hématurie a été signalée. (*Médecine moderne*, 2 août.)

De la visibilité des rayons X par certains jeunes aveugles, par M. le Dr Foveau de Courmelles (communication à l'Institut, Académie des sciences, présentée par le professeur Marey, le 14 mars 1898). — 240 aveugles ont été examinés à l'Institution des jeunes aveugles par l'auteur, avec le concours de M. Ducretet et de M. Martin, directeur de l'établissement; les diagnostics oculaires étaient faits par le Dr Landolt. Grâce au dispositif employé, les illusions d'optique étaient éliminées, un bruit uniforme se faisant qu'on produise ou non des rayons X, et l'on n'a retenu que ceux suivant ces variations. Le tube de Crookes était enveloppé d'un voile noir pour la seule production des rayons X; il était découvert pour les rayons cathodiques et pourvu de l'écran pour les rayons fluorescents.

Neuf aveugles (5 filles et 4 garçons) ont perçu les rayons X.

D'autres ont perçu les rayons cathodiques mieux que les fluorescents.

Les rayons X n'étant pas perçus par l'œil normal, il en faut conclure que la rétine de certains aveugles peut être impressionnée par eux, comme l'est la plaque photographique qui traduit ces rayons invisibles.

Le traitement thyroïdien du goitre, par Hanzel (*Wiener Klinische Wochenschrift*, n° 46, 1897). — 220 malades atteints de goitre ont été traités à l'Hôpital général de Vienne et soumis au traitement par l'iodothyrine à 35 centigr. Dans presque tous les cas il s'agissait de femmes âgées de 12 à 24 ans. La dose quotidienne a été de une pastille à deux avant le repas de midi.

Le plus souvent, dans les cas qui ont été améliorés, on a constaté après l'ingestion de 5 à 7 tablettes une diminution de volume du corps thyroïde après trois semaines au plus tard.

Sur les 220 malades soumis au traitement thyroïdien, 67 ont subi une diminution de poids, 8 autres ont au contraire augmenté de poids. La diminution a atteint en général 2 kilogrammes; les récidives ont été constatées dans 22 cas, après quelques mois de suspension du traitement.

De l'action du tabac sur la vue. — Nous lisons dans la *Médecine moderne* de Realosmon (30 mars 1898) les renseignements suivants :

Dans une manufacture de tabac américaine, sur 150 employés

examinés au point de vue visuel, aucun ne présenta une vision normale. Tous ces employés d'ailleurs chiquaient ou fumaient. Chez 45 l'acuité visuelle était notablement diminuée; dans 30 cas, la dyschromatopsie était très prononcée, les uns voyant le rouge, brun ou gris, les autres le vert, bleu ou orange.

La plupart étaient incapables de distinguer un point blanc au centre d'un carton noir.

Dr VALOIS.

Education visuelle chez les opérés de cataracte congénitale, par E. TROMBETTA (*La Clinica moderna*, anno IV, n. 17, 1898). — M. Trombetta vient de publier un travail très soigné sur l'éducation visuelle chez les opérés de cataracte congénitale. Il cite tout d'abord la très intéressante observation d'une petite fille de 7 ans opérée par M. Baiardi à la clinique de M. Reymond, à Turin; il expose ensuite les différents procédés d'éducation visuelle des malades employés avant lui et les raisons qui les ont motivés; il expose en troisième lieu son procédé qui peut se résumer ainsi :

1° Développement de la faculté d'attention et des mouvements oculaires concomitants;

2° Association des sensations tactiles et visuelles;

3° Substitution graduelle des images visibles aux images tactiles.

C'est surtout vers ce dernier point que l'éducation doit concentrer ses efforts et exercer sa patience, car c'est spécialement dans cette espèce de lutte entre le sens cutané et celui de la vision que se montrent les plus grandes difficultés. Une bibliographie riche et judicieusement faite accompagne cette excellente monographie.

Dr A. NEUSCHÜLER.

Conjonctivite phlycténulaire. — Le professeur HERBERT, de Bombay, a observé certains caractères particuliers de cette affection chez ses malades.

Dans un grand nombre de cas existaient les signes de vieilles conjonctivites chroniques qui avaient précédé l'apparition des phlyctènes, ces dernières pouvant être considérées comme le résultat d'une invasion localisée de cocci.

Il a rencontré quelquefois les phlyctènes siégeant sur la conjonctive palpébrale, se transformant rapidement en ulcère, et au lieu d'un processus inflammatoire localisé, comme cela se voit pour le globe de l'œil, ici, au contraire, l'inflammation est diffuse; en général, il existe en même temps des phlyctènes au niveau de la conjonctive bulbaire. Le plus souvent multiples, leur siège de

prédilection est vers le bord libre de la paupière, plus particulièrement de la supérieure, avec tendance à se réunir deux ou trois ensemble. Le diagnostic n'offre pas de difficultés.

Le xérosis, plus fréquent à Bombay depuis la dernière famine, coïncide fréquemment avec l'apparition de phlyctènes, surtout au niveau de la conjonctive palpébrale; dans ce cas, la réaction inflammatoire est peu marquée, tandis que, lorsque la conjonctive bulbaire se trouve intéressée, on observe un processus ulcéreux bien plus considérable. Les adultes sont surtout atteints de conjonctivite phlycténulaire, dans l'Inde, en général de 20 à 50 ans. (*The ophtalm. Review*, mars 1898.)

Les variations transitoires de l'hémianopie. — W. HARRIS a décrit avec beaucoup de soin plusieurs cas de ces variations associées à des convulsions monolatérales, faisant de la macula une dépendance de l'écorce cérébrale. Il passe successivement en revue l'hémianopie bitemporale, l'hémianopie binasale, l'hémianopie hystérique, l'hémianopie homonyme, l'hémianopie des couleurs, l'hémianopie hallucinatoire, l'hémianopie au début de l'amaurose, l'hémianopie centrale incomplète, l'hémianopie double, l'hémianopie transitoire. Les observations d'hémianopie double, avec retour ou persistance de la vision centrale, parlent en faveur de l'origine corticale de la macula.

Il y a deux théories : dans la première, on admet que toute la macula est représentée par la moitié du centre visuel et qu'il existe une décussation particulière des fibres maculaires dans le chiasma; dans la seconde, celle de Forster, on admet que la macula est, au point de vue du système nerveux, construite sur le même plan que la rétine, chaque moitié étant sous la dépendance de la moitié correspondante du centre visuel. Harris pense que l'étude de l'hémianopie transitoire est une preuve de la similitude, au point de vue nerveux, de la macula et de la rétine, sans qu'il soit besoin d'une décussation particulière des fibres maculaires.

L'auteur déduit de ses observations les conclusions suivantes :

1° L'hémianopie, en général latérale, plus fréquente à gauche, avec rétrécissement des deux moitiés restantes du champ visuel, peut être un symptôme temporaire de l'hystérie;

2° L'hémianopie due à une lésion vasculaire du cunéus, peut s'annoncer par une diminution marquée de l'acuité visuelle, aboutissant quelquefois à une amaurose complète, due probablement à l'inhibition de la moitié du centre visuel respecté;

3° La moitié des centres visuels n'est pas subdivisée en centres visuels spéciaux pour la lumière, la forme ou la couleur des

objets; l'hémiachromatopsie peut être due à une lésion siégeant en un point quelconque entre le chiasma et l'écorce cérébrale;

4° L'hémianopie en cadran est quelquefois causée par une lésion de la capsule interne;

5° La région maculaire de la rétine est analogue à celle-ci au point de vue de la disposition des fibres nerveuses. Dans tous les cas d'hémianopie transitoire, la ligne qui limite les moitiés conservées et détruites du champ visuel passe par le point fixé;

6° Le centre cortical de la macula dans chaque cunéus est moins sujet à une destruction totale; la réparation en est plus rapide que pour le restant de la moitié du champ visuel;

7° Les cas d'hémianopie persistante dans lesquels la ligne de division passe à côté du point de fixation qui demeure dans la moitié conservée du champ visuel, sont dus soit à une réparation du centre cortical de la macula susceptible aussi de n'avoir pas été intéressé ou à l'acquisition d'un nouveau point de fixation dans la rétine, par l'éducation;

8° Les phénomènes complexes de l'hémianopie ont pour siège un centre visuel plus élevé, peut être le gyrus angulaire;

9° L'hémianopie double n'entraîne pas nécessairement une amaurose permanente; dans bien des cas, le retour d'une petite partie de la vision centrale indique que le centre cortical de la macula, au niveau du cunéus et des deux côtés, n'a pas été intéressé ou que ses lésions ont guéri;

10° Dans la migraine, l'hémianopie est due à une excitation épileptique au niveau d'un centre visuel d'un seul côté;

11° Dans bien des cas, une excitation épileptique peut naître dans ce centre même ou à côté, produisant alors soit une hémianopie temporaire, une attaque type d'épilepsie ou enfin des convulsions limitées à une moitié du corps sans perte de connaissance;

12° L'hémianopie transitoire, dans ces attaques, peut persister pendant vingt-quatre heures et au delà et être causée par des troubles vasculaires dans le voisinage du centre visuel, sans que ce dernier soit lui-même intéressé;

13° L'hémianopie transitoire est rare dans l'épilepsie jacksonienne;

14° Elle peut aussi être observée dans la paralysie générale et l'urémie. (*The ophtalm. Review*, mars 1898.)

JAFFARY.

Lésions des vaisseaux de la rétine, de la rétine et du nerf optique dans la goutte. — BULL a étudié quinze cas de ces altérations chez des goutteux; il a pratiqué trois autopsies.

Les altérations portent sur les parois des vaisseaux de la rétine,

de la choroïde et du nerf optique, veines, artères et capillaires. La rétinite présente certains caractères particuliers, les altérations siégeant surtout dans la zone postérieure, avec ou sans hémorragies de la rétine ou dans le vitré avec un exsudat sous forme d'amas jaunâtres; il y a, en général, conjointement de la névrite optique, cette dernière pouvant aussi exister sans rétinite. Les symptômes subjectifs sont : une diminution de l'acuité visuelle, et un certain degré de photophobie surtout marquée pour la lumière artificielle; à l'ophtalmoscope, on observe les mêmes lésions que dans le premier stade de la papillite sans l'œdème; les artères de la rétine sont rétrécies irrégulièrement, tandis que les veines présentent des dilatations variqueuses; dans la région maculaire et papillaire, existent des taches, blanc jaunâtre, d'abord brillantes, puis ternes, disposées sans ordre, dont le siège se trouve dans les couches profondes de la rétine.

Il peut exister des corps flottants du vitré, résultant d'hémorragies ou d'une choroïdite concomitante.

Les malades présentent toutes les lésions de la goutte en général. Les coupes anatomo-pathologiques de la rétine, de la choroïde et du nerf optique permettent de constater l'existence de la sclérose vasculaire, surtout marquée au niveau de la membrane interne; les fibres nerveuses de la papille et du nerf optique sont variqueuses par places, entourées d'une matière finement granulée qui pénètre jusque dans l'épaisseur du nerf optique lui-même et de la rétine.

Les altérations existent des deux côtés, bien qu'elles soient rarement symétriques; elles peuvent, dans certains cas, débuter simultanément dans les deux yeux.

Les altérations vasculaires doivent être recherchées avec beaucoup de soin, car elles commencent au niveau de la membrane interne.

La sclérose vasculaire et les taches exsudatives au niveau de la rétine amènent des troubles de la vision centrale seulement, de sorte que cette affection n'aboutit jamais à la cécité.

La perte de la vision centrale se fait toujours d'une manière progressive; il n'y a pas d'amélioration à attendre. (*The ophtalm. Review*, mars 1898.)

Traitement de l'ophtalmie par l'argonine (*N.-Y. Med. Journ.*, 9 avril 1898). — BIGELOW a traité à l'hôpital des enfants de Bellevue treize cas d'ophtalmie purulente au moyen d'une solution d'argonine au 3/100es dont il instillait quelques gouttes deux fois par jour, après avoir lavé les paupières avec une solution boriquée. L'argonine est une poudre blanche, amorphe, soluble,

dans l'eau chaude et dépourvue de propriétés irritantes. Treize jours de traitement en moyenne ont suffi pour obtenir la guérison.

Kalisch l'a vu employer sans résultats satisfaisants par un de ses confrères et il ne l'a personnellement expérimentée qu'un trop petit nombre de fois pour se faire une opinion sur sa valeur. Si l'argonine n'était pas contre-indiquée comme le nitrate d'argent dans les cas de lésions cornéennes, ce médicament offrirait un réel avantage; dans le traitement de l'ophtalmie blennorragique ce dernier reste au nitrate d'argent.

L'iridectomie dans l'hypopion à récidive. — NEUSCHÜLER, assistant du professeur Galezowski, dans les cas où l'hypopion récidive malgré les traitements médicaux et l'évacuation du pus par l'intervention chirurgicale, propose de pratiquer l'iridectomie. Le pus n'est pas toujours dans la chambre antérieure et dans plusieurs cas il y a absence de lésion cornéenne. Si l'on applique au sujet de l'hypopion les principes de pathologie générale, on voit que l'œil, dans certaines conditions, peut devenir un *locus minoris resistentiæ* pour les germes infectieux répandus dans l'organisme; si l'uvée ou les procès ciliaires deviennent ce point de moindre résistance, il n'y a rien d'étonnant que les produits de la suppuration s'accumulent tout d'abord derrière l'iris.

Le véritable traitement chirurgical de toute suppuration consiste dans l'évacuation du pus en totalité; or, dans l'hypopion, la paracentèse, quelque large soit-elle, ne permettra pas d'évacuer le pus situé dans la chambre postérieure, pas plus que le lavage, étant données les qualités concrètes du pus; seule l'iridectomie pratiquée à la partie inférieure permet d'obtenir un semblable résultat, dans l'hypopion à récidive, faisant soupçonner une suppuration rétro-irienne. (Supplém. *al Policlinico*, 1898.)

Le réflexe pupillaire dans les maladies du système nerveux. — PRESTON, après avoir examiné le mécanisme qui régit les mouvements pupillaires, étudie les troubles de ces derniers dans les différentes affections qui portent sur le système nerveux. Lorsqu'un nerf optique est blessé, les pupilles demeurent identiques, réagissant quand la lumière agit sur l'œil sain, restant insensibles au contraire si celle-ci agit sur l'œil blessé. Il en est de même dans l'hémianopsie due à une lésion d'une portion du nerf optique (signe de Wernicke dans l'hémianopsie). Une lésion de la 3e paire amène une dilatation modérée de la pupille qui ne se contracte plus sous l'action de la lumière, le pouvoir d'accommodation étant aboli.

Le traitement à l'air dans la chirurgie oculaire. — J. IBJORT (de Christiania) se demande si ce traitement, inapplicable en chirurgie générale, peut être utilisé en chirurgie oculaire. Les conditions en sont absolument semblables; ici, en effet, une plaie de la cornée est constamment baignée par les larmes regardées comme microbicides par certains auteurs et dont l'action est encore augmentée par les mouvements incessants des paupières. En outre certains yeux ne tardent pas à présenter des symptômes inflammatoires sous l'influence d'un pansement. Aussi l'auteur a-t-il eu l'idée de laisser les plaies oculaires se cicatriser à l'air libre et il a obtenu d'excellents résultats. Avant l'opération, il prend la précaution d'épiler les cils, car il pense que l'infection n'est pas due aux instruments, aux mains ou à l'atmosphère, mais aux germes de la conjonctive, des cils et enfin au sang. Nombreux sont les cas où une blessure de la cornée, restée exposée pendant longtemps, a guéri aseptiquement. (*Centralbl. f. Augenh.*, mai 1897, p. 138; novembre 1897, p. 329.)

Le traitement à l'air dans cent opérations de cataracte. — Le même auteur a appliqué ce traitement dans cent opérations de cataracte où le résultat a été parfait; néanmoins Praun a reproché à ce procédé de laisser l'œil exposé aux injures venues de l'extérieur et surtout à l'infection causée par les mains de l'opérateur; il emploie, pour obvier à cet inconvénient, le masque de Fuchs qui n'a pas les inconvénients des pansements ordinaires. (*Centralbl. f. Augenh.*, février 1898, p. 33.)

Transplantation de la membrane muqueuse de la lèvre dans le trichiasis et l'entropion. — ISRAELSON (de Smolensk) fait sous la paupière supérieure une incision à chaque extrémité, ayant de 5 à 6 millimètres de profondeur et 3 à 4 millimètres de long. Si le cartilage tarse est très épaissi et recroquevillé, il en enlève une plus ou moins grande quantité. Le lambeau muqueux de la lèvre supérieure est placé dans la perte de substance de la paupière supérieure sans être suturée. Pansement antiseptique. (*Centralbl. f. Augenh.*, octobre 1897, p. 299.)

JAFFARY.

Défaut d'association des mouvements réflexes des yeux dans un cas de stupeur post-épileptique[1], par le Dr Ch. FÉRÉ. — Un épileptique qui présente de grands accès convulsifs avec une période tonique très prédominante sur la période clonique et

1. Communication à la Société de Biologie, séance du 28 janvier 1898.

une période de stupeur très variable et même quelquefois nulle. a raconté à plusieurs reprises des faits qui s'étaient passés pendant son accès. Ces récits semblaient indiquer que la connaissance n'était pas complètement perdue, même quand il paraissait dans la stupeur. J'ai eu l'occasion de l'observer immédiatement après la cessation des convulsions cloniques : la respiration était stertoreuse, la face congestionnée, les yeux convulsés à gauche. J'ai pratiqué plusieurs excitations de la sensibilité générale et spéciale dans le but de vérifier s'il en garderait le souvenir. Je fus frappé de voir que lorsque je mis le doigt au contact de la cornée de l'œil gauche, cet œil se porta brusquement à droite, tandis que l'œil droit restait immobile. L'œil gauche reprit sa position primitive, tourné vers la commissure externe des paupières. Le doigt porté dans le grand angle de l'œil droit, provoqua un mouvement de rotation en dehors de l'œil droit, tandis que l'œil gauche gardait aussi sa position. L'expérience a pu être reproduite avec le même résultat une deuxième fois pour chaque œil ; mais à la troisième épreuve, les deux yeux ont réagi simultanément. Le malade s'est réveillé un quart d'heure après, sans avoir conservé le souvenir de ces excitations.

C'est la seule circonstance dans laquelle j'ai constaté la dissociation des mouvements réflexes des yeux, qui peut constituer un signe diagnostique d'autant plus précieux qu'on peut le provoquer.

La dissociation des mouvements spontanés des yeux peut s'observer dans certains cas de nystagmus post-épileptique. Mercier l'a notée dans le coma en général.

Fr. Warner l'a aussi observée sous l'influence du chloroforme avant le stertor et chez des idiots.

M. Dastre l'a retrouvée dans la stupeur de l'anesthésie artificielle.

CH. F.

L'œil dans ses relations avec le sommeil hypnotique, par le Dr NEUSCHÜLER, de Rome (*Rivista sperimentale di Freniatria*, vol. XXIV, fasc. 1, 1898). — L'auteur a fait sur ce sujet un long travail, avec des planches, dans lequel il expose les modifications anatomiques et fonctionnelles que l'œil subit pendant le sommeil hypnotique. Il expose toutes les expériences faites et celles qui lui sont personnelles, et qui sont très intéressantes, surtout au point de vue médico-légal. Il parle des modifications du cristallin, de l'acuité visuelle, du champ visuel et de l'examen du fond de l'œil avant, pendant et après le sommeil hypnotique.

Ce travail, très documenté, se termine par une étude sur le sens chromatique et sur les hallucinations dans l'hypnotisme.

Ecrit surtout au point de vue expérimental oculistique, il pourra être utile à ceux qui s'intéressent aux problèmes hypnotiques.

Sur un symptôme oculaire dans la neurasthénie, par le Dr A. Neuschüler, de Rome (*Annali di ottalmologia*, fasc. 1-2, 1898). — Dans ce travail, l'auteur passe en revue tout ce qui a été écrit sur le champ visuel des neurasthéniques et après avoir appelé l'attention du lecteur sur l'examen du *punctum cœcum*, il conclut :

1° Dans la neurasthénie, on observe un rétrécissement du champ visuel périphérique;

2° Ce rétrécissement est plus prononcé lorsque le champ visuel est pris du centre à la périphérie (centrifuge) et moins prononcé s'il est pris de la périphérie au centre (centripète);

3° Dans la neurasthénie, il y a un grossissement du *punctum cœcum*;

4° Ce grossissement est inversement proportionnel au champ visuel périphérique; cela veut dire qu'il est plus prononcé lorsque le champ visuel est centripète et moins prononcé s'il est centrifuge.

Dr Kopff.

Paralysie des muscles de l'œil d'origine cérébrale. — M. Ewald, à la Société médicale de Berlin, dans la séance du 2 février, a montré une femme qui, au bout de deux semaines de séjour à l'hôpital, fut subitement prise d'une attaque avec perte de connaissance. En revenant à elle, la malade accusait de la diplopie et une paralysie du grand oblique. Cependant elle put sortir considérée comme guérie après quelques semaines de séjour à l'hôpital. Mais elle dut bientôt revenir, car elle était devenue subitement aveugle. L'œil droit était atteint de cécité totale sans paralysie musculaire, sans lésion du fond de l'œil; la pupille était immobile, mais se contractait énergiquement avec celle de l'œil gauche. Quelques jours plus tard, la malade fut atteinte encore subitement d'hémianopsie du côté gauche, puis de ptosis de la paupière supérieure droite et d'ophtalmoplégie.

La ponction lombaire faite une première fois sans résultat, donna la seconde fois 30 grammes de liquide avec une pression de 80 millimètres, d'une densité 1,013 et contenant 4,5 p. 100 d'albumine. Ewald diagnostiqua une compression au niveau du chiasma par une tumeur, probablement de nature syphilitique, en raison de l'existence d'une ulcération au niveau de la clavicule, qui guérit par le traitement spécifique.

Il est à noter que la malade n'avait pas de troubles nerveux.

Les maladies syphilitiques de l'œil et de ses annexes, par HENRI-E. JULER. — Dans les deux premières leçons, l'auteur passe en revue les lésions syphilitiques de l'œil et de ses annexes, telles qu'on les voit dans la syphilis acquise; la troisième est consacrée aux lésions de l'œil dues à la syphilis héréditaire.

Il étudie successivement le chancre et les gommes des paupières, les lésions de l'appareil lacrymal dues à la syphilis, celles de la conjonctive, les lésions de l'orbite, de la cornée, de la sclérotique, de l'iris, du corps ciliaire, de la choroïde et de la rétine. En ce qui concerne le chancre des paupières, il insiste sur ce fait qu'il est toujours induré : jamais le chancre mou n'a été observé en cet endroit. Le diagnostic étant discuté, il n'y a qu'une affection avec laquelle on puisse confondre le chancre des paupières, c'est l'ulcération tuberculeuse; en effet, le ganglion préauriculaire, dont la valeur diagnostique est si grande, existe dans les deux affections avec les mêmes caractères, mais la base de l'ulcère tuberculeux est toujours souple.

Parmi les lésions syphilitiques de l'appareil lacrymal, l'auteur nie l'existence de la dacryo-adénite syphilitique; il n'y a pas de cas bien observés de lésions des glandes lacrymales dans la syphilis. Cependant, il existe une affection très rare, c'est l'hypertrophie symétrique des glandes lacrymales : cette lésion est probablement souvent due à la syphilis. Juler en rapporte deux cas; dans l'un d'eux, la tumeur fut enlevée et l'examen histologique montra qu'il s'agissait d'une affection syphilitique des tissus voisins de la glande. Une des conséquences les plus fréquentes des affections du sac lacrymal est l'oblitération des canalicules lacrymaux.

Les lésions syphilitiques de l'orbite sont surtout la périostite et les gommes du périoste : les gommes se développent surtout à l'angle supérieur et externe de l'orbite, et, en général, à la suite d'un coup. L'œil est déplacé, plus ou moins saillant, et il y a, en général, de la diplopie.

Les lésions syphilitiques de la choroïde sont nombreuses, ce sont : 1° la choroïdite disséminée; 2° la choroïdite diffuse, toujours associée à de la rétinite; 3° la choroïdite maculeuse; 4° la choroïdite périphérique. Ces variétés peuvent se combiner entre elles de diverses façons.

Dans la troisième leçon sont étudiées les lésions de l'œil dans la syphilis héréditaire : la kératite interstitielle ou parenchymateuse en occupe une large part. A propos des lésions syphilitiques héréditaires de l'iris, l'auteur admet la possibilité de la syphilis intra-utérine. Les lésions de la choroïde et de la rétine, celles du cristallin menant à la cataracte, sont rapidement étudiées. Signalons les symptômes à l'aide desquels on pourra faire le diagnostic de la

syphilis héréditaire : 1° la surdité symétrique, sans écoulement, ni modifications du tympan; cette surdité forme, avec la kératite interstitielle et la déformation des dents, la triade d'Hutchinson; 2° l'ostéite interstitielle des os longs; 3° la synovite symétrique chronique; 4° l'arrêt de croissance; 5° le teint *café au lait;* 6° les cicatrices radiées des angles de la bouche, de la gorge, etc.; 7° l'enfoncement du dos du nez avec élargissement; 8° le manque de netteté dans la ligne formée par les cheveux au niveau du front; les poils descendant jusqu'aux sourcils; 9° la dent d'Hutchinson; 10° le crâne uniforme; 11° la voûte du palais ogivale; l'atrophie molle de la base de la langue; ce dernier signe de syphilis congénitale, indiqué par Virchow, n'a jamais été constaté par l'auteur.

(*The Lancet*, 1897.)

Vaisseaux cilio-rétiniens, par M. Elschnig (de Vienne). — Examen anatomique de deux yeux avec vaisseaux cilio-rétiniens. Dans tous les cas les artères cilio-rétiniennes visibles à l'ophtalmoscope se présentaient comme provenant de l'anneau vasculaire sclérotical. Trois types d'origine et de passage :

1° L'artère est une branche de l'anneau sclérotical qui entre, sans toucher à la choroïde, dans le trajet intra-oculaire ou intra-scléral du nerf optique;

2° Une branche de l'anneau sclérotical se dirige à la partie péripapillaire de la choroïde, se partage ici en deux ou plusieurs vaisseaux dont l'un entre dans la papille, tandis que les autres se distribuent dans la choroïde;

3° Le vaisseau cilio-rétinien provient d'une artère de la choroïde.

Ces vaisseaux remplacent ordinairement ceux qui se rendent de la papille à la macula, ou une branche de la centrale, souvent la temporale, qui alors est faiblement développée. Ils n'ont pas de collatérales, ainsi que les ramifications de la centrale; dans l'embolie de cette dernière, la partie de la rétine fournie par les cilio-rétiniennes reste intacte, mais il ne s'établit pas de circulation collatérale; dans l'embolie des cilio-rétiniennes la dégénérescence est bornée à la partie correspondante.

Les veines cilio-rétiniennes sont très rares, leur trajet n'est pas encore bien connu faute de pièces anatomiques.

Zona ophtalmique chez une tuberculeuse, par le Dr Lande (de Bordeaux). — Mme H..., âgée de 46 ans, entra le 10 mars 1897 à l'hôpital avec des signes de tuberculose localisée au sommet du poumon droit; quinze jours après, la malade ressentit des douleurs vagues dans le côté droit de la tête, suivies le lendemain,

sur la moitié du front correspondante, d'une éruption constituée uniquement par des plaques rouges, laissant entre elles de petits espaces de peau saine. Les deux paupières étaient rouges œdématiées, et le chémosis assez accentué pour en rendre les mouvements difficiles.

En même temps les douleurs s'accentuaient, devenaient continues, lancinantes, empêchant la malade de sommeiller.

Puis, apparurent sur toute la région enflammée des vésicules dont le volume, le nombre et les dimensions variaient suivant le siège. Groupées par amas de cinq à six, dix à quinze, elles atteignaient leur maximum de développement dans la région frontale, à un ou deux centimètres de la ligne médiane, à mi-chemin entre l'arcade sourcilière et la naissance des cheveux, et acquéraient en ce point le volume d'une lentille.

Trois ou quatre vésicules se montraient sur la partie interne de la racine du nez et on en trouvait un nombre à peu près égal en dehors de la commissure externe des paupières. Il n'en existait pas sur la peau de la face ni sur les muqueuses des joues et du voile du palais; mais on en trouvait quelques-unes isolées sur la partie antérieure du cuir chevelu.

L'éruption était très nettement circonscrite à la moitié droite de la face. Les douleurs, qui étaient atroces d'abord, cédèrent bientôt dès que les vésicules apparurent, mais surtout après l'issue du liquide; cependant, elles ne disparurent jamais complètement et elles persistent aujourd'hui encore.

A part l'œdème considérable des deux paupières, la rougeur intense et quelques vésicules sur la face externe, nous n'avons à signaler comme trouble oculaire qu'un peu de conjonctivite et l'existence d'une vésicule sur la limite externe de la cornée et de la conjonctive, vésicule qui n'amena qu'une ulcération superficielle qui guérit sans troubles graves.

A aucun moment, il n'a existé ni d'anesthésie ni d'hyperesthésie; mais il y a eu inflammation du ganglion préauriculaire et douleur assez vive à ce niveau, douleur exagérée par la pression et les mouvements de la mâchoire inférieure.

De nombreuses petites cicatrices se formèrent au niveau où siégeaient les vésicules; mais au front, à l'endroit où elles étaient plus larges, il s'est fait une vraie gangrène circonscrite du tissu sous-jacent et il existe deux croûtes noirâtres à peu près du volume d'une pièce d'un franc.

Le traitement a consisté en lavages de l'œil à l'eau boriquée et en applications locales d'une pommade à l'acide borique et à la cocaïne.

Quant à la cause de ce zona, il est vraisemblable qu'il est une

complication de la lésion pulmonaire que présentait la malade; il s'agit ici d'une névrite périphérique qui, comme nous le savons, est souvent une des complications de la tuberculose pulmonaire.

(*Gazette des hôpitaux de Toulouse*, 26 mars 1898.)

Etude expérimentale sur la sécrétion des larmes, par CAMPOS. — Dans sa thèse inaugurale, l'auteur a cherché à résoudre la question des nerfs sécréteurs des larmes. Quelques auteurs, Tribondeau, Laffay et Goldzicher entre autres, ont cherché dans ces dernières années à prouver que le nerf sécréteur des larmes était le nerf facial.

M. Campos a repris cette étude, mais en expérimentant sur le singe, et cela pour deux raisons : 1° la présence, chez les animaux domestiques, d'un organe particulier, la glande de Harder, annexée au corps clignotant, et dont la sécrétion peut être une cause d'erreur; 2° ce fait très important, c'est que le rameau orbitaire du maxillaire supérieur, par lequel s'établirait l'anastomose entre le facial et le lacrymal, n'a, chez ces animaux, aucun rapport avec la glande lacrymale.

L'auteur a commencé par étudier le rôle du facial. Pour cela, il a pensé que le meilleur moyen était de s'adresser au nerf grand pétreux : par un procédé nouveau, il est parvenu à sectionner le grand nerf pétreux superficiel au niveau du ganglion géniculé. Cette section n'a nullement modifié l'humidité normale des yeux. D'autre part, en provoquant la sécrétion lacrymale, il est parvenu à obtenir, du côté correspondant, un larmoiement considérable. M. Campos insiste particulièrement et avec raison sur ce fait.

M. Campos a excité le bout périphérique du filet lacrymal du rameau orbitaire du maxillaire supérieur. Le résultat a été absolument démonstratif : les larmes se produisaient abondamment, et, de l'angle interne de l'œil, où elles confluaient, elles ruisselaient vers la joue.

Il était intéressant de savoir si le sympathique ne joue aucun rôle dans la production des larmes, d'autant plus que les auteurs ne paraissaient pas d'accord à ce sujet. Tandis que Wolferz, Laftay, affirment avoir obtenu une hypersécrétion lacrymale par l'excitation du sympathique cervical, Herzenstein et Reich se montrent moins affirmatifs, et Arloing déclare que, dans ses expériences, « l'excitation du nerf fraîchement coupé ne semblait pas modifier sensiblement l'état fonctionnel de la glande lacrymale ». Tépliachine avance que le sympathique préside à la sécrétion normale et continue des larmes. Pour sa part, l'auteur a excité le bout supérieur du sympathique sectionné à quelques millimètres au-dessous du ganglion cervical supérieur sans en obtenir aucun

résultat. Il a eu, de plus, l'occasion d'observer deux malades qui, étant atteints de goitre exophtalmique, avaient subi la section du sympathique au-dessous du ganglion cervical supérieur : or, chez aucun d'eux, l'humidité des yeux n'avait subi d'altération, et, de plus, l'irritation de la muqueuse nasale par l'aspiration de vapeurs d'acide acétique déterminait, comme chez les sujets sains, un larmoiement abondant.

Nous avons vu, plus haut, que la section du grand nerf pétreux superficiel n'empêchait nullement la sécrétion lacrymale de se produire abondamment. Mais, si cette sécrétion peut se produire en dehors de toute action du facial, faut-il en conclure que le facial ne doit, nécessairement, avoir aucun rôle dans la sécrétion lacrymale?

Il est facile de répondre à cette objection qu'il existe des faits où la sensibilité a été explorée et a été trouvée normale. M. Campos a eu l'occasion d'observer un cas de paralysie faciale complète avec tarissement de la sécrétion lacrymale et où le trijumeau était manifestement sain.

L'auteur croit pouvoir tirer de ses recherches les conclusions suivantes :

I. Le nerf lacrymal contient des fibres sécrétoires très nombreuses, indépendantes du nerf facial.

II. L'expérimentation montre que le rameau orbitaire du maxillaire supérieur contient, lui aussi, des fibres sécrétoires; la clinique démontre à son tour que ces dernières fibres proviennent du facial.

III. Nous n'avons pu obtenir aucune sécrétion lacrymale par l'excitation du bout supérieur du grand sympathique, et, d'autre part, sa section sur l'homme est restée sans aucune influence aussi bien sur l'humidité normale des yeux que sur le larmoiement.

IV. Dans les cas de paralysie faciale complète, intéressant par conséquent le grand nerf pétreux superficiel, on ne peut plus obtenir de larmes, ni par la voie réflexe, ni sous l'influence d'une émotion ; la lésion du grand nerf pétreux superficiel se traduit par une paralysie de la luette et du voile du palais.

M. Reclus. — **Emploi de l'eucaïne B comme anesthésique local.** — L'an dernier, avec M. Pouchet, j'ai démontré que l'eucaïne était un anesthésique inférieur à la cocaïne. Mon opinion a été acceptée facilement par les chirurgiens allemands et français.

En février 1897, un médecin de Berlin produisit une nouvelle substance, l'eucaïne B, qui a été étudiée en France par M. Panas et dans mon service.

Cette substance présente beaucoup d'avantages :

1° Elle peut être soumise à l'ébullition, ce qui permet la stérilisation des solutions et leur conservation ;

2° Les solutions ont une fixité telle qu'on peut encore, après quatre mois, s'en servir pour pratiquer l'anesthésie, tandis que les solutions de cocaïne ne sont plus utilisables après quinze jours.

3° La toxicité de l'eucaïne B est moindre que celle de la cocaïne ; tandis qu'il suffit de 0 gr. 08 de cocaïne pour tuer un cobaye, il faut 0 gr. 30 d'eucaïne B pour produire le même résultat.

Donc, on pourra porter la dose d'eucaïne B, non pas seulement à 0,20, comme pour la cocaïne, mais à 0,60, avantage très grand. Pour moi, je n'ai pas dépassé jusqu'ici 0,30 ; encore suis-je arrivé à cette dose en employant des solutions à 2 pour 100, qui donnent une anesthésie immédiate.

4° Cet avantage n'est pas le seul sur la cocaïne : il est de règle de coucher le malade pour l'opérer et de le laisser couché assez longtemps après l'opération.

Faute de l'observation de cette règle, le malade peut être pris de vertiges, de vomissements. C'est pourquoi, chez les dentistes, on voit souvent survenir des accidents.

L'eucaïne B est donc préférable en stomatologie. Mais, en chirurgie générale, l'eucaïne B présente quelques désavantages :

1° Son pouvoir anesthésique est inférieur à celui de la cocaïne, ce qui nécessite l'emploi de doses plus fortes ;

2° L'eucaïne est vaso-dilatatrice, et la plaie se couvre de sang, tandis que la cocaïne, vaso-constrictive, produit une ischémie de la plaie ;

3° Enfin l'injection d'eucaïne est toujours douloureuse, et la plaie reste douloureuse pendant assez longtemps après l'opération.

Pour moi, je continue à employer la cocaïne, qui m'a permis de pratiquer jusqu'ici plus de 4,000 opérations sans aucun incident.

(Acad. de médecine, 29 mars 1898.)

INDEX BIBLIOGRAPHIQUE

M. Parisotti. — Faux glaucome, migraine ophtalmique (*Annales d'Oculistique*, 1898).

M. Chalons. — Essai sur les déplacements de la glande lacrymale orbitaire (Thèse de Paris, 1898).

M. Play. — Extraction de la cataracte secondaire (procédé du professeur Panas) (Thèse de Paris, 1898).

M. Terrien. — Recherches sur la structure de la rétine ciliaire et l'origine des fibres de la zonule de Zinn (Thèse de Paris, 1898).

M. Klippel. — L'atrophie du nerf optique par rapport au tabès et à la paralysie générale (*Journal de Paris*, 5 juin 1898).

M. Schnabel. — Guérison de la myopie (*Wiener Medic. Wochenschrift*, 4 juin 1898).

M. Elschiney. — Structure et fonctions du muscle ciliaire (*Wiener med. Presse*, 20 mai-5 juin 1898).

M. Wickerkiewicz. — Procédé opératoire efficace contre l'ectropion de la paupière inférieure (*Revue d'ophtalmologie*, 31 mai 1898).

M. Del Toro. — Metodo il proceder preferible para la operacion de la catarata (*Annales medicales Caditanos*, Cadiz, 13 avril 1898).

M. Jeunot. — Contribution à l'étude du traitement du goitre exophtalmique par la section ou résection du sympathique cervical (Thèse de Paris, 1898).

M. Chevallereau. — Traitement de taies de la cornée par les pommades et le massage (*La France médicale*, 10 juin 1898).

M. Joffroy. — Diagnostic de la paralysie générale au début, importance des phénomènes oculaires. Association de l'hystérie et de l'épilepsie chez un même sujet (*Journal de méd. et de chirurgie*, 10 juin 1898).

M. Frenkel. — Etude sur l'inégalité pupillaire dans les maladies et chez les personnes saines (*Revue de médecine*, 10 juin 1898).

M. Lagrange. — De l'examen fonctionnel de l'œil, et de l'étude des vices de réfraction dans leur rapport avec la médecine générale (*Gaz. hebdomad. des sciences médicales de Bordeaux*, 12 juin 1898).

M. Têillais. — De l'exophtalmie transitoire ou intermittente (*Gaz méd. de Nantes*, 11 juin 1898).

M. Dujardin. — Coloboma spontané de l'iris (*Journal des sciences médicales de Lille*, 11 juin 1898).

Dr Schulhof. — Etiologie, pathologie et thérapeutique du trachome (*Wiener Medic. Presse*, 12 juin 1898).

Dr Strand. — La néoformation pathologique des vaisseaux (*Archiv f. Augenheilk.*, 37, I f.).

Dr Kimpel. — Un cas de coloboma bilatéral de la macula lutea (*Archiv für Augenheilk.*, F. I, 37).

Dr Baudot. — D'un traitement opératoire des myopies fortes et progressives (Thèse de doctorat de Paris, juillet 1898).

Dr Cosmeltatos. — Recherches sur le développement des voies lacrymales (Thèse de doctorat de Paris, 21 juillet 1898).

Dr Roulleau. — Contribution au traitemant du glaucome chronique simple. Sclérotomie suivie de malaxation. Iridectomie périphérique partielle (Thèse de Paris, juillet 1898).

Le Gérant : Félix Alcan.

5470. — L.-Impr. réunies, B, rue Saint-Benoît, 7. — Motteroz, directeur.

CATARACTE CALCAIRE

PAR

Le Dr GEORGES VALOIS

Il s'est présenté à notre service de l'hôpital de Nevers un cas de cataracte calcaire assez intéressant, tant au point de vue de l'étiologie qu'au point de vue du résultat obtenu par notre intervention; nous avons donc cru, à ce double titre, être autorisé à le publier.

Quand on étudie les opinions des auteurs sur ce sujet, on voit qu'après avoir établi deux variétés de cataracte calcaire, congénitale et acquise, la plupart trouvent encore que dans cette seconde variété deux cas peuvent se présenter : d'une part, la plus grande partie des fibres cristalliniennes peuvent se résorber laissant seulement en lieu et place du cristallin « un petit corps desséché, ratatiné dans une capsule épaissie qui a reçu son nom (cataracte en goutte sèche, en silique) de la similitude de son enveloppe avec un fruit desséché » (Fuchs, *Manuel d'opht.*); d'autre part, il peut arriver le cas prévu et décrit par M. de Wecker : « Si le dépôt calcaire s'effectue dans un cristallin dont les fibres n'ont pas subi une altération très avancée, celles-ci peuvent conserver la presque intégrité de leur forme, quoique la totalité du cristallin se transforme en une masse pierreuse, résonnant au contact d'un instrument métallique. » Donc deux catégories : d'abord cristallin desséché, réduit pour ainsi dire à ses matériaux solides, ensuite cristallin cataracté et imprégné, saturé pour ainsi dire de sels calcaires, gardant son volume normal, pétrification pour ainsi dire du cristallin.

Le cas que nous avons observé appartient vraisemblablement à cette dernière catégorie, car, au cours de l'extraction que nous avons faite de la cataracte, nous avons pu constater qu'elle offrait le volume et les dimensions d'un cristallin normal. Ajoutons même que nous nous attendions tellement peu à nous trouver en présence de cette variété de cataracte

calcaire, que notre procédé opératoire aurait été tout autre si nous avions pu un instant nous douter des dimensions du cristallin que nous allions être appelé à extraire. Mais rien ne permettait de faire le diagnostic ainsi qu'en témoignent les détails de l'observation. Il s'agissait d'une jeune fille de 22 ans, chez laquelle une kératite parenchymateuse avait amené des leucomes épais au-devant même de la pupille; une première intervention avait été faite dont nous avons constaté les traces sous forme de cicatrice d'une plaie cornéenne et excision d'un petit lambeau d'iris.

A la suite de cette intervention, nous raconte la malade, la vision, loin d'être améliorée, avait, au contraire, beaucoup diminué. Il nous fut absolument impossible d'avoir plus de renseignements. De l'autre côté, une iridectomie avait été faite avec succès, donnant une vision passable.

La cornée, quand nous l'examinons, est leucomateuse, il y a des opacités interstitielles dans toute son étendue, la pupille est très petite, déformée par la tentative d'iridectomie et des synéchies postérieures; elle est remplie par une opacification d'aspect blanchâtre, crayeux, du cristallin; l'iris est complètement adhérent. Il n'y a que la perception lumineuse.

Croyant que nous étions en présence d'une cataracte en partie résorbée, dont il ne restait pour ainsi dire que la capsule, nous faisons une iridectomie comptant faire plus tard, soit une discision, soit une capsulotomie. Mais nous constatons, après avoir découvert un fragment de l'iris, que la masse calcaire s'étend très loin, ayant toujours le même aspect. Nous voyons de plus qu'une petite parcelle calcaire de la grosseur environ d'un grain de mil fait saillie sur le plan de la cataracte.

Notre premier soin fut d'extraire cette première partie de la cataracte que nous saisissons avec la pince et que nous attirons au dehors sans grosse difficulté. Nous cherchons alors avec la pince à saisir le reste de la cataracte. Une petite ouverture s'était faite à la place de la petite saillie que nous avions arrachée, nous cherchons à introduire par là un des mors de la pince, et nous arrivons à saisir ainsi la cataracte. A la troisième prise, nous en extrayons un fragment. Dès

lors, le reste fut facile à avoir et nous enlevons successivement trois fragments calcaires très durs donnant absolument la sensation d'une pierre quand notre pince les saisissait.

Le champ pupillaire était alors rempli par une sorte de bouillie calcaire que nous évacuons le plus possible avec la curette, ne nous arrêtant que quand notre instrument ne ramena plus de corpuscules calcaires.

Examinant alors l'état de la pupille, nous la voyons obstruée par une membrane grisâtre très profonde. Nous arrêtons là notre première intervention, nous réservant d'enlever plus tard ce dernier obstacle à la vision, dans la crainte d'une réaction trop violente. A ce moment la malade comptait les doigts à 20 centimètres. Huit jours après, l'œil avait repris son aspect normal, la vision s'était conservée et elle pouvait quitter l'hôpital. Un mois après, nous faisons une capsulotomie et la malade, avec des verres d'opérés de cataracte, avait 4/10es de vision.

Pour expliquer l'aspect et la formation de cette cataracte calcaire, nous avons fait une hypothèse qui nous paraît assez vraisemblable : il nous semble probable que, lors de la première intervention, la cristalloïde a été blessée par le couteau ; une partie des fibres cristalliniennes ont alors fait hernie dans la chambre antérieure, ainsi que cela se passe dans tous les cas de cataractes traumatiques avec déchirure de la cristalloïde antérieure. Ce qui nous autorise à faire cette hypothèse, c'est, d'une part, la partie de la cataracte qui se trouve sur un plan antérieur à l'autre partie, et qui semble constituer les seuls vestiges des masses cristalliniennes herniées dans la chambre antérieure, et, d'autre part, l'abolition presque immédiate de la vision après l'opération. Ordinairement, sous l'influence d'un actif travail de résorption, toutes les masses cataractées disparaissent rapidement, surtout chez les malades de l'âge qu'avait notre jeune opérée à cette époque; chez elle la résorption de ces masses n'a pas pu se produire, étant donné l'état pathologique de cet œil déjà atteint de kératite parenchymateuse.

Le ganglion ciliaire n'a donc pas pu contribuer à ce tra-

vail; une cyclite violente s'est produite probablement, amenant une occlusion pupillaire consécutive; il s'est donc produit une véritable pétrification de tout le cristallin qui a gardé la forme même qu'il avait avant, lors du gonflement primitif de ses fibres. Ainsi pouvons-nous expliquer à la fois et l'absence de résorption et les dimensions relativement considérables de cette cataracte calcaire ainsi que sa forme.

Mais il n'y a là qu'une hypothèse, un véritable échafaudage qui pourrait très bien pécher par la base et être des plus faciles à détruire. La première partie de notre supposition est cependant probablement juste, et l'origine de la lésion a bien été sans doute une cataracte traumatique. Un passage du traité du professeur Panas justifie assez bien l'opinion que nous émettons : « L'état crétacé du cristallin est consécutif à des cataractes liquides qui finissent par se résorber. La capsule, épaissie et ratatinée, renferme alors une masse granuleuse composée presque exclusivement de matières grasses, margarine et cholestérine, sels de chaux, carbonates et phosphates. » Cette description se rapporte assez bien à notre cas dans lequel nous avons trouvé à peu près tous les éléments auxquels fait allusion M. Panas. En somme tout le processus pathologique s'est trouvé réduit au segment antérieur de l'œil, et la vision relativement bonne que nous avons obtenue prouve bien que les parties postérieures du globe oculaire étaient indemnes.

GEORGES VALOIS.

LES TERMINAISONS NERVEUSES DANS LE CORPS CILIAIRE

CHEZ LES MAMMIFÈRES ET CHEZ L'HOMME

PAR

Le Dr AGABABOW

Les résultats de mes recherches sur les nerfs du corps ciliaire ont été publiés en langue russe en 1893. Je donnerai ici en résumé les points principaux de ce travail.

Mes recherches portent sur des yeux de chats blancs, de souris et de chats pigmentés et albinosiques, enfin sur des yeux humains énucléés pour divers états pathologiques.

Les méthodes employées ont été les suivantes :

1° Méthode d'Ehrlich au bleu de méthylène, soit par injection du bleu dans le vaisseau sanguin, soit par la coloration du corps ciliaire sur le porte-objet, d'après Dogiel ; mais, au lieu de la solution de 16 p. 100 proposée par Dogiel, j'ai employé la solution de 1/5,000.

Enfin j'ai encore versé du bleu de méthylène dans le globe suspendu, mais j'ai remplacé la solution de 4,5 p. 100 employée par le professeur Arnstein pour la cornée par une de 1/10,000.

La fixation de la coloration a été faite par le picrate d'ammoniaque (d'après Dogiel) et par le picro-carmin (Smirnoff). Les yeux humains peuvent être colorés par cette méthode mais sur le porte-objet seulement et immédiatement après l'énucléation.

Les préparations colorées de cette façon ont été examinées au microscope après un éclaircissement suffisant dans la glycérine.

2° D'après la méthode de Golgi modifiée par Ramon y Cajal, j'ai obtenu sur des chats et sur des yeux humains des imprégnations très nettes, les nerfs étaient colorés en noir tandis que le reste du tissu l'était en jaune pâle.

3° La méthode au chlorure d'or m'a donné des résultats moins satisfaisants.

Les nerfs ciliaires représentent, comme on sait, des branches des nerfs trijumeaux, oculo-moteurs et des nerfs sympathiques; ils émergent du ganglion ciliaire au nombre de 8 à 14 (nerfs ciliaires courts) et au nombre de 2 à 3 du rameau naso-ciliaire du nerf trijumeau, « les nerfs ciliaires longs » ; ils se dirigent vers le globe, perforent la sclérotique non loin de l'entrée du nerf optique et pénètrent dans le globe oculaire. Chemin faisant vers le corps ciliaire les nerfs

ciliaires courts donnent de nombreuses branches qui se subdivisent à leur tour, une partie forme un réseau dans la partie postérieure de l'œil. Les rameaux plus fins pénètrent dans l'épaisseur des vaisseaux (artère) et s'y perdent, sans doute pour les fibres musculaires (H. Müller). Le reste de la masse des branches nerveuses arrive au corps ciliaire où elles forment un feutrage (le plexus ganglionnaire ciliaire). Les nerfs ciliaires longs se dirigent vers l'iris et participent seulement à la formation du plexus ganglionnaire (Eropheoff). Quelques troncs nerveux du plexus ciliaire pénètrent dans l'iris et la cornée; un certain nombre de nerfs restent dans le corps ciliaire et pénètrent dans le muscle ciliaire où ils se terminent entre ses couches (Iwanoff).

Schwalbe prétend que du plexus ne se détachent pas des filaments dont la terminaison dans les muscles nous est inconnue.

Tel est l'état de nos connaisances sur les terminaisons nerveuses dans le corps ciliaire.

Recherches personnelles.

Du feutrage nerveux, le plexus ciliaire, situé dans le tissu du corps ciliaire, et notamment vers la surface externe se détachent quelques branches formées principalement de fibres à myéline et se terminent dans le corps ciliaire.

J'ai réussi à observer des terminaisons nerveuses de diverses variétés dont l'arrangement se résume ainsi :

a) Sur la surface externe du corps ciliaire.

b) Entre les faisceaux musculaires, dans les interstices du tissu conjonctif, c'est-à-dire dans les anses du muscle ciliaire.

c) En dedans du muscle ciliaire, dans une bande du tissu conjonctif qui sert de base au procès ciliaire.

d) Dans le muscle ciliaire.

e) Enfin dans les vaisseaux.

a) Du tronc nerveux épais partent des fibres nerveuses à

myéline vers la surface externe du corps ciliaire; elles perdent leur myéline chemin faisant et forment un feutrage à mailles larges composé de filaments variqueux.

Plus loin, toujours vers la surface, ces filaments se décomposent en d'autres plus fins, granuleux, qui forment le réseau terminal. Par cette disposition le réseau terminal se trouve dans le tissu de la lamina supra-choroïdienne qui recouvre le corps ciliaire vers l'extérieur.

b) Dans les anses du muscle ciliaire, entre les faisceaux musculaires méridionaux et radiés, dans la bande de tissu conjonctif, en dedans des muscles, se trouvent les terminaisons nerveuses composées de gros filaments variqueux; ces terminaisons nerveuses ressemblent aux branches terminales qu'on trouve dans d'autres organes. Ces terminaisons, d'après leur aspect et leur situation, jouent très probablement le rôle des appareils terminaux sensitifs. Les appareils terminaux des nerfs subissent dans la contraction du muscle ciliaire une compression plus ou moins forte, c'est-à-dire qu'ils sont sujets à une excitation mécanique; ils peuvent recevoir la sensation de la compression à divers degrés par le raccourcissement du muscle ciliaire, donc dans l'acte de l'accommodation.

Il faut remarquer d'ailleurs que les fibres nerveuses perdent ici leur myéline tout près de leur terminaison, tandis que celles qui se terminent à la surface externe du corps ciliaire forment avant leur terminaison un feutrage composé de filaments variqueux.

Jusqu'à présent (1893), il n'existe pas dans la littérature d'autres données sur les nerfs sensitifs et leurs terminaisons dans les muscles lisses.

d) Diverses opinions règnent sur les terminaisons nerveuses motrices dans les muscles lisses. Quelques auteurs sont d'accord avec le professeur Arnold qui soutient que les fibres nerveuses sont en relation avec les noyaux des fibres musculaires lisses, c'est-à-dire que les fibres nerveuses pénètrent dans la cellule, traversent le noyau, le nucléole, quittent

la cellule au pôle opposé et s'unissent finalement avec le réseau nerveux (intra-musculaire).

Frankenhauser, Hertz, Lippmann, Klein, Popow et Obregia sont du même avis.

D'autres auteurs décrivent les terminaisons nerveuses comme « tache-motrice » (Ranvier) ou comme des « boutons » (Lawdovsky) placés à la surface de la cellule musculaire.

Krause diffère d'avis : « Les fibres nerveuses à double contour finissent dans un muscle lisse par des appareils spéciaux qui sont probablement des plaques terminales aplaties. » La majorité des auteurs admet un simple contact entre les filaments nerveux et les cellules musculaires sans « boutons terminaux » ni « tache-motrice » (Arnstein, Kölliker, Lowit, Erik Müller, Retzius, etc.).

Les rapports entre les nerfs et les muscles ont été obtenus dans nos préparations, cependant ces rapports ne peuvent pas être considérés comme des terminaisons nerveuses, mais plutôt comme la continuation des filaments nerveux entre les fibres musculaires.

En effet, si on poursuit ces filaments nerveux, on observe d'autres rapports avec les fibres musculaires : les filaments nerveux arrivent jusqu'à une fibre musculaire lisse et s'y décomposent en filaments plus fins qui cheminent en diverses directions en passant par-dessus la cellule musculaire et suivant ses contours. Là où ces filaments se rencontrent, ils s'unissent en quelque sorte, donnant naissance à l'endroit d'union à un épaississement finement granuleux (varicosité). De cette façon on a l'impression d'un réseau de filaments nerveux très fins autour de la cellule musculaire; mais les réseaux des cellules musculaires voisines s'unissent entre eux à l'aide de filaments plus fins (anastomoses).

Si, dans les préparations au bleu de méthylène, on emploie la fixation à l'ammoniaque picrique avec coloration au picrocarmin, on obtient de belles préparations dans lesquelles les noyaux des fibres musculaires du muscle ciliaire sont colorés en rouge, le protoplasma en jaune pâle, les filaments nerveux et le réseau en violet.

Examinant de telles terminaisons des nerfs moteurs, on a l'impression que chaque cellule musculaire a son réseau nerveux propre dont elle reçoit l'impulsion régulière ; cette impulsion est transmise d'un réseau à l'autre, probablement par l'intermédiaire des anastomoses.

De cette façon un faisceau musculaire innervé par une fibre nerveuse peut se contracter régulièrement.

Il a été impossible d'établir histologiquement une union entre des fibres nerveuses isolées ; probablement qu'il n'y a pas d'union, et si cela était le cas nous pourrions alors, avoir l'explication des cas d'astigmatisme faux observé dans les spasmes de l'accommodation, ce qui dépend d'un raccourcissement irrégulier de faisceaux musculaires ciliaires isolés.

e) Nous avons pu obtenir dans les muscles des vaisseaux (artères), dans le corps ciliaire et dans l'iris des terminaisons nerveuses comme dans le muscle ciliaire.

Fondée sur ces résultats on peut exprimer la supposition de l'existence de terminaisons nerveuses pareilles à celles du muscle ciliaire dans d'autres organes à fibres musculaires lisses.

Dans le corps ciliaire et dans la choroïde, il existait encore des cellules nerveuses ganglionnaires.

Ces cellules pouvant avoir de l'importance pour le tractus uvéal entier, et non seulement pour le corps ciliaire seul, nous devons en dire quelques mots.

Les cellules ganglionnaires et leurs prolongements se colorent nettement par le bleu de méthylène, elles se trouvent facilement chez les lapins jeunes et surtout blancs. Elles sont plus nombreuses dans la choroïde que dans le corps ciliaire et l'iris, tantôt isolées, parfois en amas près des vaisseaux, des artères notamment. Les cellules isolées étaient situées le long des vaisseaux seulement, les amas de cinq à six au niveau de leurs ramifications. Nous ne les avons pas vues en grand nombre, tandis que Ieropheow a rencontré dans la choroïde du nouveau-né un ganglion composé de trente cellules. Les cellules ganglionnaires dans la choroïde du lapin

ne formaient pas un nid tel que Sœmisch l'avait observé dans les yeux humains.

Les cellules ganglionnaires que nous avons rencontrées étaient piriformes et irrégulièrement arrondies à gros noyau et pourvues de deux prolongements. Un de ces prolongements pénètre dans la paroi du vaisseau et s'y perd ; l'autre s'unit au plexus nerveux qui entoure le vaisseau. Les cellules isoléesavaient plutôt l'aspect régulièrement arrondi, tandis que les cellules des groupes étaient aplaties au point de contact. Les cellules ganglionnaires étaient plus nombreuses chez les lapins plus jeunes que chez les âgés, ce qui a déjà été observé par le professeur Iwanoff. La forme cellulaire était altérée chez les lapins adultes, c'est-à-dire le protoplasma de la cellule était moins visible, tandis que les contours du noyau apparaissaient nettement.

H. Müller avait déjà observé des caractères analogues dans les yeux humains. D'après leur situation et leur arrangement, les cellules ganglionnaires ne peuvent pas être considérées comme des appareils terminaux sensitifs; elles servent peut-être comme des appareils spéciaux pour la nutrition des vaisseaux. Des recherches ultérieures pourront déterminer leur rôle physiologique.

En ce qui concerne la distribution des fibres nerveuses sans myéline dans les procès ciliaires du lapin albinos, nous avons vu que ces nerfs entourent les vaisseaux et lui forment un plexus. Au niveau des endroits de division des nerfs et sur leur trajet, on trouve des formations ovales, ou triangulaires à angles arrondis.

Elles ressemblent aux figures trouvées par Grünhagen dans les procès ciliaires et qu'il considère comme des cellules ganglionnaires. Nous avons trouvé de telles formations sur chaque préparation du corps ciliaire, de choroïde et d'iris; elles étaient en rapport avec les fibres nerveuses sans myéline. On ne pouvait pas leur distinguer ni un protoplasma ni des prolongements, nous pourrions les considérer plutôt comme des noyaux que des cellules ganglionnaires.

Dr AGABABOW.

DU PLANIMÈTRE

ET DE L'EXAMEN DU CHAMP VISUEL A L'AIDE DE CET APPAREIL

PAR

Le Dr GALEZOWSKI

Les altérations de nutrition dans la rétine et le nerf optique subissent des modifications des plus variées, selon la marche et l'évolution des différentes maladies qui la constituent, et il n'est pas douteux que tout processus morbide peut varier à l'infini, selon que la circulation dans tel ou tel autre vaisseau deviendra plus active, ou qu'elle se ralentira par une thrombose, une périartérite ou une destruction des éléments nerveux eux-mêmes. Certains de ces troubles nutritifs sont passagers et changent avec l'âge, la constitution de l'individu, l'augmentation ou la diminution de ses forces; d'autres perturbations de circulation prennent des caractères de fixité et ne se modifient nullement pendant un temps plus ou moins long. Reconnaître ces différentes variétés est presque impossible avec l'ophtalmoscope, car les modifications anatomiques ne sont pas appréciables; on voit la lésion, mais on ne sait pas définir si, d'un jour à l'autre, ces altérations sont devenues progressives, si elles sont stationnaires ou si elles ont diminué dans leur évolution. L'examen du champ visuel, au contraire, pris dans ses détails les plus fins et les plus précis, peut définir même les plus minimes modifications qui surviennent dans le courant d'une altération quelconque de la nutrition rétinienne.

C'est à l'aide du périmètre de Fœrster, de Landolt ou de mon périmètre *semi-sphérique* qu'on peut définir ces différentes modifications de nutrition chez des malades, dont la rétine subit un arrêt de développement. Ces appareils sont très précis et ils définissent de la manière la plus détaillée les moindres altérations du champ visuel; mais ils ont un très grand inconvénient, c'est qu'ils sont trop volumineux, et ne

peuvent être utilisés pratiquement que dans une clinique ou le cabinet du médecin. Tout au contraire, l'exploration du champ visuel journalière devient impossible lorsqu'on voudrait l'appliquer jour par jour à tous les malades que l'on voit en ville. L'examen du champ visuel devient même très difficile, lorsqu'on a affaire à un malade dont la santé générale est fortement compromise, qui est, par exemple, condamné à rester pendant quelque temps au lit, par suite d'une hémiplégie, de paraplégie, de rhumatisme, de la goutte, etc.

L'idée m'est venue de remédier à cet inconvénient en modifiant l'instrument qui sert à l'examen du champ visuel. Et, en effet, au lieu d'avoir recours à un périmètre fixe et d'un grand format, j'ai réussi à mettre en pratique un nouvel instrument qui est très portatif et facile à manier.

Cet instrument que je viens de faire construire par M. Peuchot, opticien, et que j'ai désigné sous le nom de *planimètre*, donne, bien qu'il soit de poids et de volume très réduits, des résultats d'une rigoureuse exactitude.

Il se compose d'une plaque d'ébonite de 18 centimètres de diamètre divisée à sa périphérie de 10 en 10 degrés. Cette graduation indique sous quel angle se fait l'examen, comme on peut en juger par les figures 1 et 3 (page 509). Cette plaque porte sur son diamètre vertical deux charnières *aa'* qui permettent de la plier. En avant et au centre un point de fixation; en arrière, un taquet V qui maintient la plaque ouverte.

Dans une ouverture ménagée dans le point de fixation, s'adapte un teton formant ressort, pour le fixer, et portant une mesure à ruban M laquelle se meut librement autour de son centre. Le ruban est divisé de 5 en 5 degrés jusqu'à 70°; cette graduation est établie pour une distance de 25 centimètres; il porte en outre un anneau s'attachant soit au crochet de la pièce S, tube porté par une bougie, soit à celui de la pièce G. Cette pièce est un porte-craie ayant à l'avant une roue recouverte d'une plaque à ouverture ronde de 0 m. 02 de diamètre.

L'examen du champ visuel se fera au moyen d'un *tableau noir gradué*, portatif, qui sera tenu devant le malade à une distance fixe de 0 m. 25, pendant que son autre œil se trou-

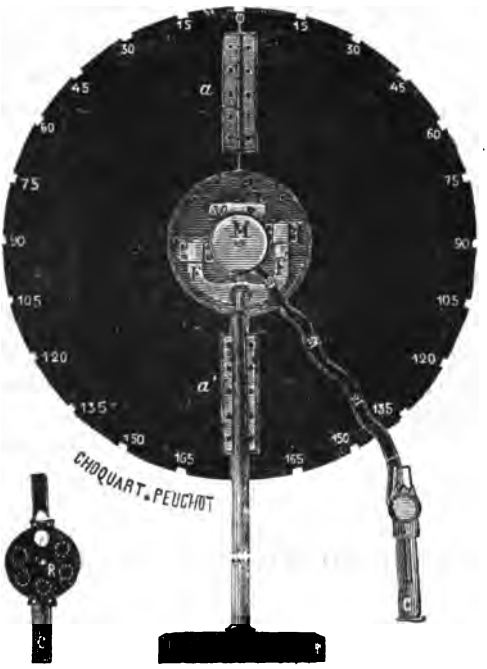

FIG. 2. FIG 1.

Planimètre du Dr Galezowski.

FIG. 4.

FIG. 3.

Planimètre de face.

vera bouché. Le point central *a* se trouvant fixé par l'œil examiné, le médecin pourra approcher de la périphérie du tableau noir, vers le centre, une petite bougie ou un crayon *c* fixé sur un ruban-mètre et qui s'arrêtera au moment où le malade l'apercevra.

L'appareil que j'appelle *planimètre* permettra de tracer le scotome central ou périphérique et de déterminer le champ visuel avec la lumière directe, la lumière réfléchie, sans que le malade ait besoin de se déplacer.

Il nous sera assez facile, à l'aide de ce *planimètre*, de reconnaître la lésion commençante des fibres nerveuses centrales ou périphériques, alors que l'ophtalmoscope reste encore complètement muet.

Dr GALEZOWSKI.

KYSTES HYDATIQUES DE L'ORBITE

PAR

J.-N. OECONOMOPOULOS

Mme A. P..., âgée de 30 ans, demeurant aux environs de Missolonghi, mère de quatre enfants vivants, fut prise le mois d'août dernier de douleurs au globe oculaire (œil gauche) qui se dirigeaient vers le front sans autres phénomènes; à cause de la persistance de ces douleurs, elle consulta au mois de novembre un confrère qui lui prescrivit un collyre, qui au dire de la malade lui fit un peu d'amélioration. Vers la fin du mois de décembre, les douleurs devinrent un peu plus fortes et à la même époque elle commença à voir mal, et elle vit pour la première fois son œil se projeter en avant. Mais étant enceinte de sept mois et étant obligée de faire un voyage par le bateau et le chemin de fer pour venir à Patras s'y soumettre à un traitement, elle ajourna jusqu'à son accouchement qui eut lieu il y a quarante jours; elle mit au monde un enfant bien portant; alors elle décida à venir à Patras.

Etat actuel. — Son œil faisait une grande saillie en avant

et un peu en haut. Les mouvements étaient restreints, surtout quand on obligeait la malade à regarder en bas; la paupière supérieure était amincie et l'inférieure renversée; la cornée, comme l'iris, était en état physiologique. Par l'ophtalmoscope on voyait bien facilement le fond de l'œil et on apercevait la papille mal limitée et les vaisseaux un peu variqueux, la vue s'était progressivement affaiblie jusqu'à s'éteindre complètement il y a un mois, aujourd'hui elle n'avait pas même la perception lumineuse. L'exophtalmie comme la dureté et la complète abolition de la vue m'ont fait penser à une tumeur de la cavité orbitaire commençant par le nerf optique, ce qui est toujours bien grave pour l'organe. Mais avant de me prononcer, je fis une ponction exploratrice, pour être bien sûr de mon diagnostic, au moyen de la seringue de Pravaz, et à ma surprise, il faut le dire, je retirai un liquide aussi clair que de l'eau de roche. Alors il était bien sûr qu'il s'agissait d'un kyste, et séance tenante je pratiquai avec le bistouri, sur la conjonctive injectée et boursouflée, une incision parallèle aux bords libres de la paupière inférieure, cherchant à extraire le kyste; mais pendant l'opération la malade fit un mouvement brusque et le bistouri perça le kyste. La tumeur s'affaissa. Avec une pince à crochet je saisis le kyste et je tâchai d'en exciser autant que possible. Après, j'y plongeai le doigt qui pénétra sans obstacle jusqu'au fond de l'orbite; puis regardant au fond de la poche, j'y distinguai un corps blanc membraniforme que je retirai : c'était une hydatide qui, distendue, avait dû avoir le volume d'une très grosse noix. L'œil rentra de lui-même dans l'orbite à une situation un peu plus profonde que l'œil sain; je réunis la plaie en laissant la poche ouverte, laquelle je remplis de gaze iodoformée. Après quarante-huit heures, je renouvelai mon pansement et je trouvai les paupières enflammées, mais l'œil à sa place avec une acuité visuelle assez bonne, ce que je n'avais pas pu examiner après mon opération parce que j'avais fait usage du chloroforme. Après quinze jours de traitement cette dame est partie avec une bonne vue et complètement guérie.

JEAN-N. OECONOMOPOULOS.

ÉTUDE GÉNÉRALE

SUR LES

ANCIENS ET NOUVEAUX MYDRIATIQUES

D'ORIGINE VÉGÉTALE

MÉTHODE EXPÉRIMENTALE
APPLICATIONS DES PRINCIPES DE CETTE MÉTHODE
A L'ÉPHÉDRINE

Mémoire présenté au Congrès des Sociétés savantes de 1898

PAR

Le Dr CH. DE BOURGON
Délégué de l'Association philomathique,
Ancien chef de clinique aux Quinze-Vingts, etc., etc.

(Suite et fin[1]*).*

DEUXIÈME PARTIE

MÉTHODE EXPÉRIMENTALE

Dans nos expériences sur les mydriatiques nous avons recherché de nombreux points de physiologie relatifs à la thermométrie, la tonométrie et l'anesthésie oculaires; mais ce serait s'écarter du but de ce travail que de donner ici la technique suivie pour ces diverses expériences, nous nous contenterons d'indiquer celle qui a rapport à la dilatation pupillaire et aux variations du pouvoir accommodateur.

Nous ne craindrons pas d'entrer à ce sujet dans de minutieux détails, non pas par désir de remplissage, mais parce que nous sommes convaincu de la vérité des paroles de notre maître Paul Bert qui ne se lassait de répéter que « l'on doit donner tous les détails d'une expérience si longs, si fastidieux, si minutieux qu'ils puissent être, afin que l'on puisse répéter l'expérience de la même façon que le premier expérimentateur, ce qui permettra de reconnaître ou le bien fondé de ses recherches ou de trouver *à quel moment de l'expérience* sa méthode a été en défaut ».

1. Voir le numéro de juillet.

On ne pourra nous adresser le reproche de ne pas avoir donné tous les renseignements possibles sur notre technique, nous préférons être prolixe que de laisser dans l'ombre quelques points qui pourraient faire suspecter sinon notre bonne foi, du moins notre *modus operandi.*

Les différents points de nos expériences comprendront :

1° *Choix du sujet;*

2° *Examen de l'état fonctionnel de l'œil du sujet.* Ceci au point de vue de la réfraction, de l'acuité visuelle et de l'amplitude d'accommodation;

3° *Application du principe végétal actif;*

4° *Choix de l'éclairage du lieu d'expérimentation;*

5° *Mesure du diamètre pupillaire.* — Echelle pupillométrique. Tracés graphiques[1].

1° *Choix du sujet.* Comme nous ne devons pas oublier que nous sommes « médecin » et que nos recherches doivent s'appliquer à l'être humain en premier lieu, c'est principalement sur celui-ci que nous avons fait porter nos expériences. Pourtant nous avons toujours recherché l'action du principe actif sur un certain nombre d'animaux supérieurs, mais cette étude n'ayant trait qu'à des recherches toxicologiques, nous ne l'aborderons même pas ici.

Pour l'étude d'un même principe végétal, nous avons, dans la majorité des cas, choisi un sujet que nous puissions avoir sous la main assez longtemps pour que lui seul puisse servir à toute la série de nos expériences sur ce principe végétal. De cette façon, nous étions sûr que sa réaction vis-à-vis cet agent actif était toujours identique et nous n'avions pas à craindre des divergences, des variations individuelles susceptibles de fausser peut-être nos résultats.

Bien entendu, une nouvelle expérience n'était entreprise

1. Ces tracés très utiles pour une démonstration orale, mais d'une importance beaucoup moins considérable pour le lecteur et surtout pour le praticien, ont été supprimés. Nous les tenons à la disposition des savants qui désireraient les consulter.

chez ce sujet que quand la précédente n'avait plus laissé aucune trace mesurable à nos instruments d'investigation. *A priori*, on pourrait croire que le sujet humain n'est pas absolument indispensable pour les *premières* investigations et que, par exemple, le lapin, dont la pupille est circulaire, pourrait être employé.

Nous ne l'avons cependant pas fait, parce qu'il ne faut jamais conclure des animaux à l'homme, lorsqu'il s'agit d'une étude physiologique. Pour n'en citer qu'un exemple, il existe un glycoside, l'Ouabaïne, $C^{30}H^{46}O^{12}$, glycoside retiré de l'*Acocanthera ouabaio* (Apocynées) et du *Strophantus glaber* (Apocynées), plantes du Gabon. Les premiers expérimentateurs l'ont appliqué à la conjonctive et à la cornée du lapin et ont reconnu avec juste raison que c'était un anesthésique local. De là à en conclure (à tort) que c'était un anesthésique de la conjonctive et de la cornée chez l'homme il n'y avait qu'un pas. C'est ce qui fut fait. Et il faut remarquer que, dès qu'une erreur a pris place dans l'esprit humain, on a toutes les peines du monde à l'en déloger. C'est ainsi que M. le professeur Panas (vide : *Archives d'ophtalmologie*, 1889) démontra que l'Ouabaïne ne produisait pas l'anesthésie de la conjonctive et de la cornée humaines, et, malgré cela, certains auteurs, ainsi que nous l'avons fait remarquer dans nos *Nouvelles Formules d'oculistique* (p. 191 et seq.), continuent à affirmer l'action de l'Ouabaïne comme anesthésique local de la conjonctive et de la cornée de l'homme.

Pourtant les expériences de M. le professeur Panas sont concluantes, et l'on sait quelle est la grande valeur de ce savant comme expérimentateur.

L'on comprend, après de pareils faits, que nous ayons tenu d'une façon formelle à ce que nos expériences primitives aient toujours lieu chez un sujet humain, quitte à les corroborer chez des animaux. D'autre part, notre sujet devait être jeune, comme on va le voir maintenant.

2° *Examen de l'état fonctionnel de l'œil du sujet.* En

premier lieu, nous avons déterminé son état de réfraction et ceci avec les différentes méthodes en usage dans les cliniques d'ophtalmologie, à savoir :

A. Méthode subjective. Au moyen des verres d'essai.

B. Méthode objective. Dans ce but nous avons employé :

1° La skiascopie, en nous servant soit de la règle d'Antonelli, soit de celle de Bitzos ;

2° L'ophtalmoscopie avec l'ophtalmoscope à réfraction du Dr Kalt ;

3° Les optomètres de Mergier et de Badal.

Inutile d'entrer dans le mode d'emploi de ces différents instruments, ce serait nous entraîner trop loin que d'exposer tous les faits relatifs à ces deux méthodes.

Nous avons rejeté d'une façon systématique tout sujet ne possédant pas un œil normal au point de vue de la réfraction, c'est-à-dire *rigoureusement emmétrope.*

On peut être emmétrope et être doué d'une mauvaise acuité visuelle congénitale ou acquise. Or, ce facteur pouvait influer sur les variations du diamètre pupillaire, nous avons donc recherché avec soin l'acuité visuelle chez tous nos sujets au moyen d'une échelle.

Une étude très importante pour nous était celle de l'accommodation, c'est-à-dire de l'adaptation de l'œil aux diverses distances de la vision. Pour déterminer l'amplitude d'accommodation, c'est-à-dire la différence en dioptries qui existe entre le *punctum remotum* (R) (point le plus éloigné de la vision distincte) et le *punctum proximum* (P) (point le plus rapproché de la vision distincte), il nous suffisait, dans le cas particulier, de posséder la valeur exacte du *punctum proximum*, puisque nous n'opérions que sur des sujets emmétropes, ainsi que nous venons de le dire, et que l'on sait que, chez de pareils sujets, le *punctum remotum* est à l'infini. C'est pour cette raison que nous avons éliminé tout sujet atteint d'un vice de réfraction quelconque et ceci pour éviter de nouvelles mesures qui peuvent toujours sinon fausser, du moins modifier quelque peu les résultats.

Pour mesurer le *punctum proximum* nous nous sommes servi de :

a) L'optomètre de Mergier, en ayant soin de faire appliquer l'œil contre l'œilleton et de tenir compte de la distance (13 millim.) qui existe entre le sommet de la cornée et le foyer principal antérieur de l'œil.

b) L'ophtalmo-dynamomètre à fente lumineuse de Landolt.

3° *Application du principe végétal actif.* L'instillation faite dans le cul-de-sac conjonctival inférieur a eu lieu avec un compte-goutte, stérilisé et neuf pour chaque substance employée. Afin de connaître la valeur mathématique de chaque goutte et pour éviter les vices de fabrication, nous avons toujours procédé par la méthode des pesées au moyen d'une balance de précision et en faisant chaque fois la correction afin que l'opération ait lieu à la température classique pour les physiciens de 15°.

4° *Choix de l'éclairage du lieu d'expérimentation.* Pour éviter toute variation lumineuse pouvant modifier, ainsi qu'on le sait, d'une façon notable le diamètre pupillaire, nous avons opéré à une lumière artificielle constante dans une chambre obscure.

Nous nous sommes servi, comme source de lumière, du gaz et avons à chaque séance opéré avec la même intensité lumineuse mesurée au moyen de bougies de la même marque et avec le photomètre de Bunsen.

5° *Mesure du diamètre pupillaire.* Après de très nombreux essais, nous avons rejeté tous les pupillomètres plus ou moins compliqués, nous contentant de construire sur un papier gradué en millimètres des cercles noirs allant en croissant depuis 0 millim. 5, comme diamètre, jusqu'à 9 millimètres inclusivement. Du cercle de diamètre inférieur à celui de diamètre immédiatement supérieur, il a toujours existé une différence de 0 millim. 5. En définitive nous avons

obtenu dix-huit cercles ayant pour diamètre les nombres suivants :

0 mm. 5 — 1 mm. — 1 mm. 5 — 2 mm. — 2 mm. 5 — 3 mm. — 3 mm. 5 — 4 mm. — 4 mm. 5 — 5 mm. — 5 mm. 5. — 6 mm. — 6 mm. 5 — 7 mm. — 7 mm. 5 — 8 mm. — 8 mm. 5 — 9 mm.

Nous avons eu soin de disposer ces cercles sur une même ligne horizontale et, pour mesurer le diamètre pupillaire, nous nous sommes contenté de faire regarder toujours notre sujet au loin (près de huit mètres dans le cas particulier) et de comparer la grandeur de sa pupille à l'échelle que nous avions construite.

Avec ce procédé simple et avec une certaine habitude, bien entendu, facteur qu'il ne faut jamais négliger dans toute expérimentation, nous avons obtenu des données que nous affirmons être absolument précises.

Il suffit, en effet, de contempler une échelle pupillométrique ainsi établie pour reconnaître que deux cercles immédiatement consécutifs diffèrent très notablement d'étendue et que, par conséquent, il est relativement facile de dire immédiatement près de quel cercle il faut rapprocher la pupille étudiée. La coloration noire de la pupille ainsi que celle des cercles tracés ne permettent pas d'erreur des sens liée à l'irradiation.

Pour me convaincre que mes mesures étaient précises, j'ai plusieurs fois photographié une pupille absolument dilatée; avant de procéder à cette opération, j'avais noté, d'après mon échelle pupillométrique, son étendue.

Me fondant sur les règles bien simples de l'optique élémentaire et principalement sur la formule,

$$\frac{1}{p} + \frac{1}{p'} = \frac{1}{1},$$

je m'étais efforcé que l'image obtenu, sur ma plaque photographique soit rigoureusement égale à l'objet, eh bien, dans toutes mes expériences, après développement, l'image obtenue mesurée directement sur la plaque avec un compas de

précision *était égale* à celle que j'avais notée au moyen de mon échelle pupillométrique. La démonstration est donc complète.

J'ajouterai enfin que, pour m'assurer du début du phénomène, j'avais soin d'occlure soigneusement l'œil non en expérience et de faire lire à la distance normale mon sujet *intelligent*. Dès le début de la dilatation pupillaire, si le mydriatique porte aussi sur l'accommodation, il y a évidemment un léger trouble qu'il accusera immédiatement, mais même dans le cas plus rare où le mydriatique n'agit pas sur l'accommodation, un sujet *intelligent* (je répète à dessein ce terme et je le souligne de nouveau) accusera une sensation spéciale mal définie de léger éblouissement.

C'est encore la présence de cette sensation spéciale qui nous avertira de la fin du phénomène. Il faut enfin remarquer que les chiffres donnés sont dans la majorité des cas la moyenne de nombreuses expériences et qu'enfin pour les rendre plus tangibles, nous avons toujours employé, indépendamment des tableaux synoptiques, des tracés graphiques sur papier mathématiquement quadrillé, tracés où les abscisses représentent le temps évalué en minutes, heures, etc., selon l'étendue dans le temps du phénomène, et où les ordonnées figurent le diamètre pupillaire évalué conformément à notre échelle en demi-millimètres.

Le temps, peu difficile à évaluer dans le cas particulier et ne réclamant pas une mesure mathématiquement précise, a été évalué avec un chronomètre Bréguet à secondes.

TROISIÈME PARTIE

APPLICATION DES PRINCIPES DE LA MÉTHODE EXPÉRIMENTALE A L'ÉPHÉDRINE

La famille des *Gnétacées*[1], qui, par sa structure et son développement, mène des Gymnospermes aux Angios-

1. Hofmeister, *Vergleichende Untersuchugen*, Leipzig, 1851; — Ph. van Tieghem, *Annales des sciences naturelles*, 1867 et 1869; — Strasburger, *Die*

permes, ne renferme que trois genres : *G. Ephedra*, *G. Gnetum*, *G. Welwitschia*.

Plantes exotiques, seule l'*Ephedra*, arbrisseau dépourvu de feuilles vertes, dont le port rappelle celui des prêles, a fourni un alcaloïde connu sous le nom d'*Éphédrine* jouissant de propriétés mydriatiques.

Cet alcaloïde a été extrait de l'espèce *E. vulgaris* par le professeur Nagaï (de Tokio)[1].

Nous n'entrerons pas dans les détails chimiques, physiques et physiologiques de cette substance que l'on pourra trouver dans H. Bocquillon-Limousin[2] ou dans les monographies de Houdé dans sa *Revue des alcaloïdes*, nous contentant de mentionner au point de vue spécial *de la mydriase* les travaux de de Vriese[3], Groenow[4], C. Paul[5], de Bourgon[6].

On emploie le *Chlorhydrate d'éphédrine*. Ce sel cristallise en aiguilles très solubles dans l'eau et sa solution ne s'altère pas à la lumière.

Les formules employées par Groenow, dont le travail sur la question est le plus important de tous ceux publiés jusqu'à ce jour, ont été les suivantes :

Formule n° 1.

Chlorhydrate d'éphédrine.....	1 gr.
— d'homatropine.....	0 » 01
Eau distillée.....	10 »

Formule n° 2.

Chlorhydrate d'éphédrine.....	0 gr. 50
— d'homatropine.....	0 » 005
Eau distillée.....	10 »

Coniferen und die Gnetaceen, Iéna, 1872; — Reinke, *Zur Kentniss der Gymnospermen wurzel*, Leipzig, 1873; — Bertrand, *Annales des sc. nat.*, 1874-1878; — De Bary, *Vergleichende Anatomie*, 1877; — Strasburger, *Angiospermen und Gymnospermen*, Iéna, 1879; — Hooker, *Transactions of the Linn. Society*, London, XXIV; — Bower, *Quart. Journ. of. Mikr. Science.*

1. *Kimosuque Miura.* Vorlaüfige Mittheilung über Ephedrin, ein neues Mydriaticum (*Berlin. Klin. Woch.*, n° 38).

2. H. Bocquillon-Limousin, *Formulaire des alcaloïdes et des glucosides*, Paris, J.-B. Baillière, 1894.

3. De Vriese, L'éphédrine et la Pseudo-éphédrine, nouveaux mydriatiques, *in : Ann. d'ocul.*, mars-avril 1889.

4. Groenow, *Deut. med. Woch.*, 1895.

5. C. Paul, *in :* Bocquillon-Limousin, *loc. cit.*

6. De Bourgon, *Nouvelles Formules d'oculistique*, Paris, 1896, p. 88 et 89.

Comme mode d'emploi, il instillait 2 à 3 gouttes de l'un des collyres précédents dans le cul-de-sac conjonctival inférieur et obtenait la mydriase au bout de vingt minutes avec la formule n° 2, au bout de huit minutes avec la formule n° 1.

D'après lui, le muscle ciliaire ne serait pas paralysé, mais comme le fait contraire a été affirmé et que, d'autre part, ces collyres contiennent une certaine quantité d'homatropine, il importait de reprendre ces expériences avec une solution ne renfermant que de l'éphédrine.

Expérience I.

Je me suis servi de la solution suivante :

Chlorhydrate d'éphédrine.....	1 gr.
Eau distillée.....	10 »

Notre sujet féminin était emmétrope (examen subjectif — skiascopie — détermination de la réfraction par l'ophtalmoscope — ophtalmométrie); âgée de 30 ans, son acuité visuelle était égale à 5/5, c'est-à-dire normale. L'amplitude d'accommodation est égale à 7 dioptries 50, c'est-à-dire un peu supérieure à la normale donnée dans le célèbre schéma de Donders. Elle a été mesurée avec l'optomètre de Badal et celui de Mergier. Les pupilles sont égales et, mesurées à l'éclairage artificiel du laboratoire, présentent 3 millimètres de diamètre.

J'instille dans le cul-de-sac conjonctival inférieur de l'œil droit une goutte de la solution ci-dessus (au 1/10). Il se produit une cuisson assez vive, les vaisseaux conjonctivaux s'injectent, l'œil est atteint d'épiphora réflexe et les paupières sont le siège d'un léger spasme.

Ces phénomènes irritatifs augmentent pendant trois minutes et diminuent ensuite progressivement pour ne disparaître complètement qu'au bout d'une heure.

Au bout de dix minutes, la pupille commence à se dilater, la mydriase augmente régulièrement pendant trente minutes.

Au bout de quarante minutes, la mydriase est donc *maxima*, elle atteint un degré assez considérable, puisque la pupille a un diamètre de 7 millimètres, soit plus du double de ses dimensions normales. La pupille reste dilatée au maxima pendant une demi-heure. Au bout de ce laps de temps, elle revient peu à peu à ses dimensions normales qui ne sont atteintes qu'au bout de quatorze heures.

Le tableau n° 1 donne les détails numériques de l'expérience, chiffres établis avec une précision absolue puisqu'ils répondent à une moyenne de trois mesures successives.

TABLEAU N° 1.

Temps écoulé.	Diamètre pupillaire.
Au bout de 0 minute.....	3 millimètres.
— 10 minutes.....	Commencement de la dilatation.
— 25 —	5 millimètres.
— 40 —	7 —
— 1 h. 10 m.....	7 —
— 2 heures.....	6 mm. 5
— 3 —	6 millimètres.
— 4 —	5 mm. 5
— 5 —	5 mm. 5
— 6 —	5 millimètres.
— 7 —	5 —
— 8 —	4 mm. 5
— 9 —	4 mm. 5
— 10 —	4 millimètres.
— 11 heures..... ..	4 millimètres.
— 12 —	3 mm. 5
— 13 —	3 mm. 5
— 14 —	3 millimètres. } Dimension normale.
— 15 —	3 —

Pendant la période de dilatation maxima, *l'amplitude d'accommodation* a été mesurée, elle a diminué de 1 dioptrie 50.

EXPÉRIENCE II.

Dans l'œil gauche du même sujet, huit jours plus tard, nous instillons une goutte de :

Chlorhydrate d'éphédrine.....	0 gr. 5
Eau distillée.....	10 »

soit d'une solution au 1/20.

Les phénomènes *irritatifs* font absolument *défaut*, la réaction sensorielle est nulle. Au bout de vingt-cinq minutes, la dilatation commence et est maxima au bout de cinquante-cinq minutes. Elle reste à son summum pendant dix minutes et décroît ensuite pour disparaître complètement au bout de quatre heures cinq minutes.

Le tableau n° 2 détaille les résultats numériques obtenus.

TABLEAU N° 2.

Temps écoulé.	Diamètre pupillaire.
Au bout de 0 minute.....	3 millimètres.
— 10 minutes.....	3 —
— 25 —	Commencement de la dilatation.
— 35 —	4 millimètres.
— 45 —	5 —
— 55 —	6 —
— 1 h. 5 m.....	6 —
— 2 h. 5 m.....	5 —
— 3 h. 5 m.....	4 —
— 4 h. 5 m.....	3 —
— 5 h. 5 m.....	3 —

L'accommodation mesurée pendant la période de dilatation maxima présentait seulement une diminution de 0,50 D.

EXPÉRIENCE III.

Huit jours après l'expérience II, nous instillons dans l'œil droit de notre sujet une goutte de :

Chlorhydrate d'éphédrine.....	0 gr. 01
Eau distillée.....	10 »

soit une solution au millième. Douze heures plus tard, il ne s'était produit aucune dilatation.

EXPÉRIENCE IV.

Trois jours plus tard, dans l'œil gauche, j'introduis avec un compte-gouttes une goutte de la solution suivante :

Chlorhydrate d'éphédrine.....	0 gr. 02
Eeau distillée.....	10 »

soit une dilution à 1/500.

Au bout de quatre heures, très légère dilatation pupillaire qui subsiste cinq minutes environ pour redevenir nulle dix minutes après. Le moment précis (très difficile à observer en pratique) où commençait la dilatation pupillaire nous a été signalé par notre sujet très intelligent déclarant ressentir une légère sensation d'éblouissement.

La grandeur du diamètre pupillaire était égale à 3 mill. 5 et ceci toujours mesuré bien entendu avec le même éclairage artificiel pour éviter toutes chances d'erreur.

L'accommodation n'a pas varié pendant toute la durée du phénomène.

Expérience V.

Quatre jours après la précédente expérience, j'instille dans l'œil droit de la même personne 1 goutte de la solution suivante :

Chlorhydrate d'éphédrine.....	0 gr. 01
Eau distillée.....	6 »

soit une dilution à 1/600.

Au bout de douze heures pas de dilatation et le sujet n'a éprouvé aucune sensation d'éblouissement.

Expérience VI.

Dans ce même œil, huit jours plus tard, j'introduis une goutte de la dilution suivante :

Chlorhydrate d'éphédrine.....	0 gr. 01
Eau distillée.....	5 » 50

soit au 1/550.

Pas de dilatation objective, pas de sensation d'éblouissement au bout de douze heures.

Expérience VII.

Dans l'œil gauche, après quinze jours de repos complet, j'instille 1 à 2 gouttes de :

Chlorhydrate d'éphédrine.....	0 gr. 10
Eau distillée.....	10 »

soit une solution à 1/100.

Au bout d'une heure, la pupille commence à se dilater. Cette dilatation augmente régulièrement pour devenir maxima trente minutes plus tard; au bout de ce laps de temps elle reste stationnaire pendant vingt minutes.

La dilatation diminue progressivement pour redevenir normale au bout de trente-cinq minutes.

Le tableau n° 3 résume les résultats numériques de l'expérience.

Tableau N° 3.

Temps écoulé.	Diamètre pupillaire.
Au bout de 0 minute.....	3 millimètres.
— 1 heure.....	Commencement de la dilatation.
— 1 h. 15 m..... ..	4 millimètres.
— 1 h. 30 m.....	5 —
— 1 h. 50 m.....	5 —
— 2 h. 15 m.....	4 —
— 2 h. 50 m.....	3 —
— 3 heures.....	3 —

Pendant la période de dilatation maxima, le pouvoir accommodatif est entièrement conservé, c'est-à-dire égal à 7 D. 5.

Remarque générale.

Pendant toutes ces expériences, les *phénomènes généraux* ont toujours été *nuls*.

Elles ont pourtant duré quarante-cinq jours et ultérieurement le sujet n'a éprouvé aucun trouble local.

Conclusions scientifiques.

1° Le chlorhydrate d'éphédrine en solution à 1/10 instillé dans un œil humain normal (1 goutte) produit une sensation pénible d'irritation conjonctivale accompagnée de troubles réflexes locaux. Son action mydriatique est très marquée et dure près de quatorze heures. Le muscle ciliaire est légèrement paralysé (Exp. I).

2° La solution de chlorhydrate d'éphédrine à 1/20 à la dose de 1 goutte dans un œil humain n'a pas d'action irritative. Son action mydriatique est énergique puisqu'elle double le diamètre de la pupille et, par conséquent, quadruple la surface de l'ouverture pupillaire et est *relativement* fugace puisqu'elle ne dure que dix minutes pour la période de dilatation maxima et cesse complètement après trois heures et demie (Exp. II).

Avec cette solution le pouvoir accommodatif est très peu modifié.

3° Des expériences III, IV, V et VI, il résulte que la *dose minima* qui puisse produire chez l'homme une dilatation pupillaire est égale à *un dixième de milligramme.*

4° La solution de chlorhydrate d'éphédrine à 1/100, que nous avons expérimentée (Exp. VII) parce qu'elle est employée par le Dr C. Paul, a une action faible et éphémère.

Conclusions pratiques.

1° La solution de chlorhydrate d'éphédrine à 1/10 préconisée par certains auteurs doit être rejetée au point de vue pratique à cause des phénomènes douloureux qu'elle engendre et de son action partielle sur le muscle ciliaire.

2° La solution à 1/20 ayant une action énergique et relativement peu durable, les symptômes irritatifs faisant absolument défaut, c'est son emploi que nous préconisons *pour l'examen ophtalmoscopique* où une dilatation pupillaire est

nécessaire. L'action sur l'accommodation étant presque nulle, il n'y a pas lieu de s'en préoccuper au point de vue pratique, les sujets n'éprouvant qu'une gêne très faible et très fugace.

3° Il résulte de l'étude physiologique de l'action des diverses solutions aqueuses de chlorhydrate d'éphédrine que l'éphédrine est un mydriatique à action énergique, mais fugace, n'agissant que très peu sur le muscle ciliaire et qui, excellent pour l'examen ophtalmoscopique, doit être absolument rejeté dans la détermination de la réfraction totale et dans le traitement des nombreuses affections oculaires qui nécessitent l'emploi d'un mydriatique.

C'est, d'après notre classification, un agent appartenant à la deuxième classe des mydriatiques [méromydriatiques] et d'une innocuité absolue au point de vue général et local, si l'on emploie la dose préconisée.

CH. DE BOURGON.

BIBLIOGRAPHIE ET REVUE DES JOURNAUX

Sarcome de l'orbite (Société de médecine de l'Isère; séance du 12 octobre 1897; présidence de M. Testevin). — M. Salva relate l'histoire d'une malade de 63 ans, sur laquelle il a pratiqué l'ablation d'une tumeur orbitaire (leuco-sarcome) et qu'il a revue au bout d'un an. Cas de récidive orbitaire; mouvements de l'œil normaux; pas de diplopie.

Il s'est formé du côté du palais deux petites tumeurs de même consistance que la précédente.

La malade a suivi à plusieurs reprises et sans résultats un traitement à l'iodure de potassium et à l'arsenic.

Le Dr DELAGÉNIÈRE (le Mans), ancien interne en chirurgie des hôpitaux de Paris, publie dans les *Archives provinciales de chirurgie*, du Dr Baudouin, 1er juin 1898, une statistique très intéressante des opérations pratiquées par lui au Mans du 1er janvier

au 31 décembre 1897. Parmi les sujets se rapportant à l'ophtalmologie, nous trouvons les suivants :

1° **Epithélioma sous-orbitaire.** Extirpation et résection de la paupière inférieure par autoplastie. Guérison.

2° **Epithélioma de la paupière inférieure.** Excision et suture suivie de guérison.

3° **Une plaie de l'arcade sourcilière.** Nettoyage de la plaie et suture. Guérison.

Corps étrangers des culs-de-sac conjonctivaux. — MM. Clavelier et Dousset insistent sur ce fait que des corps étrangers, de nature animale, végétale ou minérale, s'introduisent fréquemment entre les paupières et constituent presque dans certains métiers une maladie professionnelle. Le plus souvent leur séjour dans les culs-de-sac supérieurs passe inaperçu pendant longtemps, mais d'autres fois, à cause de leur forme irrégulière ou de leur état septique, ils provoquent des accidents qui ont pu aller jusqu'à la fonte purulente de l'œil. L'irritation permanente de la muqueuse et la méconnaissance de la cause réelle de l'accident ont pu faire commettre des erreurs de diagnostic. Un fait semblable a été rapporté par M. Rémy : épi d'avoine ayant séjourné cinq ans, malade soignée pour une conjonctivite muco-purulente.

Les auteurs rapportent en outre quatre observations personnelles. Une femme de 56 ans, chez laquelle on crut à un épithélioma et qui avait un fragment de paille de balai dans le cul-de-sac. Un homme de 23 ans, soigné pour une conjonctivite catarrhale pendant 17 jours; la cause était un fragment de copeau de bois. Une fille de 19 ans, soignée pour conjonctivite muco-purulente d'origine génitale (elle avait des pertes blanches et avait lavé ses yeux avec son urine); la cause était un fragment de paille de 35 millimètres. Un garçon de 7 ans soigné pour kérato-conjonctivite et qui avait un fragment de fil de fer.

MM. Clavelier et Dousset disent que dans tous ces cas douteux, l'anesthésie à la cocaïne et le renversement à fond de la paupière supérieure, l'exploration minutieuse du cul-de-sac avec un stylet ou une curette mousse empêcheront de faire une erreur de diagnostic.

(Société de médecine de Toulouse, séance du 11 mars 1898.)

Guérison de l'ophtalmie purulente par le protargol, par M. A. Darier. — L'auteur complète une communication précédente sur le protargol, protéinate d'argent, antigonococcique fortement

recommandé par le prof. Neisser dans le traitement des métrites, puis, plus tard, par Benario, comme antiseptique chirurgical.

M. Darier a étudié le protargol dans la thérapeutique oculaire et, en particulier, dans l'ophtalmie purulente gonococcique. Les résultats qu'il a obtenus sont tellement favorables qu'il qualifie le protargol de « spécifique » de cette maladie.

« Depuis la conjonctivite banale, guérie en deux ou trois attouchements, jusqu'au trachome et à l'ophtalmie purulente gonococcique des plus graves, avec ulcérations cornéennes ou pseudo-membranes conjonctivales, toutes les affections purulentes de la conjonctive et même du sac lacrymal ont guéri, ou tout au moins ont été améliorées par ce nouveau traitement dans des proportions telles qu'il est dès aujourd'hui permis d'affirmer hautement que nous sommes en possession d'un médicament d'une très grande valeur. »

Le Dr Darier insiste sur l'absence complète d'irritation, après l'emploi du protargol en solutions très concentrées et même en nature. Il déclare que « le protargol est absolument inoffensif et peut être employé, même à dose élevée, sans crainte de complications ».

Il recommande dans l'ophtalmie purulente des cautérisations quotidiennes à des solutions à 20 p. 100 ou à 50 p. 100. On peut même employer ces dernières d'emblée dans les formes graves. Répéter cette cautérisation 2 fois par jour jusqu'à ce que la sécrétion purulente ait suffisamment décru; alors on espace les attouchements. Dans l'intervalle et dès le début, on pourra instiller deux ou trois fois par jour 2 ou 3 gouttes d'un collyre à 5 p. 100. Il ne faut pas cesser le traitement trop vite. Lorsque les cautérisations sont supprimées, on peut encore continuer le collyre quelques jours.

Une note communiquée au Dr Darier par le prof. Neisser dit que le protargol essayé comparativement avec le nitrate, l'argonine, l'argentamine a montré un pouvoir désinfectant et pénétrant supérieur à celui de ces substances.

(*Journal d'ophtalmologie*, avril 1898.)

Visibilité de la tache aveugle, par M. A. Charpentier (Académie des sciences, 6 juin 1898). — Tout le monde admet l'invisibilité de la tache aveugle, cette région de la rétine où se fait la pénétration des fibres du nerf optique, en se basant sur ces faits : 1° qu'aucune fibre de ce nerf ne se termine dans la papille optique; 2° que cette région est inexcitable par la lumière.

L'auteur démontre que la papille optique, bien qu'insensible à la lumière et aveugle au sens propre du mot, est réellement re-

présentée dans l'espace par des sensations visuelles positives occupant la même place que si elle était remplacée dans l'œil par un morceau de rétine en continuité avec le reste de cette membrane.

Epithélioma de la cornée (Académie royale de médecine de Turin, 4 février 1898). — M. PESCHEL présente une personne opérée, il y a treize ans, d'un épithélioma de la cornée. Il n'y a pas eu, et il n'y a pas de signes de récidive.

Un cas de cécité verbale, par JAMES HINSHELWOOD. — Selon l'auteur il existe trois formes de *cécité littérale* (letter blendness): dans la première, le malade ne peut pas reconnaître les caractères écrits ou imprimés; dans la deuxième, il se fatigue rapidement et cessse de lire; dans la troisième, le malade est en état de reconnaître séparément chaque lettre de l'alphabet, mais il lui est impossible d'interpréter les mots entiers.

L'observation qu'il rapporte est la suivante : un homme de 53 ans cesse subitement un jour de lire à la suite d'une légère perte de connaissance et une attaque épileptiforme, dont il se remet en deux jours. Lorsqu'on lui fait épeler les lettres d'un mot, il arrive à lire le mot à grand'peine; il ne peut lire sans épeler. Pas de rétrécissement du champ visuel. Il peut écrire couramment sous la dictée et copie facilement, mais il ne peut relire ce qu'il vient d'écrire. Pas d'aphasie verbale, d'amnésie ni de trouble de la parole.

La lésion est centrale et située dans le centre de la mémoire visuelle des mots, centre placé dans les circonvolutions angulaire et supra-marginale de l'hémisphère gauche du cerveau et irrigué par une branche de l'artère sylvienne. Ultérieurement, il se développa une hémiplégie droite, qui devint progressivement complète et une aphasie absolue.

Trois autres observations d'une forme spéciale de cécité verbale sont rapportées par Hinshelwood, pouvant apparaître comme un symptôme cérébral isolé. L'un de ces malades peut épeler couramment les lettres isolées, mais ne peut pas lire les mots qu'elles forment; un autre peut lire les nombres les plus compliqués; ils peuvent écrire spontanément et sous la dictée, mais ne peuvent relire les mots qu'ils viennent d'écrire, quoiqu'ils puissent les épeler.

Il résulte de l'analyse de ces observations ce fait qu'on doit distinguer deux centres visuels dans l'écorce cérébrale, ayant des fonctions distinctes, mais intimement unis l'un à l'autre. Il y a dans le lobe occipital, dans le voisinage du cunéus et de la scis-

sure calcarine, un centre percepteur des impressions visuelles primitives, dont la fonction est de donner une représentation mentale des impressions rétiniennes et par l'intermédiaire duquel nous savons que les objets occupent certaines situations dans le champ visuel. Les lésions de ce centre produisent des troubles dans le champ visuel. Mais il existe un deuxième centre dans la circonvolution angulaire et son voisinage, le centre de la mémoire visuelle, où les impressions sensorielles sont reçues, retenues et accumulées. Les lésions de ce centre provoquent la cécité mentale dans ses diverses formes, l'individu voyant les objets, mais n'ayant pas de mémoire visuelle d'images auxquelles il puisse les comparer.

Le centre de la mémoire visuelle des lettres et des mots comprend les circonvolutions sus-marginale et angulaire, qui se trouvent à la partie inférieure du lobe pariétal. Sa lésion ne provoque pas de troubles du champ visuel, et l'absence de ces troubles permet d'affirmer que la lésion est corticale. En effet, une lésion sous-corticale de la substance blanche du lobe occipital gauche, située de façon à couper les fibres qui vont des lobes occipitaux à la circonvolution angulaire gauche, doit aussi atteindre les radiations optiques, qui vont à l'écorce occipitale gauche, et le malade, non seulement a de la cécité verbale, mais il a aussi une hémianopsie droite homonyme. (*The Lancet*, 12 février 1898.)

(*La Presse médicale.*)

Traitement des blépharites par l'acide picrique, par M. Fage. — Comme la blépharite est une affection fréquente et souvent résistante à tous les traitements classiques, M. Fage (d'Amiens) a eu l'idée d'essayer l'acide picrique, guidé par ce fait que l'acide picrique a été dernièrement vanté dans le traitement de certaines formes d'eczéma.

On emploie, dans la blépharite, l'acide picrique en solutions aqueuses de 5 à 10 p. 1,000, ou ces mêmes solutions coupées de moitié de glycérine, dans le but de rendre la préparation plus adhérente au bord ciliaire. On procédera de la façon suivante :

Dans les blépharites impétigineuses et eczémateuses vraies, on commencera par ramollir et par détacher les croûtes à l'aide d'applications de compresses tièdes et de lavages avec une solution d'acide borique ou d'ichtyol. Ceci étant fait, on pratiquera un large badigeonnage des surfaces malades avec la solution aqueuse d'acide picrique, en renouvelant cette application environ tous les deux jours. Les effets obtenus sont ceux qu'on a signalés déjà pour l'eczéma : diminution de la sensation de chaleur, des démangeaisons, du suintement, suivie parfois d'une guérison assez rapide.

Dans les blépharites glandulaires, ulcéreuses, il faut d'abord déterger le bord ciliaire, ouvrir les pustules et arracher les cils les plus altérés; alors seulement, on touchera le fond des ulcérations avec un petit pinceau d'ouate imbibée d'acide picrique à 10 p. 1,000; on attendra quelques secondes pour bien laisser se faire l'imprégnation, puis on terminera par un badigeonnage uniforme du bord ciliaire avec une solution faible. Sous l'influence de ces attouchements, la guérison se fait dans d'excellentes conditions.

Il est probable que la couche d'acide picrique ainsi appliquée protège les tissus profonds, empêche leur nouvelle contamination par les sécrétions conjonctivales et les poussières atmosphériques. En même temps qu'elle active la cicatrisation, elle amène une détente inflammatoire, une accalmie.

(*Presse médicale*, 28 mai 1898.)

Le téléphote ou la vision à distance. — Dans un de ses derniers numéros, la *Revue scientifique* fait part à ses lecteurs de la nouvelle suivante nous arrivant de Vienne :

« Un maître d'école polonais, du nom de Szezepanik, aurait inventé tout récemment un appareil, sorte de téléphone visuel, permettant de transmettre à distance les vibrations lumineuses qui impressionnent la rétine. Une image quelconque étant située devant l'appareil, au point de départ, cette même image serait reçue et reproduite par un récepteur spécial, situé au point d'arrivée; la transmission des vibrations lumineuses entre les deux points se faisant à l'aide d'un fil analogue aux fils électriques ordinaires. Ce très curieux appareil aurait été désigné par son inventeur sous le nom de *tern-sehen* (qui voit au loin). »

La revue ajoute qu'elle ne garantit pas l'authenticité de la nouvelle. Mais, sans vouloir rien avancer, qu'y a-t-il de si impossible dans cette information?

Le siècle qui a vu naître le télégraphe, le téléphone, le phonographe, la lumière électrique, etc., en verra bien d'autres avant de finir.

Pourquoi n'aurions-nous pas le transport des images visuelles à distance, tout comme celui du son, puisque, d'après nos théories modernes, jusqu'ici pleinement justifiées, la lumière se propage aussi par ondes ne différant guère de celles du son que par la longueur et la vitesse.

Si cette première nouvelle est confirmée et accompagnée de nouveaux détails, nous tiendrons nos lecteurs au courant.

(*Le Siècle médical*, Dr J.-L. More.)

L'eucaïne B, par le Dr P. Reclus (Académie de médecine, séance du 29 mars 1898). — Dans une précédente communication à l'Académie de médecine, M. le professeur G. Pouchet et M. Paul Reclus avaient montré, en se fondant sur les résultats de leurs recherches expérimentales, que l'*eucaïne* est vraiment inférieure à sa rivale, la cocaïne : son pouvoir analgésique est, en effet, moindre et de moindre durée ; son injection dans les tissus provoque une assez vive douleur ; enfin son action vaso-dilatatrice détermine une hyperémie telle que, après la diérèse, une nappe sanguine abondante voile le champ opératoire. Or, comme ces inconvénients ne sont pas contrebalancés par une toxicité moindre, comme les dangers de l'eucaïne sont, en somme, égaux à ceux de la cocaïne, il en résulte, de toute évidence, que cette dernière doit être préférée à l'eucaïne.

Ces conclusions ont été acceptées en France et en Allemagne. Mais voici qu'en février 1897, le Dr Silex, de Berlin, nous a fait connaître un nouvel anesthésique local, auquel il a donné le nom d'eucaïne *b*, pour la distinguer de l'ancienne, connue maintenant sous le nom d'eucaïne *a*. L'eucaïne *b* est un *chlorhydrate de benzoïlvinyldiacétonalkamine;* depuis plus de six mois, M. Paul Reclus l'a étudié avec son élève, M. Legrand. C'est le résultat de leurs observations communes qu'il est venu faire connaître à l'Académie de médecine.

Tout d'abord, M. Reclus constate que l'*eucaïne b* offre un certain nombre d'avantages incontestables :

Elle peut être soumise à l'ébullition, sans se décomposer, ce qui permet de la stériliser à la chaleur, contrairement à ce qui a lieu pour la cocaïne.

Elle donne des solutions stables ; leur fixité est telle qu'il a été possible de pratiquer un certain nombre d'opérations longues et délicates, en se servant de solutions vieilles de plus de quatre mois. Or, les solutions de cocaïne s'altèrent déjà au bout de quatre à cinq jours, et vers le quinzième jour, elles ne sont plus du tout utilisables.

L'eucaïne *b* est moins toxique que la cocaïne ; tandis que pour tuer un cobaye, il faut 8 centigrammes de cocaïne par kilogramme d'animal, 30 centigrammes d'eucaïne *b* sont nécessaires pour obtenir le même résultat. La toxicité de l'eucaïne *b* par rapport à celle de la cocaïne est donc dans le rapport de 1 à 3,75.

Aussi, tandis qu'avec la cocaïne, M. Reclus n'emploie que des solutions à 1 p. 100, avec l'eucaïne *b* il trouve plus expéditif d'employer des solutions à 2 p. 100, assez actives pour permettre d'inciser les tissus immédiatement après l'injection du contenu de la dernière seringue de Pravaz. Avec les solutions de cocaïne

à 1 p. 100, il faut au contraire attendre cinq minutes environ avant que l'analgésie locale soit complète.

Enfin l'eucaïne *b* offre un avantage qui mérite surtout de fixer l'attention des dentistes: ceux-ci ne peuvent coucher leurs clients; de plus, ils doivent leur permettre de se lever, de sortir et de marcher, après anesthésie locale. Cette pratique n'est cependant pas sans danger. Avec la station verticale, la cocaïnisation entraîne parfois des vertiges, des tendances à la syncope, des douleurs d'estomac et des vomissements, tous accidents qu'on évite par le décubitus horizontal maintenu pendant une heure ou deux. Or l'eucaïne *b* permet la position verticale et la marche, sans prédisposer à cette série d'accidents. De ce seul fait elle doit être substituée à la cocaïne, dans toutes les opérations pratiquées sur les dents.

Toutefois M. Paul Reclus n'entend pas généraliser cette proscription, et l'étendre à la chirurgie générale; voici ses raisons:

D'abord la puissance analgésique de la cocaïne est un peu plus grande que celle de l'eucaïne *b*.

Puis l'eucaïne *b*, comme l'eucaïne *a*, est vaso-dilatatrice; l'hyperémie des tissus qui résulte de là provoque des saignements qui voilent le champ opératoire.

L'injection est un peu douloureuse; enfin vingt à trente minutes après l'intervention il survient dans la plaie, du fait de l'eucaïne, une cuisson fort désagréable, qui persiste pendant une heure ou deux.

En résumé, M. Reclus a conclu par les deux propositions suivantes:

1° La cocaïne, bien et prudemment administrée, paraît demeurer encore l'anesthésique de choix;

2° L'eucaïne *b* ne lui cède que très peu, et nous devons même la préférer en stomatologie, lorsque l'opéré doit marcher immédiatement après l'intervention; nous la préférons encore dans les cas où le champ opératoire, très étendu, nécessite l'emploi d'une grande quantité d'alcaloïde : l'eucaïne *b*, moins toxique, donne alors une plus grande sécurité.

F. D.

Décollement de la rétine. — HORSTMANN a observé 35 cas de décollement de la rétine dont 5 guérirent complètement; se basant sur un examen approfondi de ses malades, l'auteur pense que dans tous les cas de décollement spontané de la rétine, il existe une lésion du tractus uvéal consistant dans une exsudation de liquide des vaisseaux sanguins, entre la choroïde et la rétine qui se trouve ainsi décollée. La diminution de tension de l'œil coexiste

souvent avec le décollement, ce qui plaide en faveur d'une diminution de volume de la membrane hyaloïde. La guérison spontanée n'a eu lieu que dans les cas où la perception lumineuse n'était pas entièrement abolie, avec conservation de la tension oculaire. L'intervention est inutile, à l'exception peut-être de la sclérotomie; mais toutes les opérations portant sur la rétine ou le corps ciliaire doivent être délaissées. (*Arch. f. Augen.*, XXXVI.)

Ectropion de la paupière inférieure; nouveau procédé opératoire. — ROBERTSON a obtenu de bons résultats avec sa méthode qui consiste à faire une incision au niveau du tiers externe de la paupière inférieure à 2 millimètres de son bord libre et parallèlement à ce dernier; au niveau de l'angle externe, l'incision se continue en haut, longue de 1 centimètre environ, puis elle se dirige horizontalement (6 millim.) pour redescendre en dedans presque parallèlement à son origine dont elle s'éloigne cependant d'environ 15 millimètres. Le lambeau ainsi dessiné est disséqué et relevé, puis au niveau de l'angle externe, à 3 millimètres de ce dernier, on enlève un petit lambeau de la paupière, en forme de V; le grand lambeau est alors tiré en haut et en dehors autant que possible; les portions qui dépassent les limites de l'incision sont enlevées, et le lambeau est réuni aux téguments par des points de suture. Cette opération est particulièrement utile dans l'ectropion sénile ou dans celui qui succède à la conjonctivite palpébrale chronique avec déformation du cartilage tarse.

Les principaux avantages qu'elle présente sont : une ablation exacte du tissu palpébral nécessaire pour obtenir le résultat cherché, une traction suffisante exercée sur la paupière inférieure pour ramener celle-ci dans sa position normale. On pourrait également se borner à n'enlever qu'une portion du lambeau disséqué, mais la méthode précédente est préférable. Chez trois malades, elle a donné des résultats excellents. (*Brit med. J.*, 11 juin 1898.)

Rôle du ganglion ciliaire dans la réaction pupillaire. — Dans bon nombre d'affections du système nerveux, notamment dans le tabès, un symptôme précoce et persistant est la perte de la contraction pupillaire réflexe; dans ce cas, on n'a pas rencontré de lésions au niveau du noyau de l'oculo-moteur commun et les auteurs ont été conduits à penser qu'il existait un second centre pour la contraction de la pupille, entre le moteur oculaire commun et les nerfs ciliaires courts. Dans ce cas, le ganglion ciliaire pourrait bien représenter ce centre.

Les opinions des histologistes et des physiologistes ne s'accordent

point sur les fonctions du ganglion ciliaire. Bernheimer, de Vienne, les expose successivement : d'après Schwalbe, Antonelli, etc., le ganglion ciliaire appartient au nerf oculo-moteur, tandis que His, Remak, etc., le considèrent comme une portion du trijumeau. Kolliker le regarde comme ne renfermant que des cellules multipolaires et appartenant au grand sympathique.

Bernheimer s'est livré à des expériences dans le but de déterminer la nature exacte du ganglion ciliaire. Il fait l'exentération totale d'un œil chez un singe, l'autre étant conservé. Dix jours après, l'animal est sacrifié et les deux ganglions ciliaires enlevés pour être examinés. Chez un autre singe la cornée d'un œil est détruite au galvanocautère, à l'exception cependant de la membrane de Descemet afin qu'il n'y ait pas de lésion de l'iris. L'animal est sacrifié le onzième jour et les deux ganglions ciliaires enlevés.

Dans la première expérience (où les nerfs ciliaires d'un côté ont été détruits), le ganglion ciliaire du côté opéré présentait des signes de dégénérescence, tandis que celui de l'autre côté était resté intact.

Dans la seconde expérience, où la lésion se trouvait limitée à la cornée, le ganglion ciliaire de ce côté laissait apercevoir de notables altérations ; pas de lésions dans celui du côté opposé.

Bernheimer déduit de ses expériences que le ganglion ciliaire, outre des fibres iriennes et ciliaires, renferme aussi des fibres nerveuses destinées à la cornée. Si les conditions anatomiques se rencontrent identiques chez l'homme, l'hypothèse qui veut qu'une lésion primitive du ganglion produise une paralysie de la pupille devient fort improbable, car une semblable lésion peut aussi être due à une altération de la cornée, fait qui n'a pas été relaté dans les observations de paralysie de la pupille.

Les expériences de l'auteur tendent à prouver que le ganglion ciliaire est sensitif; en même temps, elles sont contraires, dans leurs résultats, avec l'hypothèse qui rattacherait le ganglion au système sympathique. (*Arch. f. ophthalm.*, Bd XLIV, abth. 3.)

Un cas de tumeur intra-orbitaire. — Les tumeurs de l'orbite sont peu fréquentes. Blaauw, à l'Université d'Amsterdam, n'en a trouvé que 25 sur 107,201 malades atteints d'affections oculaires observés dans une période de vingt-cinq ans, soit un cas de tumeur de l'orbite pour 4,288 malades. L'année dernière, il a eu l'occasion d'observer le cas suivant :

Femme âgée de 66 ans; œil droit dévié en haut et en dehors; pas d'exophtalmie; les paupières se fermaient également bien des deux côtés ; pas de diplopie ; en bas et en dedans existait une tumeur sur laquelle la conjonctive était mobile; elle paraissait

lobulée en partie et pouvait être refoulée dans l'orbite. La vision était normale des deux côtés; aucune altération profonde de l'œil, aucune lésion de voisinage. L'auteur porta le diagnostic de tumeur bénigne, lipome ou tumeur dermoïde, et en pratiqua l'ablation; il s'agissait d'une tumeur dermoïde sous-conjonctivale.

Panas, dans son *Traité des maladies des yeux*, rapporte 57 cas de tumeurs dermoïdes de l'œil, dont 30 occupaient le côté interne. Ces tumeurs dermoïdes sont congénitales et elles peuvent présenter un accroissement rapide au moment de la puberté.

Après l'opération, la malade de l'auteur présentait de la diplopie dans la partie supéro-externe du champ visuel du côté droit, due à un certain degré de parésie du muscle petit oblique, par compression. (*N.-Y. med. J.*, 21 mai 1898.)

Ulcérations conjonctivales dans la syphilis secondaire. — Veasey, chez un syphilitique, âgé de 25 ans, a vu sept mois après le début des accidents, en même temps que les accidents syphilitiques secondaires habituels, les paupières supérieures enflammées, tandis que les conjonctives palpébrales présentaient symétriquement sur la moitié externe deux ulcères phagédéniques irréguliers, recouverts d'un dépôt jaunâtre. Le malade fut soumis au traitement spécifique et les ulcères lavés avec une solution de formaldéhyde et touchés de temps en temps avec le nitrate d'argent. Leur guérison était complète deux mois plus tard. La symétrie des ulcères, les lésions concomitantes et l'effet du traitement ne laissent aucun doute sur la nature de l'affection. (*Med. magaz. of Philadelphia*, avril 1898.)

L'ophtalmie sympathique. — L'ophtalmie sympathique, toujours caractérisée par des lésions qui tiennent de l'irido-cyclite, n'apparaît jamais avant les quinze premiers jours qui suivent la lésion initiale. Jusqu'à ces dix dernières années, dit Shaw, la théorie généralement admise était celle du transport de l'irritation par les nerfs ciliaires; en 1882, Deutschmann publia des recherches devenues classiques sur l'ophtalmie sympathique produite expérimentalement chez le lapin.

La théorie de cet auteur fut acceptée par un très grand nombre de médecins parce qu'elle expliquait comment l'ophtalmie sympathique succède surtout aux traumatismes du globe oculaire qui permettent l'entrée des micro-organismes infectieux, non pas immédiatement après, mais au bout d'un temps plus ou moins long, et aussi comment l'énucléation de l'œil blessé ne suffit pas

toujours pour éviter cette complication, les germes infectieux ayant eu le temps de gagner le chiasma.

Les expériences de Deutschmann n'ont donné que des résultats négatifs entre les mains de Gifford, Randolph, Mazza, Limbourg et Lévi et de Bach. Sur 30 yeux énucléés, Randolph ne trouva de micro-organismes que dans 1 cas où la blessure remontait à quinze jours; Pinau, au contraire, en trouva dans 2 cas.

Plusieurs objections pouvaient être faites à la théorie de Deutschmann, savoir : pourquoi ces germes ne produisent-ils pas de méningite? pourquoi la panophtalmie ne produit-elle pas l'ophtalmie sympathique ? Deutschmann essayait d'y répondre en prétendant que la virulence des germes était atténuée et qu'au niveau du chiasma, ils étaient entraînés par le courant lymphatique vers l'œil du côté opposé.

Quoi qu'il en soit, l'ophtalmie sympathique peut survenir malgré la section du nerf optique, comme le prouvent les observations de Rohmer, Trousseau et Schmidt-Rimpler. Enfin, dans certains cas, il n'existe pas de plaie pénétrante de l'œil (Bronner, Donaldson, Nieden) et Deutschmann verrait là une cause de production d'un *locus minoris resistentiæ* au niveau de l'œil traumatisé, favorisant l'évolution des micro-organismes charriés par le courant sanguin. Panas explique l'ophtalmie sympathique par « une dyscrasie générale du malade », explication assez satisfaisante d'après Shaw; d'ailleurs de Wecker a bien démontré que les sujets très vigoureux sont le plus souvent atteints. Schmidt-Rimpler, Baquis, Galezowski, etc., admettent que l'ophtalmie sympathique est due à des bactéries ou à leurs produits, charriés par les vaisseaux sanguins ou lymphatiques, agissant sur le second œil, déjà irrité par les nerfs ciliaires.

Les recherches de Shaw ont porté sur l'examen des yeux énucléés à la suite de traumatismes et enfin sur les altérations produites expérimentalement par l'irritation prolongée avec ou sans traumatisme.

Sur 8 cas de traumatisme oculaire, 4 avaient été suivis d'ophtalmie sympathique avec signes d'irido-cyclite; dans les autres il n'existait aucun micro-organisme.

Dans toutes ses expériences, l'auteur n'a pas trouvé de bactéries ni d'altérations au niveau du corps ciliaire; il se propose de choisir un autre animal que le lapin, dont le muscle ciliaire soit mieux développé pour répéter ses recherches.

Il conclut en disant que la théorie de Deutschmann doit être abandonnée et il pense que l'ophtalmie sympathique est due partiellement, sinon entièrement, à l'irritation des nerfs ciliaires. (*Brit. med. Journal*, 18 juin 1898.)

Un cas de nystagmus acquis. — PERCIVAL rapporte un cas de nystagmus acquis qui prouve que cette affection est essentiellement due à la fatigue des muscles de l'œil, et non à une insuffisance d'éclairage; il pense que bien des cas d'asthénopie, qui ne peuvent être entièrement corrigés par des verres, sont dus à de l'asthénopie musculaire ou à la fatigue des muscles rotateurs de l'œil. (*Brit. med. Journal*, 18 juin 1898.)

Ophtalmie sympathique tardive dans les traumatismes oculaires. — FERDINANDS a observé deux cas où l'ophtalmie sympathique n'a apparu que quatorze et vingt ans après le traumatisme. Il n'avait encore été cité aucun cas où un aussi long laps de temps se fût écoulé entre ces deux phénomènes; dans le second cas de l'auteur, l'irritation causée par le port d'un œil artificiel semble avoir été la cause de l'apparition des accidents d'ophtalmie sympathique. (*Brit. med. Journal*, 18 juin 1898.)

Névrite optique consécutive au lavage de l'estomac. — CLEMESHA rapporte l'observation d'un malade qui, à la suite d'un lavage de l'estomac pour des troubles gastriques, présenta de l'œdème des membres inférieurs avec anesthésie à gauche, de la face dorsale des mains avec anesthésie, sauf au niveau de l'auriculaire. La vision centrale est abolie à gauche où l'examen opthalmoscopique montre l'existence d'une névrite optique. Le malade refuse de se soumettre à un nouveau lavage de l'estomac. Néanmoins, au bout de quelques jours, l'œil droit présente les signes d'une névrite optique.

Il s'agissait là, d'après l'auteur, d'une névrite périphérique étendue aux nerfs optiques consécutive au lavage d'un estomac dilaté et due à l'absorption de toxines. La syphilis, le saturnisme et l'alcoolisme doivent être éliminés.

Bouchard a insisté sur l'affaiblissement de la vision, l'hémianopsie, la diplopie, les hallucinations, l'aphasie temporaire et autres symptômes dus à l'empoisonnement par les toxines. L'auteur n'a pas trouvé de cas anologue dans la littérature médicale. (*N.-Y. Med. Journ.*, 25 juin 1898.)

Un cas d'exophtalmos pulsatile : rupture de la carotide dans le sinus caverneux à gauche. Guérison. — WODWARD a observé une malade atteinte d'exophtalmie à gauche avec diminution de l'acuité visuelle de ce côté; quelques mois auparavant, elle avait perçu brusquement un souffle dans sa tête qui était devenu continu. Rien de particulier à signaler dans les antécédents hérédi-

taires de cette malade, ni dans ses antécédents personnels; pas d'affection cardio-vasculaire. Elle se plaignait d'un bruit continuel dans sa tête qui la gênait beaucoup. L'œil gauche est projeté en avant, en bas et en dehors, néanmoins les paupières peuvent se fermer complètement; pas de symptômes douloureux à ce niveau ou dans les parties adjacentes. Les veines de la paupière supérieure de ce côté et celles de la conjonctive bulbaire sont gorgées de sang et la cornée présente une légère exfoliation de son épithélium rendant difficile l'examen ophtalmoscopique. Les mouvements de cet œil sont très restreints. Les vaisseaux supra et infra-orbitaires sont très dilatés avec un bruit de thrill au niveau de ces derniers. Le stéthoscope appliqué sur le globe oculaire permet d'entendre un bruit de piaulement qui peut l'être aussi à droite. La compression de la carotide gauche fait disparaître ce bruit.

Le repos au lit, l'iodure de potassium et l'occlusion de l'œil atteint pendant deux semaines n'amenèrent aucune modification de l'état de la malade, sauf la guérison de l'exfoliation épithéliale de la cornée, ce qui permit à l'auteur de faire l'examen ophtalmoscopique de l'œil gauche et de voir que les veines de la rétine étaient tortueuses et dilatées, et qu'il existait quelques hémorragies légères. Les vaisseaux rétiniens ne présentaient aucune pulsation et la tension intra-oculaire était normale, l'acuité visuelle étant égale à 5/6. La ligature de l'artère carotide primitive gauche fit diminuer immédiatement tous les bruits anormaux et l'exophtalmos ne tarda pas à diminuer; mais quelques mois plus tard l'auteur lia encore les artères situées à l'angle interne de l'œil gauche, la malade faisant cesser les bruits en exerçant une compression à ce niveau. La guérison fut complète.

Il s'agissait chez cette malade d'une rupture de la carotide dans le sinus caverneux. De pareilles lésions sont rares et en général dues à des traumatismes. Il est inutile d'ajouter que la terminaison est le plus souvent fatale; le meilleur traitement consiste à lier l'une des carotides et quelquefois les deux, ou comme dans le cas de l'auteur, l'une des carotides primitives et les artères de la circulation collatérale, si c'est possible. (*N.-Y. med. Journ.*, 11 juin 1898.)

Un cas de goitre exophtalmique avec des symptômes monoculaires. — L'étiologie, la pathologie et le traitement du goitre exophtalmique ont été, dans ces dernières années, l'objet de discussions nombreuses. Hinshelwood rapporte le cas suivant, intéressant au point de vue clinique autant que par sa rareté :

Femme 24 ans, célibataire, se présente à la clinique ophtalmologique de Glasgow le 11 février 1898. Au commencement de cette

année, apparition de l'exophtalmie à gauche, qui est allée en augmentant depuis, avec accroissement du volume du cou ; à l'exception d'un état particulier de nervosisme, la santé est demeurée excellente. L'exophtalmie seulement légère s'accompagnait d'une forte rétraction de la paupière supérieure (symptôme de Stellwag), de sorte que l'ouverture palpébrale de ce côté était plus grande que celle de l'autre côté. Lorsque la malade regardait en bas, il n'y avait qu'un léger abaissement de la paupière supérieure, tandis que le mouvement du globe oculaire dans ce sens s'effectuait normalement (symptôme de de Graefe). L'aspect et les mouvements de l'œil droit n'offraient rien de particulier. Le corps thyroïde était considérablement hypertrophié; il n'existait ni tachycardie, ni palpitations. Des doses progressivement croissantes d'antipyrine amenèrent une certaine amélioration; en mars 1898, l'exophtalmie et la rétraction de la paupière supérieure de l'œil gauche ont disparu, de sorte que lorsque la malade regarde droit devant elle, il n'y a plus aucune différence entre les deux yeux ; seul le symptôme de de Graefe persiste. Le corps thyroïde a également diminué de volume.

L'auteur fait tout d'abord remarquer l'absence de symptômes cardiaques chez sa malade, même à une période voisine du début de l'affection. Les trois symptômes classiques, tachycardie, hypertrophie du corps thyroïde et exophtalmie n'apparaissent pas simultanément, de sorte que si le diagnostic est aisé dans les cas où l'affection est complètement établie, il n'en est plus de même au début, et cependant c'est à cette période que la thérapeutique offre le plus de chances de succès. L'exophtalmie monolatérale peut être le premier symptôme, notion de la plus grande importance, et le praticien doit l'avoir toujours présente à l'esprit. L'auteur put dernièrement poser le diagnostic de goitre exophtalmique chez une autre malade qui ne présentait que les symptômes de Stellwag et de de Graefe.

Ces deux derniers sont regardés en général comme dus à la même cause, le spasme du muscle de Müller dont les fibres lisses, au niveau de la paupière supérieure, sont innervées par le grand sympathique. Lorsque l'un d'eux manque, c'est qu'ils sont distincts et se trouvent sous la dépendance de causes différentes. Tandis que le symptôme de Stellwag peut s'expliquer par une lésion du grand sympathique, celui de de Graefe, qui n'est qu'un défaut de coordination entre le mouvement d'abaissement du globe de l'œil et de la paupière supérieure, doit être expliqué autrement ; il est problablement dû à une lésion centrale du noyau de l'oculo-moteur.

L'amendement des symptômes sous l'influence de l'antipyrine

est également un fait très important. L'auteur pense que cette affection est une névrose et qu'il s'agit d'un trouble dans les fonctions et la nutrition des éléments nerveux, comme dans l'épilepsie et la chorée. (*Brit. med. Journal*, 25 juin 1898.)

Leitfaden fur Begutachtung und Berechnung von Unfallschadigung der Augen (*Guide pour l'estimation et la valeur des lésions traumatiques des yeux*), par M. le Dr MAGNUS, professeur à Breslau. — A l'époque actuelle, le médecin n'a plus le droit d'être simplement un clinicien, mais il doit aussi envisager la situation matérielle et morale qui est faite pour l'avenir à des malades du chef de certaines affections résultant de traumatismes. Il ne s'agit pas simplement de l'hygiène des maladies professionnelles, mais également de l'aptitude professionnelle qui résulte pour les individus des lésions d'organes importants, du calcul des conditions de validité qui leur restent.

Plusieurs auteurs allemands se sont déjà occupés de cette question délicate eu égard à la vision. M. le professeur Magnus pouvait, lui aussi, traiter avec autorité l'évaluation des troubles oculaires traumatiques. Il nous offre un ouvrage intéressant dans lequel il expose chacune de ses idées après une discussion courtoise des autres théories et des autres méthodes : ce qui prouve une connaissance parfaite et approfondie du sujet qu'il traite.

L'ouvrage est divisé rationnellement en trois parties. Dans la première, l'auteur montre d'abord la situation spéciale qui est faite aux médecins par les lois sur l'assurance contre les accidents. Après avoir résumé clairement les méthodes de *Zehender*, *Grœnow* et *Heddœus* pour l'évaluation de l'indemnité à accorder en cas de lésions oculaires, il démontre que l'aptitude professionnelle au point de vue de la vision est une fonction physique et qu'elle doit être calculée sur les mêmes bases que les fonctions physiques en général. L'exercice du métier souffre, en effet, lorsqu'un ou plusieurs des facteurs qui assurent l'aptitude au travail sont lésés. M. Magnus étudie ensuite les limites professionnelles de la vision centrale et périphérique, de l'appareil musculaire de l'œil, pour déterminer leur valeur eu égard à l'aptitude professionnelle. Mais à côté de ces conditions purement physiques, il y a encore la valeur personnelle individuelle et la notion de la valeur comme travail de la concurrence. C'est sur toutes ces bases qu'il faut établir un calcul.

La formule de l'auteur est celle-ci :

$$E = C \cdot \sqrt{P} \cdot \sqrt{M} \sqrt[x]{\frac{e + e_1}{2}} \cdot \sqrt{P} \cdot \sqrt[4]{M}.$$

E = aptitude professionnelle; C = vision centrale; P = vision périphérique; M = appareil musculaire.

M. Magnus a prévu toutes les éventualités qui surgiront et pour simplifier les opérations dans sa formule à aspect si redoutable, il a dressé des tableaux où les solutions se trouvent toutes préparées, de sorte qu'il ne s'agit en fin de compte que d'une vulgaire multiplication.

Dans la seconde partie, M. Magnus fait une étude spéciale des différentes formes des lésions oculaires traumatiques : altérations du champ visuel, de l'appareil musculaire externe, présence d'un seul œil, perte de la vision centrale, lésions du cristallin, etc. Il exclut le danger de l'ophtalmie sympathique dans l'évaluation des dommages, et se montre très réservé pour les troubles de l'accommodation.

La troisième partie comprend les tables dressées pour le calcul des troubles optiques professionnels les plus variés. En résumé, au point de vue médical et social, M. Magnus a produit un travail de réelle valeur.

Dr J. de Lantsheere (de Bruxelles).

Pathologie de la kératite neuropathique. — La coexistence de lésions cornéennes dans les affections du trijumeau est bien connue, mais les opinions diffèrent lorsqu'il s'agit de savoir la nature exacte de la relation qui peut exister entre les deux phénomènes. Les diverses hypothèses émises à ce sujet peuvent, d'après Flemming, être rangées en deux groupes principaux : dans le premier, la kératite est un trouble trophique du système nerveux, dans le second, au contraire, elle constitue un phénomène dû principalement à l'anesthésie.

Flemming a eu, l'an dernier, l'occasion d'observer plusieurs cas de kératite neuropathique, intéressants à plusieurs points de vue et il a eu l'idée de faire connaître les résultats que lui ont donnés l'examen des malades, les nécropsies ainsi que les recherches expérimentales afin de déterminer celle des deux hypothèses précédentes qui donne la meilleure explication.

Tout d'abord, la kératite n'exige pas pour se produire une exposition constante de l'œil aux injures de l'extérieur; il est fort rare, en effet, de rencontrer des lésions de la cornée exposée dans la maladie de Graves.

Dans un autre groupe de cas, la cornée peut être entièrement insensible pendant longtemps sans que la kératite se manifeste, ainsi que l'auteur l'a observé chez un malade atteint d'herpès facial et d'insensibilité des deux cornées. Harlau a vu une cornée insensible demeurer saisie pendant des années, pendant sept ans

même dans un cas de Gowers. L'ablation du ganglion de Gasser chez l'homme, suivie d'anesthésie de la cornée, n'entraîne pas forcément la kératite.

Il est un troisième groupe de faits où la kératite neuropathique type existe avec une cornée normale au point de vue de la sensibilité, comme le prouvent les observations de Hirschberg, Genkin. Les éruptions herpétiques sont regardées en général comme des lésions trophiques : les unes s'observent dans l'herpès aigu, les autres dans le zona ophtalmique différant des premières par la persistance des phénomènes inflammatoires et leur extension aux couches plus profondes de la cornée.

Il semble donc que l'insensibilité de cette membrane avec la sécheresse et les troubles vaso-moteurs qui l'accompagnent ne saurait être regardée comme la principale cause de la production de la kératite, quoiqu'il n'y ait pas de doute sur les modifications que l'insensibilité peut imprimer au processus inflammatoire. Un fait venant à l'appui de cette conclusion consiste dans la fréquence de l'iritis précédant la kératite.

Quant à l'hypothèse qui regarde la kératite comme le résultat direct d'un trouble trophique, elle a bien une part de vérité, puisque ces troubles ont souvent un retentissement sur les diverses parties de l'organisme, par exemple la chute des cheveux et des sourcils ou leur décoloration à la suite de névralgies du trijumeau. Aussi, bien qu'il soit cliniquement impossible de prouver que la kératite neuropathique relève d'une lésion trophique, c'est néanmoins là l'explication la plus probable.

S'agit-il d'un phénomène de paralysie ou d'un phénomène d'irritation nerveuse ? D'après les faits cliniques, ce dernier s'observerait le plus fréquemment, et l'auteur en donne trois observations confirmatives que l'on peut rapprocher de celles déjà publiées par Ferrier, Hutchinson et Chibret.

Il s'agit donc le plus souvent d'un phénomène irritatif d'ordre trophique.

Les expériences faites pour déterminer l'action du trijumeau sur la nutrition de la cornée sont nombreuses; les principales sont celles de Majendie, Bernard, Meissner, Snellen, Feuer et Hippel. Samuel Meissner et surtout Laborde et Duval ont attiré l'attention sur l'apparition de l'hypopion et de l'iritis précédant les phénomènes de kératite après la section de la cinquième paire. Laborde a décrit les altérations de la choroïde consécutives à la section du trijumeau absolument analogues à celles qui s'observent dans certains cas d'hémiatrophie faciale.

En résumé, tous les expérimentateurs concluent qu'il existe des fibres trophiques dans la cinquième paire; en général le nerf

n'est que partiellement altéré (Alison, Haase, Bernhardt, Genkin, etc.)

La nutrition du globe de l'œil est sous la dépendance directe de l'intégrité de certaines fibres nerveuses contenues dans le ganglion de Gasser et le nerf ophtalmique; l'irritation de ces fibres produit des modifications dans la nutrition de la cornée désignées sous le nom de kératites neuropathiques. Quant au *modus operandi* véritable de cette irritation, on ne sait pas grand'chose. La nutrition de l'œil dépend beaucoup des liquides venus du corps ciliaire et durant ces dernières années des semblants de glandes ont été décrits dans les procès ciliaires; or, ces formations glanduliformes ont été trouvées hypertrophiées dans les cas d'iritis séreuse, caractérisés par l'augmentation en quantité de l'humeur aqueuse, son altération et la présence d'une kératite ponctuée. Il se peut que les nerfs trophiques de l'œil soient ceux qui innervent ces formations et qu'une excitation anormale de ceux-ci produise une augmentation du liquide sécrété et une altération dans sa composition. (*The Lancet*, 2 juillet 1898.)

JAFFARY.

Le Gérant : FÉLIX ALCAN.

5477. — L.-Impr. réunies, B, rue Saint-Benoît, 7. — MOTTEROZ, directeur.

CAS DE SYPHILIS HÉRÉDITAIRE DES YEUX

A LA DEUXIÈME GÉNÉRATION

ACCOMPAGNÉE D'ANOMALIES MULTIPLES CONGÉNITALES

PAR

Le Dr STRZEMINSKI (de Wilna)

Z. L..., âgé de 10 ans, vint me consulter, accompagné de son père, le 14 mars 1897, pour un affaiblissement de la vue durant depuis quelques jours. Jusqu'à ce temps il se considérait sain, quoique, autant qu'il s'en souvient, il voyait mieux dans une chambre assombrie ou le jour nuageux qu'à la lumière habituelle.

L'attention se porte de prime abord à la pupille présentant dans les deux yeux une forme très bizarre : elle s'unit de deux côtés avec les colobomes de l'iris se dirigeant dans l'œil droit, un en bas et en dehors, l'autre en haut et en dedans, dans le gauche presque verticalement en bas et en haut. Les colobomes atteignent la périphérie de l'iris, diminuant peu à peu de largeur, laquelle à la périphérie est environ de 1 millim. 1/2 et forment, de cette manière, des colobomes diamétraux complets.

Par la configuration décrite, les pupilles avec les colobomes présentent des fentes ovales allongées en bas et en haut, qui divisent complètement l'iris en deux parties presque égales : supéro-externe et inféro-interne dans l'œil droit, externe et interne dans le gauche.

La couleur de l'iris est bleue (le malade est blond).

La réaction des pupilles à la lumière et à l'accommodation, ainsi qu'aux mydriatiques et aux myotiques, est affaiblie; les bords des colobomes réagissent encore plus faiblement et vers la périphérie ses mouvements ne sont pas visibles.

En cette forme le colobome de l'iris est très rare. Je ne

connais que deux cas semblables : celui de Fourtnal[1] et celui de Chodin[2].

L'autre phénomène attirant l'attention consiste dans une immobilité complète des yeux en dehors, qui dure depuis la naissance. Observons que l'enfant est né normalement, sans secours obstétrique. L'exploration n'a pas démontré de symptômes consécutifs de la paralysie (diplopie, déviation, etc.). Ne voyant pendant l'extrême mouvement des globes oculaires en dedans nulle trace des droits externes, on peut supposer leur absence congénitale.

L'examen ophtalmoscopique démontre dans l'œil droit, sur la périphérie, l'image connue de la dégénérescence pigmentaire de la rétine, présentant les plaques pigmentaires en forme d'araignée, situées le long des vaisseaux rétiniens, qui étaient normaux, et parfois recouvrant ceux-ci. Dans la zone maculaire se trouvaient dans la choroïde des petites taches rondes jaune rosâtre, par places jaunâtres, quelquefois entourées d'un liséré de pigment (choroïdite aréolaire). Dans le corps vitré, une opacité en forme de poussière se déplaçant facilement, qui déterminait sans doute l'affaiblissement de la vision dont le malade se plaignait.

Dans l'œil gauche, de même que dans le droit, on observe sur la périphérie la dégénérescence pigmentaire de la rétine, pourtant en moindre degré. Les vaisseaux rétiniens, la choroïde et le corps vitré ne présentent nulle altération.

Il n'y avait pas de colobome de la choroïde qui accompagne souvent celui de l'iris.

Les pupilles sont normales; elles sont entourées d'un arc pigmentaire en dehors et en haut dans l'œil droit, et en dehors dans le gauche.

1. Desmarres, *Traité théorique et pratique des maladies des yeux*, II, 460.
2. *Wiestnik Ophtalmologuii*, 1885 (mars-avril), en russe. Analyse dans la *Revue gén. d'Ophtalm.*, 1885, p. 300. Dans ce cas l'œil gauche présentait les colobomes de l'iris analogues au nôtre; dans l'œil droit la pupille avec les colobomes formait une fente étroite de 1 millim. 25, avec des bords presque parallèles. Dans les deux yeux la partie périphérique de l'iris accusait une couleur brun foncé, striée dans une direction méridionale; la centrale une couleur gris cendré, striée perpendiculairement. En outre, on voyait dans l'œil gauche l'irido-dialyse congénitale.

Dans les deux yeux l'astigmatisme hypermétropique; après la correction de celui-ci (convexe 1,50 D. avec convexe cylindrique 2,25 D., axe horizontal), l'acuité visuelle est de 0,4 pour l'œil droit et normale pour le gauche.

Le rétrécissement du champ visuel n'est que pour l'œil droit, de 8-12°.

La perception des couleurs est altérée : le rouge et le vert sont confondus, les autres couleurs ne sont distinguées que dans les teintes fortement prononcées et, pour l'œil droit, présentent une réduction du champ visuel en rapport avec le rétrécissement pour le blanc. Cet état existe, d'après le dire du père, depuis la précoce enfance.

Je ne pus constater l'héméralopie; au contraire, de même qu'auparavant, le malade se sentait mieux, l'éclairage étant diminué. Cette hyperesthésie de la rétine, comme on sait, coïncide parfois avec la dégénérescence pigmentaire.

A côté des lésions décrites, le malade était atteint d'affaiblissement de l'ouïe de l'oreille droite et d'atrophie de la moitié droite de la langue. L'un et l'autre ont été signalés peu de temps après la naissance. Ainsi la partie droite de notre malade (l'œil, l'oreille, la langue) est principalement affectée.

L'état fonctionnel du cerveau laisse beaucoup à désirer. Affaiblissement de la mémoire : le malade oubliait bientôt ce qu'il avait lu et entendu, il lui était impossible de se souvenir des noms. Il bégayait quelque peu et ne prononçait pas les lettres *k* et *m*. Il souffrait de vertiges dans des intervalles indéfinis, de huit, quinze, vingt jours.

La dégénérescence pigmentaire congénitale de la rétine s'associe assez souvent à des anomalies congénitales des yeux (colobome de l'iris et de la choroïde, persistance de l'artère hyaloïdienne, cataracte polaire postérieure, etc.), et des autres parties du corps (bec-de-lièvre, fente de la voûte palatine, polydactylie, microcéphalie, etc.), et coïncide parfois avec une grande mortalité dans l'enfance précoce et avec les altérations cérébrales congénitales (affaiblissement d'intelligence, de mémoire, de langage, d'écriture et de volonté; bégayement, surdi-mutité, idiotisme). Liebreich a démontré

la liaison entre la rétinite pigmentaire et les anomalies mentales; Noiszewski[1], dans une intéressante communication, le premier, a signalé la coïncidence de cette rétinite avec les affections de mémoire.

D'autre côté on observait une paralysie congénitale ou une absence de certains muscles oculaires, accompagnée d'une paralysie ou d'une absence aussi congénitale des muscles des autres parties du corps.

Dans notre cas nous trouvons associés ces deux genres de phénomènes : la dégénérescence pigmentaire avec ses complications et l'absence ou la paralysie congénitale des droits externes avec l'atrophie de la moitié droite de la langue, une coïncidence qui me semble ne se présenter que très rarement. De plus nous observons l'anomalie de la perception des couleurs.

Toutes les anomalies décrites sont congénitales. Ce n'est que la rétinite pigmentaire qui peut offrir quelque doute. Cependant, je crois que l'existence de plusieurs altérations, qui n'accompagnent ce mal que s'il est congénital, lève le doute. D'ailleurs certains oculistes, comme Adamuk, considèrent chaque rétinite pigmentaire comme congénitale.

A côté de ces lésions congénitales, on observait une affection acquise dans l'œil droit, la choroïdite aréolaire avec l'opacité du corps hyaloïde. Supposant que la maladie peut avoir son origine dans la syphilis héréditaire, j'ai examiné le père qui était venu avec notre malade.

Le père, 42 ans, est petit, mince, présente les dents d'Hutchinson (qui chez le fils sont normales), l'affaiblissement de l'ouïe, l'aplatissement du nez. Quoiqu'il assure n'avoir été jamais affecté de maladie des yeux, je trouve à l'ophtalmoscope, dans la choroïde des deux yeux, autour de la papille et de la macula de nombreuses taches atrophiques, bordées de pigment, typiques de la période atrophique de l'affection hérédo-syphilitique de la choroïde. Les papilles

1. *Mémoires de la Société de médecine de Varsovie*, 1887, IIe livraison (en polonais).

étaient grisâtres et limitées, dans l'œil gauche totalement, et dans le droit en haut et en dehors du liséré pigmentaire. Affaiblissement de la vue (l'œil droit 0,7, le gauche 0,6, emmétropie). D'après ce qu'il affirme et d'après l'exploration la plus minutieuse, il n'a jamais été atteint de syphilis acquise. Il se souvient que son père défunt a été affecté de cette maladie et qu'il a subi le traitement hydrargyrique (frictions). Sa femme, la mère de notre malade, examinée un peu plus tard par un confrère, se trouva parfaitement saine et en particulier libre de la syphilis acquise et héréditaire [1].

De l'ensemble de ces faits j'ai été conduit à penser que le père de notre malade présentait la syphilis héréditaire à la première génération, et le malade lui-même l'héréditaire à la deuxième génération. Toutes les autres causes pouvant déterminer l'affection de l'œil chez ce dernier ont été exclues pendant l'examen. En conséquence, j'ai proposé d'appliquer à notre malade les frictions hydrargyriques. Cependant son père ne se laissa pas convaincre de la nécessité de ce traitement et refusa son consentement.

Quatre mois plus tard, le 19 juillet 1897, on me l'amena pour la seconde fois, sa vue s'étant considérablement affaiblie. J'ai constaté de la kératite parenchymateuse sur les deux yeux, accompagnée d'iritis. Le diagnostic précédent se trouvant ainsi confirmé après l'exclusion de la tuberculose et des autres causes déterminant cette kératite, le père consentit très volontiers au traitement proposé.

On a appliqué 75 frictions de l'onguent hydrargyrique pendant cinq mois, 1 gramme par jour, cinq jours de suite, suivis de bain et de trois jours de repos; au milieu de ce traitement un intervalle d'un mois pendant lequel le malade employait l'iodure de potassium. En outre on a employé constamment l'atropine, et depuis le milieu de la seconde moitié du traitement mercuriel jusqu'à sa fin la pommade au

1. La sœur de notre malade. 7 ans, présentait sur les deux yeux le colobome de l'iris en bas (sans colobome de la choroïde) et l'astigmatisme hypermétropique. Le fait est connu que ces deux altérations s'accompagnent assez souvent et qu'elles s'observent chez plusieurs membres de la même famille.

précipité jaune d'hydrargyre. Après ces cinq mois, le malade employait pendant les deux suivants l'iodure de potassium.

Quand les cornées commencèrent à s'éclaircir, je pus constater dans la choroïde de l'œil gauche (qui était au premier examen parfaitement normale) des taches jaune rosâtre en même forme et place que dans l'œil droit et une opacité en poussière dans le corps vitré. C'est sans doute pendant le temps qui s'écoula entre le premier examen et l'apparition de la kératite parenchymateuse que s'établit dans l'œil gauche la choroïdite aréolaire, qui ne pouvait être vue pendant le summun de la kératite.

Le 11 avril 1898 l'état du malade était le suivant.

Les cornées sont devenues claires, excepté quelque trouble insignifiant sur leur centre qui n'était visible qu'à l'aide de loupe et d'éclairage oblique. L'iris et le corps vitré sont normaux dans les deux yeux. Les taches de la choroïde se présentent plus claires, elles semblent accuser le commencement de la période atrophique, en plus grand degré dans l'œil droit que dans le gauche. Les taches pigmentaires de la rétine restent sans changement.

L'acuité visuelle des deux yeux, après la correction, est parfaitement normale; ce qui est beaucoup plus surprenant, c'est que le rétrécissement du champ visuel de l'œil droit, qu'on pouvait attribuer précédemment à la rétinite pigmentaire, a disparu complètement.

L'anomalie de la perception des couleurs, l'état des papilles, une plus grande aisance pour les yeux à la diminution de l'éclairage et la réaction des pupilles persistaient sans changement.

L'état décrit se maintient jusqu'à présent (le 26 juillet 1898). Dans l'avenir le malade est, sans nul doute, menacé du développement lent de la rétinite pigmentaire et de son issue... la cécité.

L'effet excellent du traitement antisyphilitique, l'examen du malade, de son frère et de sa mère, la syphilis de son grand-père et l'exclusion de toutes les autres causes de la choroïdite et de la kératite prouvaient parfaitement l'existence

chez notre malade de la syphilis héréditaire à la deuxième génération, de même que dans deux cas que j'ai publiés il y a deux ans[1]. Dans tous ces trois cas nous observons que les symptômes sont complètement semblables à ceux que l'on trouve dans la syphilis héréditaire à la première génération.

Quant aux anomalies congénitales que nous avons décrites, il se présente cette question : ne sont-elles pas aussi une suite de la syphilis héréditaire? Galezowski[2] rattache à celle-ci un grand nombre d'affections oculaires congénitales : malformations des organes protecteurs de l'œil, de l'orbite et des voies lacrymales, paralysies des nerfs moteurs des yeux, microphtalmie, astigmatisme et la rétinite pigmentaire congénitale, qu'il a vues souvent se compliquer de la kératite parenchymateuse. Fournier[3] avait remarqué de même la fréquence du strabisme et de l'astigmatisme chez les hérédo-syphilitiques. Antonelli[4] attribue la rétinite pigmentaire congénitale plutôt à la syphilis héréditaire qu'à la consanguinité des parents. Il considère l'astigmatisme hypermétropique ne présentant plus, malgré la correction de l'acuité visuelle que 0,5 en moyenne, comme la suite d'arrêt de développement ou de malformation de l'œil, déterminés par la syphilis héréditaire. Le liséré pigmentaire que nous avons trouvé autour des papilles chez notre malade et chez son père, et la teinte grisâtre de la papille, constatée par nous chez le père, sont considérés par Antonelli comme les stigmates rudimentaires de la syphilis héréditaire qu'il a observés aussi dans la deuxième génération.

La paralysie congénitale du muscle droit externe dans la syphilis héréditaire a été observée par Schmidt-Rimpler[5].

La dégénérescence pigmentaire de la rétine est attribuée le plus souvent à la consanguinité des parents. Cependant de

1. *Recueil d'ophtalmologie*, octobre 1896, p. 602.
2. Société de dermatologie et syphilographie, séance de 15 nov. 1894.
1. Société de dermatologie et syphilographie, séance du 15 nov. 1894.
2. *Les stigmates ophtalmoscopiques rudimentaires de la syphilis héréditaire*, Paris, 1894.
5. *Die Erkrankungen des Anges im Insammenhang mit anderen Krankheiten*, Wien, 1898, p. 484.

Wecker [1], Fuchs [2], Wider [3], etc., n'ont pu signaler cette consanguinité que dans la proportion de 31,8, 33, 34,1 p. 100. De Wecker remarque que si l'on maniait de très grand chiffres, on la réduirait probablement à 25 p. 100.

C'est à l'avenir d'établir définitivement l'origine des anomalies congénitales. Pour arriver à ce but on doit y porter l'attention et rassembler des matériaux cliniques. Si la rétinite pigmentaire était rattachée à la syphilis héréditaire, elle pourrait être la suite de la chorio-rétinite syphilitique en période intra-utérine; de même que nous observons celle-ci, dans la syphilis acquise, produire en certains cas une dégénérescence pigmentaire qui, ophtalmoscopiquement et fonctionnellement, ne diffère en rien de la forme congénitale.

STRZEMINSKI.

DE LA PROPHYLAXIE DE LA CONJONCTIVITE PURULENTE

DES NOUVEAU-NÉS

PAR

Le Dr Alph. PÉCHIN

Parmi les questions d'hygiène de l'enfance, celle qui traite de la prophylaxie de la conjonctivite purulente des nouveau-nés est certes une de celles qui doivent surtout nous préoccuper. Par une prophylaxie bien faite nous réduirons le nombre des aveugles dans une notable proportion; et, si l'on veut bien réfléchir aux pertes et aux dépenses qu'entraîne la cécité, on verra quelle utilité il y a à lutter contre cette terrible affection, non seulement pour les familles, mais aussi pour

1. *Traité complet d'ophtalmologie*, IV, 136.
2. *Lehrbuch der Augenheilkunde*. Fünfte Auflage.
3. *Mittheilungen aus der ophthalmiatrischen klinik in Tübingen*, II, 2, 1885. Analyse dans la *Revue gén. d'ophtalm.*, 1885, 44.

les Etats. Il y a là à la fois une question d'économie privée et sociale. Aux Etats-Unis la perte totale causée par l'ophtalmie des nouveau-nés doit être évaluée à environ cent dix millions de francs par an (Keiper, Assoc. méd. amér. Congrès 1893). M. Vallin dans son rapport fait le 10 octobre 1893, au nom de la section d'hygiène (Académie de médecine), sur les maladies épidémiques entraînant la déclaration obligatoire, affirme que l'ophtalmie purulente des nouveau-nés est un fléau dont il y a peu d'années on ne mesurait pas toute l'importance. Sur cent aveugles, en France, cinquante le sont par suite de l'ophtalmie contractée lors de l'accouchement par inoculation à l'œil des sécrétions vaginales. Des statistiques faites récemment en Allemagne et en Autriche établissent que plus du tiers des aveugles doivent la cécité à la blennorrhée des nouveau-nés. Et, d'une façon plus générale, on peut avancer que plus du dixième de tous les aveugles le sont à la suite de cette ophtalmie; or, comme le nombre des aveugles en Europe est évalué à environ 300,000, on arrive au chiffre énorme de 30,000 aveugles par l'ophtalmie des nouveau-nés. De pareils chiffres ressort assez éloquemment l'importance de la prophylaxie d'une maladie qui fait tant de victimes.

Exposer la cause de cette affection c'est préparer le chapitre de la prophylaxie qui découle naturellement de l'étiologie. La conjonctivite purulente des nouveau-nés, qu'on évitera de confondre avec la conjonctivite aiguë contagieuse, due, le plus souvent, au bacille de Weeks et quelquefois au pneumocoque, ou avec la conjonctivite subaiguë diplobacillaire, a la même origine que la blennorrhée des adultes; comme dans cette dernière, il s'agit d'une infection produite par la sécrétion des parties génitales atteintes de catarrhe virulent; le virus est dû à un microbe spécial, le gonocoque de Neisser. L'infection gonococcique a lieu, en général, au moment de la naissance. Pendant le passage de la tête de l'enfant dans le vagin les paupières sont contaminées par la sécrétion vaginale; celle-ci pénètre dans le cul-de-sac conjonctival par la fente palpébrale, soit immédiatement, soit au moment où

l'enfant ouvre les yeux pour la première fois, et la maladie éclate alors en général deux ou trois jours après la naissance, rarement au bout de quatre à cinq jours. Lorsque la maladie se montre plus tardivement, l'infection ne peut plus être rapportée au moment de la naissance; elle s'est faite postérieurement par la sécrétion vaginale de la mère, soit par les mains, soit par les objets de toilette, en un mot d'une façon médiate. L'infection peut aussi provenir d'un autre enfant surtout lorsqu'il s'agit de maternités ou d'hospices d'enfants. On a même vu des cas (Fuchs) où l'inoculation s'est faite avant la naissance; des enfants sont venus au monde avec une blennorrhée déjà développée et même des cornées déjà détruites.

Pareille étiologie qui accuse nettement les parents de l'enfant malade ne va pas toujours sans donner lieu parfois à de vives protestations de la part de ces derniers qui veulent ainsi se dérober à une lourde responsabilité. Mais ils ne peuvent y échapper, car sur ce point les données scientifiques sont formelles. Assurément, l'infection gonococcique des parents peut ne pas être récente; mais c'est ici le cas de faire appel à de vieux souvenirs et l'on trouvera toujours une ancienne blennorrhagie remontant à une époque plus ou moins éloignée, dix ans, vingt ans, peu importe, mais affection ancienne d'où procède l'affection actuelle. Dans ces anciennes blennorrhagies le gonocoque a perdu certaines de ses propriétés, il a vécu pendant longtemps à l'état de saprophyte pour, à un moment donné, sous une influence qu'il serait impossible de bien déterminer dans l'état actuel de nos connaissances, pour, dis-je, sortir de sa somnolence, revivre avec la plénitude de ses fonctions virulentes. Voilà le dogme qu'il faut admettre, comme il faut rejeter celui de la génération spontanée. La plupart des femmes enceintes sont affectées de catarrhe du vagin avec écoulement muqueux ou purulent; c'est un catarrhe bénin chez le plus grand nombre, mais il peut être virulent, blennorrhagique chez d'autres. La distinction de ces deux catarrhes sera impossible le plus souvent d'après les seuls symptômes cliniques, et un examen bac-

tériologique ou microscopique deviendra nécessaire pour asseoir le diagnostic.

Cet exposé succinct de l'étiologie étant fait, les indications prophylactiques apparaissent immédiatement. Et d'abord, sans vouloir d'ailleurs m'étendre outre mesure sur ce point, car ce serait sortir un peu des limites de mon sujet, qu'il me soit permis de faire remarquer combien sont imprudents et même coupables ceux qui contractent mariage sans avoir reçu l'assurance de médecins experts, qu'ils sont bien et dûment guéris d'une blennorrhagie quelque ancienne fût-elle et quelque apparence de guérison présentât-elle. Un examen des urines et de la moindre sécrétion uréthrale, examen plusieurs fois renouvelé si besoin est, démontrera si le canal de l'urèthre est indemne ou non. L'insouciance de la jeunesse, jointe à l'ignorance médicale, toutes les deux d'ailleurs bien excusables chez la plupart des intéressés, font considérer à tort la blennorrhagie comme une maladie purement locale, à symptômes, surtout au début, fort pénibles, mais somme toute bénigne. C'est là une erreur absolue, difficile à combattre, il est vrai, puisqu'elle s'appuie sur un préjugé, mais qu'il faut proclamer bien haut. La blennorrhagie est une maladie grave, une infection due au gonocoque dont l'individualité a été démontrée par les inoculations, donc maladie spécifique, à déterminations multiples; cette infection gonococcique est comparable aux grandes infections connues. Le virus blennorrhagique peut se propager par continuité et déterminer des complications telles que orchite, cystite, endométrite, salpingite; mais là ne s'arrêtent pas ses méfaits : il peut encore déterminer des accidents généraux et des manifestations localisées à distance telles que le pseudo-rhumatisme, des complications cérébrales, spinales, polynévritiques, cutanées, des érythèmes polymorphes infectieux, des complications oculaires : dacryadénite, conjonctivite métastatique et conjonctivite blennorrhagique proprement dite, iritis séreuse, névrite optique. Ce simple énoncé suffira, j'espère, à ruiner la légende de bénignité attribuée à tort à la blennorrhagie et à montrer quelle importance il y a à ne

rien négliger pour la faire disparaître. Et si la lutte est parfois difficile chez l'homme seul, quelles seront les difficultés lorsque la femme aura été contaminée et que les deux conjoints pourront ainsi s'infecter mutuellement !

J'ai dit que l'infection se faisait le plus souvent au moment de la naissance par contamination de la sécrétion vaginale pendant l'accouchement ; on devra donc, par des soins antiseptiques spéciaux, préserver les yeux de l'enfant pendant l'accouchement. En continuant les soins après l'accouchement on fera disparaître la cause d'infection par les doigts de la mère ou les linges et objets de toilette. En tout cas le principe prophylactique fondamental est le suivant : éviter l'infection pendant la naissance. Avant la naissance on fera des irrigations vaginales avec des liquides antiseptiques. Les injections avec des solutions de sublimé sont les plus employées. Dès que l'enfant est né, on mettra à profit, si tous les temps de l'accouchement se passent normalement et si aucun accident ne réclame des soins urgents pour la mère ou pour l'enfant, on mettra, dis-je, à profit le temps pendant lequel on diffère de couper le cordon afin de ne pas faire une saignée au moins inutile et plutôt nuisible à l'enfant, pour s'empresser de soigner immédiatement ses yeux, du moins donner les premiers soins. Avec du coton hydrophile aseptique on essuie soigneusement les paupières, puis on les lave avec de l'eau bouillie tiède. On procède ensuite à la ligature du cordon et on donne le bain. On se gardera bien de laver la figure de l'enfant avec l'eau de ce premier bain et surtout de s'en servir pour lui laver les yeux, cette eau pouvant servir de transport à un contage. Une fois terminée la toilette de l'enfant, on fera un second lavage des paupières, celui-ci plus méticuleux que le premier et suivi d'un lavage oculaire. Avec l'ouate hydrophile aseptique et de l'eau bouillie légèrement savonneuse on fera un très minutieux lavage des paupières qu'on débarrassera ainsi des matières grasses et on s'attachera surtout, en déplissant les paupières, au nettoyage complet des bords ciliaires. Ecartant ensuite les paupières, qui n'étant pas malades ne se renverseront pas, on fera sur

le globe oculaire des lotions abondantes d'eau distillée et bouillie tiède. Cette eau aseptique et parfaitement limpide, qu'il n'est pas utile de projeter ou de faire couler avec un appareil quelconque, sera versée sur les yeux au moyen d'une boule de coton. Ce lavage n'est pas douloureux et il est surtout suffisant, à condition d'être bien fait, scrupuleusement fait. Et j'insiste sur cette dernière recommandation, car je vais dire maintenant qu'on doit s'abstenir de lotionner les yeux avec des solutions de sublimé plus ou moins diluées. Que les praticiens retiennent bien que le sublimé est mauvais pour la cornée. Nous tous, ophtalmologistes, nous avons eu recours à cet antiseptique, mais actuellement nous l'avons délaissé, et je ne connais guère de confrères qui cherchent à relever les lavages au sublimé du discrédit où ils sont tombés.

On a appliqué autrefois et quelques accoucheurs appliquent encore actuellement ce qu'on appelle la méthode de Crédé, c'est-à-dire l'instillation dans les yeux d'une goutte d'une solution de nitrate d'argent à 2 p. 100. Par ce moyen, disent ses partisans, on peut presque avec certitude prévenir l'apparition de la blennorrhée chez les nouveau-nés. A la Maternité de Leipzig, Crédé constata en moyenne 10,8 p. 100 de cas de blennorrhée des nouveau-nés, et grâce à son procédé, l'auteur lui-même affirme avoir constaté que ce chiffre était descendu à 0,1 ou 0,2 p. 100. C'est un résultat heureux très possible et ces chiffres sont favorables à la méthode. Néanmoins ma conviction n'a pu encore se faire en ce sens et ma foi dans cette méthode n'est pas robuste. Comment! on n'hésite pas à instiller sur des cornées de nouveau-nés du nitrate d'argent qui agit en produisant une escarrification des couches superficielles de l'épithélium, escarrification très légère, je le veux bien, mais enfin escarrification. Est-on bien certain de n'avoir jamais causé ainsi la moindre opacité cornéenne qui diminuera définitivement l'acuité visuelle de l'enfant et pourra même devenir la cause d'un strabisme? On a eu des statistiques favorables, c'est vrai, mais comme elles sont discutables ces statistiques puisqu'il s'agit de résoudre une question de pro-

phylaxie! Je suis bien certain que beaucoup d'accoucheurs qui n'ont pas recours à la méthode de Crédé peuvent opposer aux statistiques de ce dernier d'autres statistiques tout aussi satisfaisantes. Bien plus, j'ajoute que les instillations préventives de nitrate d'argent peuvent déterminer une conjonctivite chimique qui risque d'en imposer pour la conjonctivite purulente. Et j'ai présents à la mémoire des faits assez nombreux où appelé à intervenir par des confrères certainement avisés et instruits, j'ai dû, pour sauver des yeux, faire cesser toute instillation de collyres irritants et surtout le nitrate d'argent; ce dernier même à faibles doses avait d'abord hypérémié l'œil, ensuite un peu de suppuration était survenue et alors, un cercle vicieux s'établissant, on continuait à lutter contre des accidents qui allaient grandissant. Je rejette donc la méthode de Crédé, ainsi que l'emploi de la plupart des antiseptiques et surtout du sublimé qui peut être très nuisible à la cornée, m'en tenant, comme je l'ai dit plus haut, à des lavages palpébraux et oculaires très soigneusement faits. *Ces lavages précédés des irrigations vaginales chez la mère constituent une méthode de prophylaxie pratique et suffisante* et je ne saurais trop la recommander en mettant en garde contre une série d'antiseptiques qui apparaissent de temps en temps en faisant époque et se réclament toujours de brillantes statistiques.

On a parlé récemment du protéinate d'argent (protargol) dans le traitement de la conjonctivite purulente gonococcique des nouveau-nés et des adultes, et l'on a insisté surtout sur l'avantage que ce médicament aurait sur le nitrate d'argent, parce qu'il n'est pas d'une application douloureuse. On n'a pas manqué de le recommander également dans la prophylaxie. Je ne sais encore ce que l'avenir réserve au protargol dans le traitement de la gonococcie conjonctivale, mais il se trouve là en face du nitrate d'argent, vieux médicament qui a rendu de tels services, et qui a donné tellement de preuves de son excellence, qu'il sera difficile, je crois, à un autre agent de le remplacer ou de le supplanter.

Il serait banal d'insister sur la surveillance et l'isole-

ment dans les crèches, les hôpitaux d'enfants et hospices, comme aussi dans les maternités.

Enfin, il y a lieu, et je termine par là, de signaler dans quelle mesure la déclaration obligatoire peut servir à la prophylaxie de la conjonctivite des nouveau-nés. Au mois de juin 1893, le comité consultatif d'hygiène faisait figurer l'ophtalmie purulente des nouveau-nés dans la liste des maladies épidémiques dont la déclaration est obligatoire pour le médecin. Dans son rapport à l'Académie de médecine du 10 octobre de la même année, M. Vallin proposait une autre liste qui ne différait pas sensiblement de la première, et dans laquelle il maintenait l'ophtalmie purulente des nouveau-nés en faisant remarquer toutefois que cette affection ne pouvant, ne devant être soignée que par le médecin, il y avait lieu de rendre obligatoire la déclaration non pour ce dernier, mais bien pour la sage-femme, les parents et les personnes qui soignent l'enfant, et ce pour toute ophtalmie survenant dans les dix jours après la naissance. Malgré cette observation judicieuse, on a maintenu purement et simplement l'ophtalmie des nouveau-nés sur la liste, de sorte que le médecin est obligé de la déclarer. C'est ici qu'une grosse difficulté pratique se présente. Dans les campagnes, les accouchements se font surtout par les sages-femmes, et lorsque le médecin de l'état civil vient constater la naissance, il pourrait soigner les yeux de l'enfant si l'affection est déclarée; si l'affection se déclare après cette visite, les soins risquent de faire défaut, et l'enfant va se trouver dans la même situation que les enfants des villes qui sont emportés de suite en nourrice à la campagne. Dans les villes, les mêmes circonstances peuvent se produire. Autrement dit, chaque fois que le médecin est appelé à soigner un enfant dès sa naissance, les yeux seront surveillés et soignés à temps, mais, en son absence, tout est à craindre. La vérité est que, la plupart du temps, c'est à la sage-femme qu'incombent ces premiers soins. Mais sait-elle diagnostiquer une blennorrhée? Celle-ci, soignée dès le début, sera guérie presque certainement, mais quand les accidents évoluent, et ils évoluent quelquefois rapidement, le traitement va devenir

difficile et problématique dans ses résultats. Or, j'en appelle à mes confrères, à quel moment réclame-t-on leur intervention? généralement trop tard, en tout cas rarement au début. Je n'ignore pas qu'actuellement, sous la haute direction de nos accoucheurs des hôpitaux, beaucoup de sages-femmes n'aient été bien instruites et n'aient sur ce sujet des notions bien suffisantes. Mais est-ce la majorité? On ne doit pas apprendre aux sages-femmes à soigner les yeux des enfants, pas plus qu'on ne doit demander aux oculistes d'être très experts en obstétrique. On doit leur apprendre que *toute ophtalmie*, même bénigne apparemment, peut être grave et peut se terminer par la cécité, et qu'en conséquence, pour dégager leur responsabilité, elles doivent prévenir les parents du danger et faire appeler *aussitôt* un médecin, le *plus tôt possible*. Leur apprendre à faire des lotions avec des antiseptiques et appliquer tel ou tel traitement dans les cas bénins, c'est toujours commettre la même faute grave de laisser perdre des yeux parce qu'ils n'ont pas été soignés *à temps*.

Dr Péchin.

CONSIDÉRATIONS
SUR
LA THÉORIE SYMPATHIQUE DU GLAUCOME
PAR
Le Dr CAMPOS

L'année dernière, M. Abadie a émis l'opinion que le glaucome, aigu, subaigu et chronique simple, serait sous la dépendance de l'excitation des filets vaso-dilatateurs du sympathique cervical, excitation passagère pour les deux premières formes de glaucome, permanente pour la dernière.

Si l'on remonte à Petit qui, le premier, pratiqua en 1712 la section du sympathique cervical, on trouve signalé dans

cet auteur un abaissement de la tension de l'œil qu'il attribue à la diminution de la sécrétion de l'humeur aqueuse. Brown-Séquard, Cl. Bernard, Wegner, montrèrent plus tard que la galvanisation du sympathique cervical détermine une hypertension du globe, fait démontré par les recherches manométriques de Wegner et que les expériences si précises d'Adamuk ont mis hors de discussion; mais si l'on pousse cette investigation plus loin, on trouve que, tandis que, dans la première expérience, on observait la rougeur de la conjonctive, signalée par Petit, Dupuy d'Alfort, Brachet, John Reid, Budge et Waller, Longet, Brown-Séquard, Cl. Bernard, dans la seconde, on trouve, au contraire, une ischémie de cette membrane, ainsi que l'ont montré presque en même temps les deux derniers auteurs : l'hypertension coïncide donc avec une anémie, l'hypotension, au contraire, avec une vaso-dilatation; c'est là pour nous un point capital, car, il ne faut pas l'oublier, c'est la constatation de ces mêmes phénomènes qui a permis à Cl. Bernard la découverte des nerfs vaso-moteurs. — Quant à la nature de la vaso-dilatation ainsi obtenue, elle ne paraît pas différer de celle qu'on obtiendrait par l'excitation des nerfs vaso-dilatateurs, car on sait que les nerfs vaso-dilatateurs n'agissent que par inhibition, c'est-à-dire en supprimant l'action des nerfs vaso-constricteurs, ce que Petit avait, en somme, réalisé dans son expérience.

La théorie sympathique peut-elle se concilier avec la mydriase que l'on observe dans le glaucome? D'après cette théorie, les nerfs vaso-dilatateurs et irido-dilatateurs ayant la même origine médullaire, on comprendrait que l'excitation des vaso-dilatateurs pût s'étendre aux fibres irido-dilatatrices et déterminer la mydriase. Mais cette considération ne nous semble pas pouvoir s'appliquer au glaucome chronique simple, car, d'après la théorie sympathique, dans cette forme de glaucome, ce seraient les fibres vaso-dilatatrices de la partie postérieure du globe qui seraient seules atteintes, d'où l'inefficacité de l'iridectomie; mais alors il est impossible de se rendre compte de la mydriase et, d'ailleurs, si nous avions admis tout à l'heure que l'excitation des fibres vaso-dilata-

trices devait se propager aux fibres irido-dilatatrices, en raison de leur voisinage, il nous est difficile d'admettre maintenant que l'excitation des fibres irido-dilatatrices ne retentisse pas, pour la même raison, sur les fibres vaso-dilatatrices de la partie antérieure du globe.

La démonstration de la vérité de la théorie vaso-dilatatrice résiderait dans l'effet des myotiques et des mydriatiques. — L'atropine, qui peut provoquer les attaques de glaucome, n'est-elle pas vaso-dilatatrice et l'ésérine, qui les guérit, n'est-elle pas une puissante vaso-constrictrice ? A quoi nous pourrions répondre en rappelant le pouvoir vaso-dilatateur de la pilocarpine dont l'efficacité dans le traitement du glaucome est incontestable. Ainsi donc les effets des substances irido-motrices ne peuvent nullement éclairer la pathogénie de l'affection dont nous nous occupons; il nous serait facile de rappeler, d'ailleurs, que d'autres auteurs ont invoqué ces mêmes faits à l'appui d'une théorie tout opposée, et l'on pourrait aisément, sur ces bases, en édifier une nouvelle et la formuler ainsi : le glaucome est dû à une irritation des centres irido-dilatateurs qui, en déterminant la mydriase et, par cela même, l'épaississement de l'iris, entrave le libre fonctionnement du canal de Schlemm.

Et, d'ailleurs, je ne vois pas bien en quoi cette notion de l'excitation des nerfs vaso-dilatateurs pourrait éclairer la question qui nous occupe; car il resterait ainsi à élucider la cause de cette excitation à moins de vouloir élargir le champ des névroses; et je trouve bien remarquable, pour ma part, ce fait sur lequel Adamuk a insisté (quoique en se plaçant à un autre point de vue) que, dans le glaucome, les artères rétiniennes sont rétrécies, ce qui est contraire à tout ce que nous savons sur les phénomènes de vaso-dilatation. — Il nous semble, enfin, que la théorie sympathique élargisse un peu trop le rôle du sympathique aux dépens du trijumeau qui contient certainement, lui aussi, des fibres vaso-dilatatrices.

Comment agit l'iridectomie dans le traitement du glaucome ? En voici l'explication : l'influx nerveux vaso-dilatateur se propagerait circulairement au niveau du plexus situé au

milieu de l'iris, de telle sorte que toute section intéressant l'iris à ce niveau intercepterait la circulation du courant et empêcherait ses effets de se produire. — Mais ici il y a lieu de se demander si les vaso-dilatateurs contenus dans le sympathique peuvent arriver jusqu'à l'iris. Dastre et Morat ont montré, pour l'oreille, que les vaso-dilatateurs s'arrêtent dans la chaîne du sympathique cervical; or il est presque sûr qu'il en est de même pour l'œil si l'on réfléchit que la section du sympathique dilate les vaisseaux du tractus uvéal, ainsi que l'ont constaté Sinitzin et Angelucci, et que son excitation a montré à Forster et Rieger un rétrécissement des vaisseaux rétiniens; dès lors comment peut agir l'ablation du ganglion cervical supérieur[1]? Il est évident que, par cette opération, on ne fait que sectionner les vaso-constricteurs, ce qui amène la vaso-dilatation, et il nous semble ainsi difficile de sortir de ce dilemme : ou la vaso-dilatation est la cause du glaucome, et l'ablation du glanglion cervical supérieur ne peut qu'être nuisible, car elle détermine justement la vaso-dilatation; ou bien elle le guérit, et alors la théorie sympathique est inexacte.

Réplique à l'argumentation de M. le Dr Abadie.

Si l'ablation du ganglion cervical supérieur détermine l'abaissement de la tension oculaire chez les glaucomateux, cela paraît prouver seulement que l'œil pathologique réagit de la même manière que l'œil sain; mais si, de plus, cette opération guérit réellement le glaucome, elle constitue la preuve la plus évidente de l'inexactitude de la théorie sympathique, telle qu'elle a été formulée par son éminent auteur; à l'argument physiologique : vaso-dilatation et abaissement de la tension oculaire, viendrait s'ajouter l'argument clinique : vaso-dilatation et guérison du glaucome. La vaso-dilatation ne peut donc pas être la cause du glaucome; c'est tout ce que nous voulions établir.

Quant à la sympathectomie dans le goitre exophtalmique,

1. Voir Abadie, Communication à la Société d'ophtalmologie de Paris, 1897.

ses effets, quels qu'ils soient, ne nous paraissent pas pouvoir éclairer la nature du glaucome, car il s'agit de deux maladies différentes; et, d'ailleurs, si la pathogénie de ces deux affections était la même, nous ne verrions pas pourquoi le goitre ne s'accompagnerait pas plus souvent de glaucome et *vice versa*.

Dr CAMPOS.

INSTRUMENTS NOUVEAUX

L'OPHTALMOCHROMOSCOPE

DU

Dr A. NEUSCHÜLER

Je ne veux pas écrire de l'ophtalmochromoscopie, car de cette nouvelle méthode d'examen ophtalmoscopique, j'ai déjà exposé les principes dans le *Recueil d'ophtalmologie* (novembre 1897).

Je me borne à décrire l'instrument qui a servi à mes recherches, et que j'ai fait construire d'après mes données par la maison Choquart et Peuchot (de Paris).

L'instrument se compose de deux roues superposées; la première, celle placée du côté de l'observateur, porte douze trous, pourvus de huit verres de couleur : rouge, orange, jaune, vert, bleu, indigo, violet et fumée ; entre chaque deux verres, un trou vide pour pouvoir, sans bouger l'instrument, passer rapidement de l'examen coloré à l'examen ordinaire.

La couleur de chaque verre est indiquée par un papier teinté, placé dans des évidements indiqués dans la figure.

La deuxième roue porte les verres 1, 2, 3, 4, 5, 6, 7, 8 concaves, et 1, 2, 3, 4, 5, 6, 7 convexes; un secteur mobile placé en avant des deux roues contient 4 verres + et — 0,50 et + et — 10, qui permettent d'avoir par combinaison une

série complète de verres; les deux roues sont mises en mouvement par une roue dentée à double transmission; les miroirs sont ceux que M. Galezowski a faits pour son ophtalmoscope, comme forme et comme foyer.

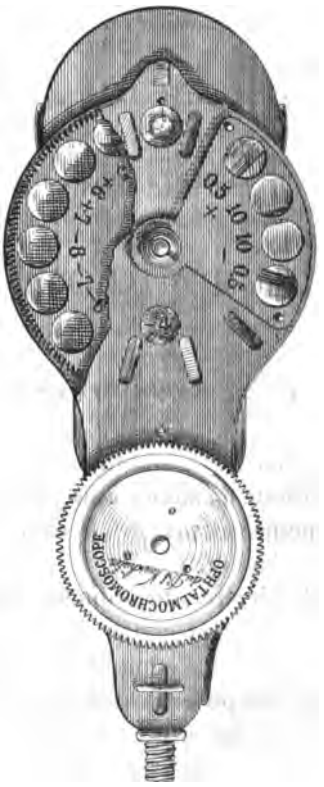

Ophtalmochromoscope du Dr Neuschüler.

C'est à l'aide de cet instrument que l'on peut se faire une idée exacte de la couleur des différentes parties du fond de l'œil soit normal, soit pathologique.

Dr NEUSCHÜLER.

INSTRUMENTS D'OPTIQUE ET DE CHIRURGIE OCULAIRE

La lunette que j'ai fait construire par M. Peuchot a l'aspect d'une lunette ordinaire; au milieu du nez une charnière A per-

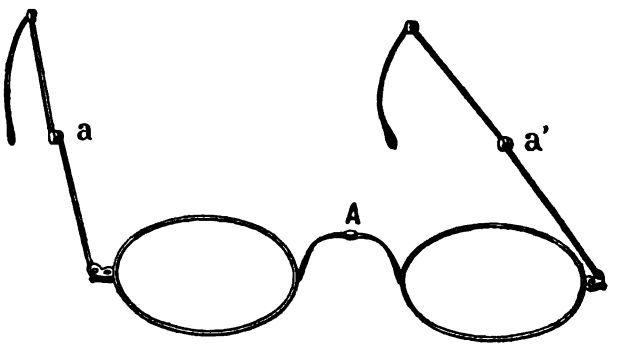

met à la face de se plier en deux : les yeux reposent alors l'un sur l'autre. Chaque branche divisée en trois parties reliées par deux charnières se ferme comme un mètre pliant et vient se placer derrière son œil respectif.

Cette monture, étant fermée, a les dimensions d'un pince-nez;



elle pourra être très utile aux personnes à qui la conformation du nez rend difficile le choix d'un pince-nez.

Dr Galezowski.

SOCIÉTÉ D'OPHTALMOLOGIE DE PARIS

Séance du 11 octobre 1898

PRÉSIDENCE DE M. JOCQS

M. MORAX, *secrétaire annuel*, lit le procès-verbal de la séance de juillet. — Adopté.

M. WUILLOMENET, *secrétaire général*, dépouille la correspondance qui comprend une lettre de M. le ministre de l'instruction publique et des beaux-arts, faisant part à la Société du 37e Congrès des Sociétés savantes, qui aura lieu à Toulouse en 1899, durant la semaine de Pâques.

M. le PRÉSIDENT se fait l'interprète de la Société en adressant à M. Dreyer-Dufer qui vient d'avoir la douleur de perdre sa femme, l'expression de ses sincères condoléances, et à M. Valude, ses félicitations au sujet de sa récente nomination au titre de chevalier de la Légion d'honneur.

Il rend compte ensuite à la Société de la démarche, dont elle a chargé le bureau dans la dernière séance, auprès de M. le directeur général de l'Assistance publique, et nomme la commission composée de MM. Vignes, Péchin et Dreyer-Dufer, rapporteur, pour le rapport sur les titres des candidats à une place vacante de membre titulaire.

M. VIGNES. **Chancre mou de la conjonctive bulbaire.** — L'existence du chancre mou céphalique, contestée à une certaine époque, n'est plus mise en doute aujourd'hui. Eudlitz, dans son mémoire[1] de 1897, en rapporte 66 observations, dont 43 lui ont paru absolument probantes : 32 ont trait à des chancres dus à l'inoculation expérimentale; 11 à la contagion. Parmi ces derniers se trouvent 3 chancres mous des paupières ; dans 2 cas le diagnostic a été contrôlé par inoculation une fois (Taylor, 1873), par inoculation et examen bactériologique, une autre fois (Gaston, 1896); il convient de mentionner aussi le cas de Coppez vérifié par inoculation.

Eudlitz a également recueilli 2 faits de chancres mous conjonctivaux. Mais celui de Boys de Loury et Castilles, publié[2] en

1. *Archives générales de médecine*, avril 1897.
2. *Gazette médicale de Paris.*

1847, ne peut servir à l'histoire des chancres mous conjonctivaux, attendu « que l'érosion est devenue un chancre qui s'est induré».

Le cas de Thiry relaté par Spack en 1862 dans la presse médicale belge, auquel Eudlitz reproche l'absence du contrôle expérimental, offre cependant un ensemble de signes à prendre en considération : Un homme atteint de chancre phagédénique du gland contamina son œil gauche où il se produisit un chancre de la conjonctive supérieure ; puis, deux jours après, la contamination s'étendait à la conjonctive inférieure. Les deux chancres, dit-il, sont arrondis, de la dimension d'une piècette de 20 centimes, peu profonds, à bords légèrement décollés et inégaux. Réaction conjonctivale et palpébrale.

J'ai tenu à vous résumer cette observation qui, comme vous allez le voir, offre de nombreux points de ressemblance avec celle que je vais vous soumettre.

Le sujet de cette observation est un homme d'une cinquantaine d'années, bien portant, qui me fut adressé dans les derniers jours du mois de mars par le Dr Sebileau, le distingué chirurgien des hôpitaux. Il était atteint d'une violente suppuration conjonctivale, avec papilles saillantes et chémosis et œdème palpébral de l'œil gauche. On devait à première vue penser à une ophtalmie à gonocoque. Aussi bien je fis faire une instillation de nitrate d'argent et des lavages au permanganate. Cet homme n'était pas blennorrhagique et affirmait ne s'être exposé à aucun contact suspect.

Dans les deux premiers jours qui suivirent, le traitement semblait aggraver la suppuration. D'autre part, la cornée, bien que baignée de pus, restait intacte et l'examen bactériologique du pus ne recélait aucun gonoccoque.

Le troisième jour examinant plus attentivement cet œil qui venait d'être lavé au permanganate, je remarquai, après avoir ectropionné la paupière supérieure, à la partie supéro-externe du globe, dans l'espace intermusculaire, une exulcération conjonctivale qui s'étendait jusqu'au cul-de-sac et reconnaissable à ce moment par une teinte due à la coloration du permanganate plus accusée que celle de la muqueuse bordante.

Pour bien me rendre compte de cet accident je fis substituer aux lavages de permanganate une solution boriquée. Dès le lendemain il m'était possible de reconnaître que tout le pus dont l'œil était souillé provenait d'une exulcération conjonctivale de la grandeur d'une pièce de 50 centimes étendue jusque dans le cul-de-sac, à bords à pic, sans pourtour induré, à fond jaunâtre, suppuré.

Il existait de l'adénite douloureuse des ganglions préauriculaires et même cervicaux.

Que pouvait bien être l'origine de cette ulcération? Je fis rechercher le bacille tuberculeux; l'examen fut négatif.

Notre patient était syphilitique mais toujours bien soigné. Au reste quelle lésion spécifique pouvaient bien représenter ces accidents suraigus ? et si elle eût été spécifique pourquoi eut-elle fait de l'adénite douloureuse.

J'en étais réduit à conjecturer quand j'appris, vers le septième jour, de Sebileau que le fils de ce patient était atteint de chancrelle avec bubon suppuré et incisé. Concurremment j'apprends que cet homme fait chaque jour les pansements de son fils, touche les pièces souillées.

Je considère dès lors cet accident comme un chancre et prescris de le soigner avec le calomel. Aussitôt la suppuration diminue, l'ulcère se déterge et la réparation se fait, le tout beaucoup trop vite à mon gré. Je désirais en effet asseoir mon diagnostic et le malade se refusant à une inoculation expérimentale, je le dirigeai vers divers laboratoires pour faire rechercher le bacille du Ducrey-Unna. Malheureusement nous étions à la veille de Pâques; au Collège de France, à l'Ecole, nous trouvâmes porte close. Je le conduisis également chez Julien, qui était en Tunisie. Bref, l'examen fut fait dans la semaine de Pâques, alors que la cicatrisation se parachevait, par Loredde qui ne put déceler le bacille même dans un fragment de tissu marginal. Vers ce même moment le sujet voulut bien aussi se soumettre à l'inoculation expérimentale au pli du bras; mais celle-ci ne donna pas plus de résultat, quelque soin que j'y mis : il était évidemment trop tard.

On peut reprocher à mon diagnostic le manque de preuves matérielles puisque l'inoculation et l'examen bactériologique sont restés négatifs. Toutefois il ne faut pas perdre de vue qu'ils ont été faits trop tardivement. Ce retard prend une importance extrême si l'on veut bien observer qu'Aubert, de Lyon, a montré que le développement du bacille chancreux et, par conséquent, son inoculation sont essentiellement difficiles dans la cavité buccale. Le sac conjonctival perpétuellement mouillé par les larmes et balayé par le clignotement offre des conditions anatomiques qui ne sont peut-être pas plus propices au développement de la chancrelle.

Quant aux preuves morales elles me paraissent suffisamment probantes : un homme, ancien syphilitique, mais bien soigné, fait journellement les pansements d'un bubon inguinal consécutif à une chancrelle, quand soudain il est atteint d'une ulcération conjonctivale suppurative avec adénite douloureuse des ganglions préauriculaires et cervicaux. L'ulcération est à bords à pic, à fond irrégulier, et purulente, sans pourtour d'induration. Elle

est superficielle, mais il en est ainsi pour les chancres de la cavité buccale, comme l'ont observé Thomachewsky, Emery et Sabouraud. Du reste, la région se prête moins encore ici à une excavation profonde et nous savons que les chancres syphilitiques se présentent également sur la conjonctive bulbaire comme une exulcération.

L'adénite n'a pas été suppurative. Cette complication, d'après Julien, survient tout au plus dans 5.7 p. 100 des chancres des autres régions. En ce qui concerne les chancres mous céphaliques, Eudlitz la mentionne une seule fois.

La bénignité relative de l'adénite de notre patient peut tenir aussi à la rapidité de la guérison ; rapidité qu'on observe aussi pour les chancres de la cavité buccale. Dans l'œil il faut tenir compte également de la disposition de la région dans laquelle l'inoculation est fatalement peu profonde, puisque nous savons que, pour les chancres expérimentaux, la durée et la gravité de l'accident sont proportionnelles à la profondeur de l'inoculation.

M. Morax. — Je regrette vivement que M. Vignes n'ait pas pu nous donner la certitude qu'il s'agissait réellement d'un chancre mou. L'exceptionnelle rareté de cet accident aurait dû rendre la démonstration d'autant plus complète.

A défaut de l'inoculation, le diagnostic bactérioscopique aurait suffi, et je me permets de rappeler à M. Vignes qu'il aurait pu étaler un peu de sécrétion de l'ulcère sur une lame porte-objet et que cette préparation séchée et passée dans la flamme et dont la conservation est illimitée aurait permis à n'importe quel moment de contrôler son diagnostic clinique par la recherche du bacille de Ducrey-Unna. En l'absence de ces éléments précis de diagnostic, je demanderai à M. Vignes si l'ulcération était unique ; on sait, en effet, que l'ulcération se propage au point correspondant de la muqueuse en contact. Je désirerais également savoir si l'ulcération a été suivie de cicatrice.

M. Péchin. — Je considère le malade de M. Vignes comme atteint d'un ulcère de la conjonctive non défini, avec sécrétion purulente. Et c'est précisément parce que les ulcérations de la conjonctive peuvent être dues à des causes variables qu'il eût fallu dans ce cas étayer le diagnostic sur l'examen bactériologique et sur l'auto ou l'hétéro-inoculation, inoculation facile car le chancre non infectant, simple, se transmet avec la plus grande facilité, tellement grande que je suis étonné que s'il s'agit d'un chancre mou de la conjonctive palpébrable, un autre chancre ne se soit pas développé sur le point opposé de la conjonctive bulbaire, le contact intime des deux muqueuses, contact qui a duré quinze à vingt jours, étant éminemment favorable à l'auto-inoculation. Le ma-

lade soignait son fils atteint de chancrelle génitale, c'est à prendre en considération, mais c'est insuffisant pour établir un diagnostic ferme, diagnostic toutefois de probabilité si l'on considère les conditions de la contagion évoquées par M. Vignes, les caractères de l'ulcère et son évolution.

Le chancre a duré vingt jours environ et M. Vignes pense que c'est là une durée plutôt longue. La vérité est que le chancre mou, à la face comme ailleurs, dure une moyenne de quatre à cinq semaines. Ici donc la durée aurait été plutôt courte, d'autant plus courte que, situé sur la conjonctive où l'on a constaté de fréquentes associations microbiennes, ce chancre aurait pu se trouver dans les conditions requises pour se développer et durer plus longtemps. On sait que le phagédénisme est dû à des conditions inhérentes au malade; mais il y a lieu de croire que la contamination microbienne dont je parle ici peut ne pas y être étrangère.

M. Parent. — Il est probable qu'il s'agissait, chez le père qui soignait son fils atteint de chancre simple, de la même lésion.

M. Vignes. — L'ulcération était unique, mais l'observation de M. Morax me montre que j'ai été trop laconique sur sa description. Née à distance égale du limbe et du cul-de-sac supérieur, l'ulcération empiétait sur celui-ci de telle façon que, la paupière abaissée, la partie exculcérée du cul-de-sac répondait à l'ulcération de la conjonctive bulbaire. Il m'a été impossible de savoir si au début il y avait une ou deux ulcérations, l'une bulbaire, l'autre palpébrale.

La cicatrice est accusée par une légère dépression sur la muqueuse bulbaire ; dans le cul-de sac existe une bride qui diminue quelque peu sa profondeur à ce niveau.

La cicatrice est peu déformante, moins même que celle d'un chancre syphilitique que j'observais il y a quelques années et dont vous retrouverez l'histoire dans nos bulletins.

Je dirai à M. Parent que j'ai agité la possibilité d'une syphilide, mais que l'adénite douloureuse concomitante ainsi que la suppuration abondante et la marche suraiguë de l'affection m'ont fait rejeter cette hypothèse.

Je répondrai à M. Péchin que j'ai parlé de la courte durée comme d'un fait paradoxal dans l'hypothèse d'un chancre mou; que, toutefois, les chancres mous de la bouche évoluent également rapidement, d'après Eudlitz.

M. Trantas. **Utilité de l'examen ophtalmoscopique chez les syphilitiques en général.** — En poursuivant avec beaucoup d'intérêt, il y a deux ans, l'évolution d'un cas de chorio-rétinite centrale syphilitique gauche chez un homme de 40 ans, qui, pen-

dant ses études à Paris, avait gagné la syphilis, il y a déjà dix-sept années, nous avons vu qu'après la disparition des phénomènes inflammatoires aigus et la résorption de l'infiltration de la région du pôle postérieur du fond de l'œil, on pouvait distinguer des points rouge jaunâtre disséminés vers la macula ou accolés sur les parois des rameaux vasculaires périmaculaires. En examinant alors l'œil droit, prétendu sain jusqu'à ce moment par le malade, j'ai pu apercevoir, excepté une très légère suffusion péripapillaire, des points exsudatifs à peine ayant comme diamètre une tête d'épingle pendant l'examen à l'image droite, de couleur orange très vif, ne changeant pas aux mouvements de l'ophtalmoscope. Ces exsudats sont peu nombreux et se trouvent le plus souvent sur les parois d'un des vaisseaux du pôle postérieur ou sur le point de bifurcation d'un vaisseau. Acuité visuelle et champ visuel normaux. Après quelques jours la suffusion péripapillaire a augmenté et c'est alors que le malade a accusé un certain trouble pour cet œil, qui a, d'ailleurs, vite disparu sous l'influence d'un traitement hydrargyrique; il est certain que si je n'attirais pas son attention sur cet œil, et surtout si l'œil gauche n'était pas plus sérieusement malade, la maladie de l'œil droit passerait inaperçue pour le malade.

Ce cas m'a suggéré l'idée que des rétinites pareilles pourraient quelquefois exister chez les syphilitiques sans que ceux-ci se plaignent de quoi que ce soit pour leurs yeux. J'ai donc examiné un certain nombre de syphilitiques avérés et j'ai trouvé encore 4 cas (hormis le malade déjà mentionné) qui présentaient le même tableau, ci-dessus décrit, sans que ces personnes aient senti quelque chose de leurs yeux qui pourrait les conduire chez un oculiste. La syphilis datait chez l'un de deux ans, chez l'autre de trois ans et chez le troisième de cinq années. Chez ce dernier les exsudats étaient moins vifs, plutôt blanchâtres, probablement parce qu'ils étaient plus anciens. J'ai pris leurs champs visuels avec soin, mais toujours ils étaient normaux, l'acuité normale.

Nous savons que M. Bull a déjà signalé l'hypérémie du disque papillaire à la période secondaire de la syphilis presque sans aucun symptôme subjectif. Il est aussi bien connu combien les symptômes subjectifs sont plusieurs fois disproportionnels aux lésions constatées par l'ophtalmoscope (Abadie). J'ai vu dernièrement un malade avec une chorio-rétinite double pigmentaire spécifique très développée (avec un rétrécissement prononcé du champ visuel pour les couleurs et un scotome annulaire incomplet) qui a évolué presque à l'insu du malade, qui est venu nous consulter pour une paralysie de l'oculo-moteur externe droit récidivante, sans montrer aucune inquiétude pour sa vision. Ce malade présentait

déjà d'autres symptômes préataxiques (signe d'Argyll Robertson, douleurs fulgurantes, névralgies du trijumeau). Ac. v. = 1/2 à droite, 2/3 à gauche. Après un traitement mercuriel l'acuité visuelle et le champ visuel sont beaucoup améliorés, les douleurs ont diminué, le signe de Robertson persiste.

Rien donc d'étonnant si, dans cette rétinite ponctuée, les malades n'accusent aucune faiblesse de leur vision, les lésions étant si minimes.

Non moins instructif est le cas d'une fille de 9 ans, dont le père était syphilitique, dont les deux autres filles survivantes (parmi 12 enfants qu'il a procréés, 9 sont morts en bas âge) ont été traitées par moi à l'hôpital grec pour une kératite parenchymateuse avec choroïdite antérieure hérédo-syphilitique. Sur mes instances, on m'a amené cette fille, quoique absolument saine d'après l'opinion du père, puisque, depuis sa naissance, elle n'a pas eu à se plaindre d'une affection des yeux. Elle est assez bien développée pour son âge et ne présente pas quelque signe apparent qui pourrait traduire l'affection paternelle.

Du côté du fond de l'œil on constate une plaque rougeâtre en haut vers la région équatoriale, dont les limites sont irrégulières, ayant sous l'examen à l'image droite les dimensions presque d'une papille. La différence du fond environnant, qui est gris et surpigmenté, fait détacher en plus cette plaque, dont la couleur est due à la disparition du pigment rétinien. Sur le centre de cette plaque il y a un exsudat blanc, qui attire surtout l'attention de l'observateur. Il a 2 à 3 millimètres comme diamètre.

Du côté interne, vers la périphérie, on peut distinguer un nombre de petits foyers ronds blanc rougeâtre surtout ramassés entre les bifurcations d'un vaisseau ; le fond sur lequel sont rangés ces foyers est parsemé de points pigmentaires grenus, une sorte de sable couvrant le fond de l'œil, qui par foyers est retiré. Cette dénudation du pigment par foyers ronds et réguliers est tellement peu prononcée, qu'elle peut facilement se confondre avec le reste du fond de l'œil, si on n'examine avec grande attention à l'image droite et si l'image ophtalmoscopique ne tombe exactement sur la couche rétinienne altérée. — Excepté cela on constatait la pigmentation grenue de la région équatoriale sur laquelle a tant insisté M. Antonelli dans sa thèse sur les « stigmates rudimentaires ophtalmoscopiques de la syphilis héréditaire ». Il y a aussi un peu de pigment brun sur la périphérie de la pupille du côté interne. L'acuité visuelle = 2/3 avec + 2 D. des deux côtés; le champ visuel est physiologique.

Le tableau ci-dessus décrit indique les vestiges d'une chorio-rétinite qui a évolué silencieusement sans symptômes subjectifs. Que

ces lésions soient rattachées à la syphilis héréditaire, nous sommes rassuré par ce fait que nous avons constaté des lésions pareilles en combinaison avec d'autres lésions plus grandes encore dans les choroïdites antérieures qui précèdent souvent (nous en avons eu 5 cas semblables cette année) ou suivent la kératite d'Hutchinson.

L'examen ophtalmoscopique de l'œil non encore frappé par la kératite interstitielle est d'une très grande valeur quelquefois aussi pour le diagnostic différentiel de cette kératite. En ce moment j'ai en traitement un jeune homme qui porte depuis de longues années le trachome et une kératite qu'à un moment donné, il était presque impossible de considérer comme une kératite granuleuse avec pannus ou comme une kératite parenchymateuse, la vascularisation étant irrégulière. Quelques opacités dans les couches profondes du centre de la cornée qui restait encore libre de vaisseaux m'ont fait soupçonner la tare héréditaire, ce qui a été confirmé par l'existence d'une choroïdite antérieure bien prononcée sur l'œil congénère, dont la cornée transparente permettait l'examen ophtalmoscopique. Nous avons trouvé aussi les dents d'Hutchinson. Cette kératite est traitée avec résultat par une cure mercurielle.

Conclusion : l'examen ophtalmoscopique est utile pour les syphilitiques en général en dépistant quelquefois des lésions mêmes dans des yeux prétendus sains par les malades. J'attire particulièrement l'attention sur cette récidive ponctuée, que nous avons longuement décrite plus haut chez les syphilitiques (syphilis acquise).

P.-S. — J'ai à ajouter encore quelques cas analogues aux précédents. L'un de mes syphilitiques présentait, vers la périphérie, en dehors et en bas, deux points blancs faciles à distinguer à côté d'un vaisseau. Un peu plus en haut on voit une petite tache pigmentaire bien noire. Chez un autre syphilitique de 30 ans, on voyait deux petites taches rougeâtres sur la région de la macula droite, provenant d'une disparition locale du pigment rétinien. Cette lésion était semblable à celles décrites par Haab (*Atlas d'ophtalmoscopie*, fig. 37, 1) comme altérations séniles de la macula. A l'autre œil, on voyait près de la macula un point blanc jaunâtre. Chez un troisième, j'ai vu une grande tache pigmentaire entourant un vaisseau vers la périphérie en bas. Tous ces malades n'ont jamais eu à se plaindre de leurs yeux. Il est à remarquer que l'âge de mes syphilitiques était entre 22-40 ans; les lésions le plus souvent étaient d'un seul côté. Les points (exsudatifs ou produits de dégénérescence plutôt) étaient très peu nombreux, deux jusqu'à quatre. L'existence de ces lésions sans provoquer de symptômes subjectifs ne m'étonne pas à cause de la petitesse des lésions. D'ailleurs j'ai en exemple ce qui se

passe pour la lèpre. Chez les lépreux, depuis que j'ai commencé à les examiner au point de vue ophtalmoscopique, n'importe s'ils se plaignaient ou nom de leurs yeux, j'ai trouvé très fréquemment des lésions du fond de l'œil (choroïdites disséminées et rétinites), là même où on ne les attendait que très peu, et relativement de plus grosses lésions que celles que nous avons remarquées chez les syphilitiques. Et cependant les lépreux aussi ne se plaignaient pas de quoi que ce soit quant à la vision. Ces lésions ophtalmoscopiques sur les lépreux, à ce que je sache, ne sont pas signalées jusqu'ici.

Quant à la syphilis héréditaire, j'ai pu voir la sœur de ce malade, mentionné ci-dessus, qui souffrait de la kératite parenchymateuse compliquée avec le trachome; j'ai pu voir presque le même tableau ophtalmoscopique que chez le cas longuement décrit en haut. Cet enfant aussi n'a pas eu à se plaindre de ses yeux. Chez une autre jeune fille, hérédo-syphilitique avérée, qui est venue nous consulter pour une copiopie pendant le travail et qui, cependant, avait une acuité visuelle normale et un champ visuel aussi bon, nous avons constaté sur le pôle postérieur, un peu en haut de la papille, un point jaunâtre et vers la périphérie, en bas, des plaques longues blanchâtres qui devenaient plus apparentes à cause de la pigmentation un peu exagérée de la région environnante. Les vaisseaux de la région péripapillaire présentaient les caractères décrits en détail par M. Antonelli dans sa thèse très remarquable à tous les points de vue. Antonelli a parfaitement raison quand il dit que le stigmate ophtalmoscopique et la tare héréditaire sont très fréquents. C'est aussi ma conviction absolue. Il est probablement à ajouter que même des chorio-rétinites facilement constatables et incontestables peuvent être compatibles avec une accuité visuelle tout à fait normale et qui doivent être recherchées dans les membres d'une famille, quand on a besoin d'être éclairé sur le diagnostic de la syphilis chez un membre de la famille.

Les chorio-rétinites (le plus souvent antérieures) que nous voyons chez les héréditaires après l'évolution de la kératite parenchymateuse, nous n'avons aucun droit de les considérer comme suites de la kératite parenchymateuse; au contraire, le plus souvent, l'évolution de la choroïdite s'est faite à l'insu du malade plusieurs années avant l'éclosion de la kératite.

M. Parent. — On observe parfois des malades atteints de chorio-rétinite maculaire d'un œil et ne s'en doutant point. J'en ai eu un exemple chez un de mes amis et condisciples; aussi est-il bon d'examiner la vision de temps à autre chez les anciens syphilitiques.

M. Bistis. **Sur la pseudo-néoplasie intraoculaire développée, après l'extraction de cataracte.** — Rarement, après l'opération de cataracte, on voit se former dans la cavité oculaire des tumeurs ayant l'apparence solide. Avec les 8 cas pareils décrits jusqu'à présent, nous pouvons en ajouter un autre, dont voici l'historique :

Le nommé Georges, de Varna, âgé de 65 ans, est atteint d'une cataracte sénile double et mûre. La projection centrale et périphérique est normale. La santé générale du malade est, en outre, parfaite. Nous pratiquons l'extraction à droite par lambeau, combinée avec une iridectomie en haut, comprenant le tiers de la circonférence cornéenne. La cataracte est sortie très facilement sans accident. Pendant le traitement nous n'avons à signaler aucune espèce d'irritation. L'opéré a acquis, par des verres convexes appropriés, une acuité visuelle de 1/6. Trois semaines après l'opération, le malade vient se plaindre qu'il ne voyait pas aussi bien que dans les premiers temps de l'extraction. A l'examen par l'éclairage latéral, nous constations une néoplasie siégeant au segment antérieur du globe oculaire. La tumeur paraissait prendre naissance dans la région du corps ciliaire, et se logeait en haut et un peu en dedans; elle avait une forme plus ou moins ronde et aplatie et était d'une couleur jaune clair. La tumeur occupait un peu plus que le tiers du champ pupillaire et ne montrait pas de vaisseaux sur sa surface. En cherchant à éclairer le fond de l'œil à l'ophtalmoscope la tumeur prenait un aspect rougeâtre. Le corps vitré montrait des opacités. Le fond de l'œil, autant qu'il a pu être exploré, n'offrait rien d'anormal, comme dans les cas de M. Groenouw, chez lesquels on a remarqué des altérations choroïdiennes anciennes. L'œil, au palper, se sentait un peu mou et ne présentait aucun signe d'irritation. La tumeur resta stationnaire pendant quelques jours et disparut après complètement, dans un espace de près de deux mois. La tension intraoculaire monta à Tn.

L'aspect, le siège et la marche de cette tumeur permettent de la ranger au nombre des pseudo-néoplasies observées dans la cavité oculaire après une opération de cataracte et qui disparaissent après sans laisser une trace quelconque.

Ces sortes de produits pseudo-néoplasiques se développent ordinairement entre la deuxième et la douxième semaine et disparaissent dans un espace de deux à huit semaines.

Le pronostic doit être considéré comme toujours bon. Dans les 9 cas, y compris le mien, 7 ont été suivis d'une guérison complète; les 2 autres appartenant à Knapp et Reuling ne peuvent être, pensons-nous, considérés comme des pseudo-néoplasies, puisque, comme leur section le démontra, il s'agissait dans le premier cas

d'un décollement du corps ciliaire et de la choroïde, dans le second d'un exsudat entre la choroïde et la sclérotique.

La nature de pareils produits post-opératoires n'est pas connue. Voici diverses opinions :

M. Groenouw pense que, dans ses 2 observations, il s'agissait de décollements choroïdiens.

M. Haab croit à une formation cystique de la périphérie de la rétine.

M. Lindemann attribue la naissance de ces fausses tumeurs à un gonflement des masses corticales poussées dans la profondeur de la cavité oculaire, pendant l'extraction à l'anse.

M. Velhagen, se basant sur les recherches faites par M. Greef, croit pouvoir élucider leur nature en admettant que ces fausses tumeurs sont identiques aux vésicules développées dans le corps ciliaire après la paracentèse de la chambre antérieure; cet auteur, en évacuant l'humeur aqueuse chez le lapin, constata des altérations épithéliales avec formation de vésicules plus ou moins visibles à l'œil nu. Pour M. Velhagen le tableau clinique qu'il a observé ne serait autre chose qu'une pareille bulle.

Nous croyons que le décollement de la choroïde et la formation cystique de la rétine ne sauraient être incriminés dans le développement de ces pseudo-néoplasies. Ces dernières donnent un pronostic aussi bon que nous le rencontrons aux premières altérations morbides.

Nous ne pouvons non plus admettre un gonflement des masses corticales, puisque, dans notre cas au moins, la cataracte sortit entièrement et la pupille parut complètement noire.

L'hypothèse admise par M. Velhagen ne nous paraît pas bien probable, car si on devait accepter une altération de l'épithélium du corps ciliaire, par suite de l'évacuation de l'humeur aqueuse, ces fausses tumeurs auraient dû être observées beaucoup plus fréquemment, vu le grand nombre des extractions de cataracte et des paracentèses qui se pratiquent.

Nous croyons qu'il s'agit, dans de pareils cas, d'une infection par la cicatrice opératoire encore mal consolidée, à la suite de laquelle une inflammation légère avec exsudation séro-fibrineuse provenant des vaisseaux du corps ciliaire. Les altérations épithéliales de cet organe, décrites par M. Greef, ne feraient que faciliter l'infection supposée et expliqueraient peut-être pourquoi cette exsudation se trouve circonscrite près de la région ciliaire. Nous nous permettons donc d'émettre l'opinion que ces pseudo-néoplasies ne sont qu'un produit exsudatif survenu après infection sans poussée inflammatoire notoire. L'admission d'une exsudation fait comprendre la présence des opacités dans le vitré qu'on y rencontre.

Je dois mentionner que j'ai opéré plus tard l'autre œil sans avoir à noter cette complication.

LITTÉRATURE.

GROENOUW.—Zwei Falle von Aderhautablosung (*Arch. für Augenheilk.*, 1889).

KNAPP. — Die intraocularen Geschwülste, 1868.

REULING. — Ablosung der chorioïdea (*Arch. für Augenheilk.*, 1869).

HAAB. — Uber Scheingeschwülste (*Beitr. zur Augenh.*, Bd I).

LINDEMANN. — Scheingeschwülste in Augeninneris (*Beiträge zur Augenh.*, Bd. IV, 1892).

VELHAGEN. — En Fall von Scheingeschwülste im Augeninneris (*Centralblatt für pr. Augenheilkunde*, December 1898).

La séance est levée.

ACADÉMIE DES SCIENCES

Séance du 1er avril 1895.

De la contractilité des vaisseaux lymphatiques, par M. GBY. — J'ai réussi à appliquer la méthode graphique à l'étude des mouvements de la lymphe, du moins dans la citerne de Pecquet et dans le canal thoracique, chez le chien. Ces recherches ont été faites en collaboration avec M. L. Camus. Nous avons constaté que le nerf splanchnique contient des filets dilatateurs et constricteurs de la citerne et que de semblables filets pour le canal thoracique se trouvent dans le cordon thoracique du sympathique, au-dessous du premier ganglion. Les nerfs dilatateurs de ces *vaisseaux lymphatiques* sont plus excitables ou plus nombreux que les filets constricteurs. Des excitations sensitives diverses, comme l'excitation d'un nerf de sensibilité générale, peuvent donner lieu à la dilatation du canal thoracique.

Il résulte de ces expériences que la contractilité des principaux canaux lymphatiques est régie par le système nerveux, comme la contractilité artérielle, et, par conséquent, que cette propriété doit jouer un rôle important dans la circulation de la lymphe.

SOCIÉTÉ DE CHIRURGIE

Séance du 26 octobre 1898.

Traitement du goitre exophtalmique par la résection du grand sympathique, par M. GÉRARD-MARCHAND. — Cette opération n'a été pratiquée qu'en France et en Roumanie; 30 cas en ont été publiés; j'y joindrai 7 cas personnels dont 6 inédits.

Lorsqu'on fait la résection du grand sympathique chez des individus atteints de goitre exophtalmique, on trouve des tissus injectés, saignants, et pour mener à bien son opération, il faut des points de repère précis; ce sont la jugulaire interne, la carotide primitive, le pneumogastrique. Trois voies ont été proposées par rapport au sterno-mastoïdien; la voie antérieure conduit sur un lacis veineux très gênant; la voie intra-musculaire, séduisante à première vue, car elle permet de ne pas toucher à la branche du spinal, n'offre pas assez de jour; reste la voie postérieure à laquelle je donne la préférence. Il y a peu d'anomalies du grand sympathique, toutefois son volume peut varier beaucoup. La durée de l'opération n'est que de quelques minutes, encore qu'on puisse être gêné quelquefois par des ganglions. Il est inutile de faire une résection très étendue.

Sur mes 7 opérations, j'ai obtenu : 2 guérisons radicales, 2 améliorations notables, 2 insuccès, 1 mort.

En général, dès le soir même de l'opération, en tout cas dès le lendemain, se produit une amélioration manifeste; les malades peuvent fermer les yeux, l'exophtalmie diminue, puis le goitre; du côté de la circulation on ne note pas de modifications. Malheureusement, au bout de huit à dix jours, il y a un retour offensif des troubles et la guérison ne persiste pas. Cependant, il y a des cas de guérisons radicales, et tous les malades se sentent mieux et se félicitent d'avoir été opérés.

Sur les 37 opérations on compte 5 morts rapides et 5 morts tardives. Les premières se décomposent ainsi : 1 due à l'anesthésie, 1 à l'acte opératoire (*delirium tremens*), 1 érésipèle, 1 pneumonie, 1 congestion pulmonaire. L'opération en elle-même n'est donc pas dangereuse. C'est l'opération à laquelle on doit recourir, de préférence à l'exothyropexie, abandonnée par Poncet lui-même en raison de ses dangers, et à la thyroïdectomie qui perd du terrain dans ces cas, lorsque la thérapeutique médicale a échoué. Bien entendu, quand il s'agit d'un goitre exophtalmique secondaire, on ne doit pas réséquer le grand sympathique, mais s'adresser à la cause.

Il est difficile d'expliquer comment la résection du grand sympathique peut entraîner le retrait du goitre exophtalmique. On n'a jamais trouvé de lésions dans le sympathique, et on ne peut le regarder comme le coupable. Il est plus probablement l'intermédiaire entre le *primum movens*.

(*Le Bulletin médic.*, 30 octobre 1898.)

DOUZIÈME CONGRÈS DE CHIRURGIE

Séance du 18 *octobre* 1898 (soir).

Thérapeutique des suppurations otiques, par MM. Picqué et Mauclaire (de Paris). — De grands progrès ont été accomplis dans la thérapeutique des suppurations otiques qui siègent au niveau de la paroi supérieure du rocher. Malheureusement toutes n'ont pas ce siège, les procédés employés sont dès lors manifestement insuffisants. Les recherches anatomo-pathologiques que nous avons entreprises, les récentes publications et particulièrement celles de Paul Koch, nous ont montré que ces variétés sont loin d'être exceptionnelles, et l'on comprend dès lors pourquoi tant de malades succombent après avoir subi les interventions les plus rationnelles. Nous nous sommes appliqués dans des recherches cadavériques à déterminer un procédé opératoire qui convienne à ces cas. Il faut tout d'abord distinguer dans les collections suppurées de la loge cérébelleuse les variétés suivantes :

1° Collections ostéo-dure-mériennes;

2° Collections intra-durales;

3° Collections en bissac ou en étages : péri-cérébelleuses, intra-cérébelleuses.

Les collections *ostéo-dure-mériennes* bien étudiées par Hofpmann, Jansen, Hessler, Kraumer, Picqué et Février, Grunert, Paul Koch, sont bien connues aujourd'hui au point de vue clinique. Nous signalerons cependant quelques variétés anormales par leur siège, puisqu'elles sont localisées non plus dans la région pétro-mastoïdienne, mais dans la fosse occipitale. Les variétés antérieures les plus fréquentes peuvent être évacuées par la voie mastoïdienne ou voie en Y de Wheeler que l'un de nous avait proposée daus son mémoire de 1892, mais il est évident que les variétés postérieures ne sont plus justiciables de ces procédés et qu'il convient de les aborder par la voie occipitale. Nos recherches cadavériques sur les zones décollables de la

dure-mère cérébelleuse nous ont montré que celle-ci peut être détachée de toute la fosse occipitale, facilement, et assez difficilement sur la moitié externe du rocher, et cela aussi bien chez l'adulte que chez l'enfant. Sur la moitié interne du rocher, elle est indécollable sans fragmentation, mais par le fait de l'inflammation du rocher, elle peut devenir décollable.

Les *suppurations intra-durales para-cérébelleuses* sont tantôt circonscrites, ce sont alors des abcès enkystés des méninges, tantôt diffuses.

Les collections *intra-cérébelleuses* sont corticales ou médullaires, circonscrites ou diffuses (cérébellites diffuses, phlegmon du cervelet). Leur étiologie, leur anatomie pathologique ont été étudiées récemment, très complètement par Paul Koch dans un travail basé sur 122 observations; depuis, 10 cas nouveaux ont été publiés; ce n'est pas parce que cette complication des otites infectieuses est plus fréquente; c'est l'intervention qui est moins rare.

Au point de vue pathogénique, il faut admettre tantôt la théorie urémique de l'infection par simple contiguïté, tantôt la théorie de l'infection à distance, c'est-à-dire la propagation microbienne par les vaisseaux sanguins et lymphatiques. De tous les symptômes observés, et ils sont nombreux, les plus fréquents sont l'ataxie cérébelleuse, les vertiges, les vomissements, la lenteur du pouls, la douleur occipitale, la rigidité de la nuque. Mais le diagnostic est souvent incertain. Étant donnée la gravité du pronostic, l'intervention sera souvent exploratrice et précoce.

Atrophie glaucomateuse, par M. Galezowski (de Paris). — 1° Le glaucome est la conséquence de *l'oblitération des voies lymphatiques* de l'œil et non point *une choroïdite séreuse*, comme le prétend l'école allemande. 2° Cette opinion, il l'a basée sur les remarquables travaux du professeur Ranvier concernant les voies lymphatiques de l'œil. 3° L'oblitération des voies lymphatiques de l'œil peut être générale ou partielle, lente ou rapide. De là, différentes formes et variétés de glaucome. 4° Laissant de côté les formes de glaucome déjà connues, il parle aujourd'hui de la nouvelle forme, qu'il croit avoir découverte, et à laquelle il a donné le nom d'*atrophie glaucomateuse* de la papille, ainsi dénommée parce que, étant privée de l'excavation symptomatique habituelle, elle se rapproche d'une manière frappante de l'*atrophie ataxique*, avec laquelle on la confond souvent. 5° Le traitement généralement usité dans le glaucome est l'iridectomie. L'expérience a prouvé, au contraire, que dans l'*atrophie glaucomateuse* ainsi que dans le *glaucome simple*,

l'effet de l'iridectomie est nul, tandis qu'il obtient des résultats très satisfaisants par l'application de sa méthode de sclérotomies antérieures répétées. 6° Il joint à l'appui de son assertion la *statistique* comparative des glaucomes en général et des *atrophies glaucomateuses*, opérées par lui dans ces dix dernières années.

Traitement du strabisme. — M. E. Landolt (Paris), après avoir rappelé les travaux sur ce sujet, dit que le strabisme guérit rarement sans opération et que l'opération seule ne suffit pas non plus à sa cure.

Au lieu de chercher la correction du strabisme en réduisant la force des muscles oculaires au-dessous de celle de leurs antagonistes affaiblis, comme on le fait par le reculement, il préconise. depuis de longues années, l'avancement des muscles affaiblis.

Cette opération doit se faire aux deux yeux.

Les exercices orthoptiques, qui, seuls, ne suffisent pas pour la guérison du strabisme, sont cependant indispensables pour compléter l'œuvre de la chirurgie. Ce n'est qu'en rétablissant, par leur intermédiaire, la vision binoculaire et en harmonisant les mouvements des deux yeux — ce que l'avancement musculaire rend possible — qu'on obtient des résultats parfaits et durables des cures du strabisme.

M. Ch. Abadie expose les indications thérapeutiques de la section du sympathique cervical. L'excitation permanente des nerfs vaso-dilatateurs qui se rendent à certains organes y provoquent à la longue des troubles de nutrition. Des maladies variées peuvent résulter de ces perturbations vasculaires.

L'excitation des vaso-dilatateurs thyroïdiens entraîne l'hypertrophie de la thyroïde, sa suractivité fonctionnelle avec toutes les complications secondaires bien connues de la maladie de Basedow. En outre, il y a lieu de diriger son attention sur les phénomènes morbides que les vaso-dilatateurs du sympathique thoracique et abdominal peuvent déterminer dans les viscères de ces régions. Il est un caractère commun et important à la plupart des maladies qui relèvent de l'excitation des vaso-dilatateurs de la tête et du cou; c'est l'état de la pupille. Elle est généralement plus dilatée que dans les conditions normales, *et elle ne se rétrécit pas après la section du sympathique.*

M. Témoin (de Bourges), n'envisage que le traitement chirurgical du goitre exophtalmique : Quatre fois j'ai eu l'occasion d'opérer des malades atteints de goitre oxphtalmique. Dans 2 cas

le goitre était constaté par des tumeurs énucléables remplissant un ou deux lobes; leur ablation fut facile, les malades ont guéri rapidement et complètement de tous leurs symptômes de maladie de Basedow. Dans un troisième cas je ne trouvai pas de tumeur énucléable, mais une hypertrophie simple. Je pratiquai la thyroïdectomie partielle, le lobe gauche était surtout hypertrophié; malgré une guérison opératoire rapide, le malade mourut quinze ou vingt jours après sa sortie de l'hôpital, de cachexie myxœdémateuse. Dans le quatrième cas, enfin, d'une maladie de Basedow des plus caractérisées, sans grande hypertrophie du corps thyroïde, je fis la résection des ganglions du grand sympathique. L'opération fut facile, bien tolérée, mais les accidents cardiaques et nerveux persistèrent, l'exophtalmie augmenta et le malade mit trois mois à mourir.

Ces observations me semblent justifier pleinement la classification que mon maître le professeur Tillaux a faite des goitres exophtalmiques en : goitres chirurgicaux, qui sont des tumeurs développées dans le corps thyroïde et s'accompagnant des symptômes de la maladie de Basedow, et en goitres médicaux, dans lesquels il n'y a pas une tumeur mais une hypertrophie de la glande, hypertrophie qui n'est elle-même qu'un symptôme de la maladie. Quant à la résection du grand sympathique, qui a donné de si beaux succès à Jaboulay, il n'est pas sans intérêt de savoir qu'elle peut être faite très largement sans entraver la marche d'aucun des accidents du goitre exophtalmique.

Séance du 19 *octobre* 1898 (matin).

La guérison des adénites cervicales sans cicatrices. — M. Calot (de Berck) estime avec Bazin que les écrouelles sont moins graves par elles-mêmes que par les stigmates disgracieux qu'elles laissent et auxquelles le public attache une signification si fâcheuse. Aussi le traitement de cette affection devrait-il avoir avant tout pour but d'éviter la production de ces stigmates. Or, l'extirpation des ganglions, si en faveur aujourd'hui, a pour résultat de créer, de parti pris, une cicatrice indélébile. Cette opération est comparable à la résection dans la coxalgie. Si la résection laisse une mutilation au point de vue orthopédique, l'extirpation de l'adénite cervicale laisse une mutilation au point de vue esthétique. M. Calot, après avoir essayé lui-même l'extirpation dans l'adénite, s'élève aujourd'hui contre cette pratique, qu'il considère comme la pire des thérapeutiques. Le chirurgien, mis en présence d'une adénite cervicale, doit avoir pour but

objectif de guérir sans laisser de trace aucune. Le traitement conservateur, par la ponction et les injections modificatrices, doit toujours être essayé et suffira souvent à amener une guérison complète. L'évolution spontanée des adénites cervicales les conduit, soit à la résolution, soit au ramollissement. Même ramollie, l'adénite peut guérir sans cicatrice. En cas de ganglions indurés, il faut recourir à l'antisepsie des régions tributaires de ces ganglions et à un traitement général (séjour au bord de la mer), qui aura souvent pour effet d'amener la résolution des lésions. Mais, si le ganglion conserve une induration stationnaire, il y a alors intérêt à le ramollir au moyen d'injections modificatrices. Le même agent chimique *peut* d'ailleurs conduire, tantôt à la résolution, tantôt au ramollissement. Il faut avoir soin de limiter l'action du liquide injecté au ganglion et de ne pas altérer la peau et les tissus voisins, ce qui serait aller contre le but poursuivi. C'est le reproche que l'on peut faire à l'essence de térébenthine. De tous les liquides, celui qui a le mieux réussi, c'est la solution de chlorure de zinc au 1/50e; l'injection répétée trois à quatre fois, à deux jours d'intervalle, de 2 à 3 grammes de cette solution, a amené un commencement de ramollissement; on continue le traitement par des ponctions et des injections de naphtol camphré. La guérison s'opère d'une façon parfaite sans trace aucune. (*Le Progrès médical.*)

Traitement chirurgical du goitre, cancer et goitre exophtalmique exceptés, par M. J.-L. Reverdin (de Genève). — Je divise les indications opératoires en indications d'urgence, de nécessité et de complaisance (ou cosmétiques). Les premières sont fournies par les troubles respiratoires menaçants et l'inflammation septique, les secondes par les troubles fonctionnels accusés, l'accroissement de la tumeur et l'inefficacité des moyens médicaux. Quant aux indications cosmétiques, la mortalité opératoire s'est tellement abaissée que l'on ne peut plus s'interdire d'une façon absolue de leur céder parfois. L'âge des malades, le volume de la tumeur ne constituent plus aujourd'hui des contre-indications; mais, dans quelques cas, l'état général du goitreux ou les mauvaises conditions de lieu, l'impossibilité d'opérer aseptiquement peuvent arrêter le chirurgien.

Opérations proprement dites. — J'étudie d'abord les deux questions de l'anesthésie et de la mise à nu de la tumeur en général.

Anesthésie. — L'anesthésie, dans les opérations de goitre, est fort discutée; les uns ne veulent que de l'anesthésie locale ou

pas d'anesthésie du tout, d'autres croient l'anesthésie innocente. Mon expérience personnelle et le résultat de mes lectures m'amènent aux conclusions suivantes : dans les cas simples de goitre non suffocants, avec dyspnée faible, il n'y a ni danger, ni inconvénient à administrer un anesthésique, et, pour ma part, je suis absolument convaincu de la supériorité de l'éther; dans les cas graves, au contraire, il faut opérer sans anesthésie ou avec anesthésie locale; les cas intermédiaires sont difficiles à juger et l'abstention trop fréquente vaudra mieux que l'abus.

Découverte de la tumeur. — L'incision de la peau doit être, sauf de rares exceptions, simple; la transversale donne les cicatrices les plus belles et fournit plus de jour qu'il ne semble *à priori;* on peut employer aussi les incisions obliques ou coudées; les verticales donnent des cicatrices en corde et doivent être évitées.

Pendant l'incision des parties sous-cutanées, les veines ne doivent jamais être coupées autrement qu'entre deux ligatures, à cause du danger d'entrée de l'air. Quant aux muscles, les sterno-mastoïdiens sont simplement écartés, les muscles sous-hyoïdiens coupés, ou mieux, leurs faisceaux séparés avec l'instrument mousse. Il reste alors au-devant du goitre une couche celluleuse appartenant à l'aponévrose moyenne, qui sera sectionnée avec précaution; je donne à cette lame, que quelques auteurs ont appelée à tort capsule propre, le nom d'enveloppe aponévrotique; la capsule propre ou fibreuse appartenant à la glande doit, au contraire, être respectée. L'enveloppe aponévrotique incisée, le goitre est à nu.

Extirpation partielle. — Le goitre mis à nu, le lobe malade sera luxé en dehors de la plaie avec les doigts, soit de dehors en dedans, c'est la pratique la plus répandue, soit de dedans en dehors, après section de l'isthme comme le fait Poncet.

Il faut ensuite lier les veines puis les artères. S'il n'y a pas de discussion pour l'artère thyroïdienne supérieure, il n'en est pas de même de l'inférieure; les dangers de lésions du récurrent ont amené l'adoption de différents procédés : ligature tout contre le goitre (Billroth), ligature sur le bord interne de la carotide (Kocher), mise à nu du nerf avant la ligature. Aucun de ces procédés ne paraît absolument sûr. J'ai fait, à l'occasion du présent rapport, quelques recherches sur ce sujet et j'ai trouvé qu'en adoptant l'incision transversale convexe en bas, en écartant en dedans, avec la tumeur, la carotide et la jugulaire interne, on peut lier la thyroïdienne inférieure sur le bord interne du scalène au moment où elle se coude pour devenir transversale, par conséquent loin du récurrent. Deux points de repère peuvent servir de guide : l'artère se trouve juste sous la partie tendineuse de l'omoplatoï-

dien et à 1 centimètre au-dessous du tubercule carotidien; sur le cadavre, cette opération n'est pas difficile.

Le dernier temps de l'extirpation consiste dans la section de l'isthme et sa séparation de la trachée.

Dans le procédé de Kocher, l'isthme est sectionné, mais on laisse une partie de la tumeur sur la partie latérale de la trachée, de façon à éviter les lésions possibles du récurrent.

Dans le procédé de Wolff, la compression digitale, pendant l'opération, permettrait de ne pas faire de ligatures ou d'en restreindre le nombre. Dans celui de Doyen, les pédicules vasculaires sont écrasés avec un instrument spécial (clamp vasotribe). Enfin, le morcellement n'a guère été employé que par Péan et ne peut être qu'un procédé d'exception.

Résection. — Opération consistant essentiellement à enlever une partie de la thyroïde entre deux parties restantes de celle-ci. La résection, déjà pratiquée autrefois de différentes façons, a été surtout mise en honneur et réglée par Mikulicz, dans le but de faciliter la conservation d'une partie de l'organe et d'éviter le myxœdème; dans le procédé de Mikulicz la ou les thyroïdiennes supérieures sont liées et la ou les parties conservées sont appendues aux vaisseaux thyroïdiens inférieurs. Dans le procédé de Hahn, les thyroïdiennes supérieures sont liées et les inférieures simplement comprimées pendant la résection avec des pinces garnies de caoutchouc; dans celui de Zoege von Manteuffel, la compression digitale est faite sur les thyroïdiennes supérieures et inférieures pendant la résection; dans celui d'Ostermayer, la tumeur est saisie avec une forte pince, coupée au-devant de celle-ci, puis on lie en plusieurs pédicules dans le sillon de la pince.

Enucléation intraglandulaire. — Autrefois pratiquée par Porta, adoptée pour les kystes par Burckhardt et Kottmann, elle a été généralisée par Socin aux tumeurs solides. L'opération, bien réglée par ce dernier chirurgien, consiste, une fois le goitre mis à nu, à inciser la couche plus ou moins épaisse de tissu glandulaire qui enveloppe les tumeurs enkystées solides ou liquides, et à énucléer celles-ci avec le doigt ou des instruments mousses; cette opération peut s'exécuter, soit que les nodules néoplasiques soient uniques, soit qu'ils soient multiples. Le procédé de Rose consiste à étreindre, pendant l'énucléation, la base de la tumeur avec un lien élastique. Roux lie parfois les artères et Niehans les comprime temporairement avec des pinces garnies.

Evidement de Kocher. — La coque de la tumeur est ouverte et la masse intérieure évacuée avec les doigts ou la cuiller tranchante.

Enucléation massive de Poncet. — Elle consiste, la coque incisée, à énucléer en bloc les nodules ou les kystes, autant que

possible dans la capsule, mais en en sortant parfois si les adhérences sont trop intimes.

Exothyropexie. — Opération qui consiste à luxer la tumeur au dehors de la plaie et à la laisser dans cette situation, recouverte d'un pansement. Gangolphe avait, dans un cas de goitre suffocant, luxé une partie de la tumeur pour faire la trachéotomie et abandonné les parties luxées à elles-mêmes. Jaboulay fit la luxation totale sans trachéotomie et en généralisa l'emploi comme moyen d'amener l'atrophie des goitres. La simple mise à l'air sans luxation a été aussi employée dans le même but par Poncet et Jaboulay.

Opérations combinées. — Combinaisons de l'extirpation, de la résection et de l'énucléation entre elles.

Dislocation du goitre. — Opération consistant à déplacer sous la peau ou sous les muscles des parties causant par leur situation des accidents de compression et que l'on ne peut extirper, dernièrement décrite par Wölfler.

Ligatures atrophiantes. — Surtout préconisées par Wölfler; c'est la ligature des artères nourricières de la thyroïde pour en amener l'atrophie.

Les opérations appliquées aux kystes sont : la ponction simple, la ponction avec injection irritante, le drainage, l'incision avec ou sans résection et suture à la peau, l'énucléation; cette dernière doit être considérée comme l'opération de choix, l'incision comme méthode exceptionnelle, les autres doivent être abandonnées.

Pansement, traitement consécutif. — Quelle que soit l'opération pratiquée, on recherche en général la réunion par première intention et le pansement est aseptique ou antiseptique.

Résultat des opérations. — Pour établir les résultats des opérations de goitre, je me base sur un total de 6,103 opérations dont 2,120 ont été recueillies dans la littérature, et les autres m'ont été communiquées par leurs auteurs sous la forme de statistiques intégrales; ces statistiques comprennent des opérations faites, pour quelques-unes au moins, depuis une époque déjà assez reculée, de sorte que la mortalité opératoire calculée d'après elles, est certainement au-dessus de la réalité actuelle; elle n'est cependant que de 2,88 p. 100, tandis que, d'après Liebbrecht, elle était, pour les opérations pratiquées avant 1851, de 31,4 p. 100.

Comparant, sous le rapport de la mortalité, les différentes opérations, je trouve, au moyen de 3,408 cas qui m'ont été communiqués avec détails, qu'elle est de 18,97 p. 100 pour l'extirpation totale, de 3,46 pour l'extirpation partielle, de 0,78 pour l'énucléation intraglandulaire, de 6,66 pour la résection; le nombre de cas

concernant les autres opérations est trop restreint pour que leur taux de mortalité ait de la valeur. Il résulte de mes chiffres que l'énucléation l'emporte de beaucoup sur l'extirpation partielle et sur la résection, et que la mortalité, après l'extirpation totale, est très élevée.

L'étude des causes de mort montre que ce sont surtout les complications respiratoires qui sont à redouter, puis viennent les troubles circulatoires, la tétanie, le myxœdème, les hémorragies et les complications septiques; il n'y a aucun décès à la suite de l'énucléation, ni par hémorragie, ni par accidents septiques, ni par tétanie ou myxœdème.

En dehors des décès, il faut, pour juger la valeur d'une opération, tenir compte aussi des accidents non mortels qu'elle peut entraîner; je les divise, en ce qui concerne les opérations de goitre, en trois catégories : accidents dus aux lésions des organes voisins, accidents dus à l'infection, accidents dus à la suppression de l'organe glandulaire thyroïdien. Dans la première catégorie, nous avons les lésions des veines et l'entrée de l'air, accidents faciles à éviter avec une bonne technique; les hémorragies artérielles, soit primitives ou retardées, soit secondaires; les dernières sont dues à l'infection, les secondes, aux efforts de l'opéré ou à des ligatures mal faites; quant aux hémorragies primitives, elles ne sont guère à redouter pour un opérateur un peu exercé, mais je crois que les procédés de Wolff, de Hahn, de Zoege von Manteuffel, sont dangereux sous ce rapport.

Quant aux dangers de l'énucléation par le fait de l'hémorragie primitive, ils ont été fort exagérés, et les chiffres de Bergeat et de Bailly montrent que la supériorité de l'extirpation n'est pas si grande qu'on l'a dit. Il faut, néanmoins, se tenir prêt à convertir une énucléation commencée en extirpation, si l'hémorragie est trop abondante; cette éventualité se produit rarement, du reste.

Les lésions des nerfs, et, particulièrement, des récurrents, peuvent se produire dans toutes les méthodes, moins facilement, cependant, dans l'énucléation que dans l'extirpation; je ne suis pas en mesure de tirer des conclusions fermes de ma statistique ne sachant pas dans quelle mesure les opérés ont été examinés et suivis sous ce rapport. Les lésions des laryngés supérieurs, du sympathique, celles du larynx, de la trachée, de l'œsophage et des plèvres, sont infiniment rares.

Les accidents septiques sont bien moins fréquents aujourd'hui, et ceux qui peuvent se produire, moins graves qu'autrefois. Sous ce rapport, la trachéotomie crée un danger et elle doit être évitée autant que possible; de fait, elle peut l'être dans l'immense majorité des cas.

La tétanie et le myxœdème, dus l'un et l'autre à la suppression des fonctions thyroïdiennes, s'observent après l'extirpation totale surtout, exceptionnellement à la suite des extirpations partielles, plus rarement encore à la suite de l'énucléation; je ne connais que 2 cas de tétanie et 2 de myxœdème après l'opération de Socin.

Comparons maintenant, si possible, les résultats des différentes opérations de goitre, soit sous le rapport plastique, soit sous le rapport fonctionnel.

Au premier point de vue, l'incision transversale paraît donner les plus belles cicatrices et l'énucléation laisser au cou la forme la plus normale. Au point de vue fonctionnel, les opérations de goitre donnent, en général, des résultats satisfaisants; les troubles de la respiration, de la circulation, la dysphagie sont guéris ou améliorés, les paralysies récurrentielles peuvent être supprimées ou amendées dans un certain nombre de cas.

Toutes les opérations, sauf l'extirpation totale, qui doit être proscrite, exposent à la récidive; l'énucléation ne paraît pas y exposer plus que l'extirpation partielle, et elle a ce grand avantage que, en cas de récidive, une nouvelle opération ne nous met pas en face des dangers de la suppression totale ou presque totale de la thyroïde.

J'en arrive maintenant à conclure de la façon suivante sur la valeur relative et les applications de chaque méthode.

L'énucléation est l'opération de choix; sa mortalité est la plus faible, elle expose moins que d'autres aux accidents divers, et, en particulier, à la tétanie et au myxœdème; elle n'est pas plus dangereuse au point de vue de la perte de sang. Il faut, il est vrai, pour qu'elle soit applicable, que le goitre solide ou liquide soit enkysté et vierge de traitements irritants; ces conditions paraissent être réalisées dans l'immense majorité des cas, sans que je puisse fournir sur ce point des chiffres précis.

Quant aux autres méthodes, je mets à part l'exothyropexie, l'énucléation massive et l'évidement qui ne me paraissent avoir que des indications exceptionnelles et qui présentent des inconvénients divers; les ligatures artérielles ne donnent de résultats certains que dans les goitres vasculaires; en dehors des goitres exophtalmiques, leur utilité doit être bien rare.

L'extirpation partielle, la résection et les opérations combinées trouvent leurs applications dans les cas où le goitre n'est pas énucléable, soit qu'il soit diffus, non enkysté, soit qu'il ait été modifié par un traitement antérieur.

Les goitres anormaux par leur siège, goitres reliés et accessoires, relèvent des mêmes méthodes opératoires, et l'énucléation, quand

elle est possible, est encore le procédé de choix. Suivant la situation de la tumeur, il y aura lieu d'employer des incisions particulières ou de se donner du jour par des opérations préalables, telles que la résection du manubrium dans les goitres endothoraciques. Il faudra toujours se souvenir que ces tumeurs présentent les caractères ordinaires de vascularité des goitres en général; ce caractère est particulièrement important à considérer s'il s'agit de tumeurs thyroïdiennes endolaryngiennes, endotrachéales ou de la base de la langue.

Enfin, dans les goitres enflammés, nous avons en présence l'incision et l'extirpation ou quelquefois l'énucléation. Sans vouloir établir une règle sans exceptions, on peut dire que l'extirpation sera plus indiquée au début et l'incision plus tard. Il faut remarquer qu'à côté de la question d'âge, de l'inflammation, il y a celle de sa nature et de sa virulence qui joue aussi son rôle dans le choix à faire. (*La Presse médicale*, 22 oct. 1898.)

SOCIÉTÉ DE BIOLOGIE

Séance du 8 *octobre* 1898.

Panophtalmie infectieuse expérimentale et ophtalmie sympathique consécutive, par M. C. Phisalix. — Les inflammations de la cavité orbitaire et du globe oculaire dans le cours des maladies infectieuses telles que fièvre typhoïde, érésipèle, influenza, etc., ont été constatées par un grand nombre d'observateurs; elles peuvent être attribuées soit à des embolies capillaires, soit à l'action de la toxine en circulatiou dans le sang. Dans le premier cas, on trouve dans le pus des abcès le microbe caractéristique de l'infection.

Il semblait donc facile de reproduire expérimentalement ces ophtalmies en inoculant des cultures de ces microbes. Cependant, plusieurs expérimentateurs (Axenfeld, Gillet de Grandmont) n'ont obtenu par l'injection de culture microbienne que des inflammations fortes de l'œil, mais pas de véritables panophtalmies. Il y a deux ans, un auteur italien, Guasparrini, observa chez un homme convalescent de fièvre typhoïde une panophtalmie double avec suppuration, le pus de la chambre antérieure donna une culture de bacille d'Eberth. Mais, ce qui est plus intéressant, c'est qu'en inoculant à des animaux une culture typhique virulente en quan-

tité suffisante, il réussit à provoquer de véritables panophtalmies.

C'est une expérience analogue dont j'apporte aujourd'hui les résultats à la Société. Le chien qui en a été l'objet et que je vous présente a subi l'extirpation du globe de l'œil gauche dont la fonte purulente était survenue dans les circonstances que je vais décrire.

Cet animal a reçu sous la peau de la cuisse, du 11 juin au 21 juillet, à quatre reprises différentes, 1 ou 2 centimètres cubes de culture du microbe de la septicémie des cobayes, que j'ai décrit antérieurement; à la suite de ces inoculations, on a constaté quelquefois des vomissements, de l'abattement, de la tristesse, mais, au bout de vingt-quatre heures, tout était dissipé et il ne persistait plus qu'une action locale passagère. Le 21 juillet, seize jours après la dernière injection sous-cutanée, je lui inocule dans la veine saphène 1 cc. 3/4 d'une culture virulente du même microbe, en même temps qu'à un témoin de même poids. Or, tandis que ce dernier est mort en huit heures avec vomissements et diarrhée sanguinolente suivie bientôt de somnolence, de parésie et enfin de véritable collapsus, le premier a résisté.

Toutefois, il a éprouvé des accidents assez graves. Pendant les deux premiers jours, il a vomi sa nourriture, mais il marche encore bien; le troisième jour, il est très affaissé et se tient à peine debout. A ce moment, on observe que l'œil gauche est rouge et légèrement saillant. Cette inflammation de l'œil va en augmentant, l'exophtalmie s'accentue, la cornée se prend, elle est dépolie, grisâtre; l'iris est envahi à son tour; il y a du pus dans la chambre antérieure, assez abondant pour former un hypopyon. Les culs-de-sac conjonctivaux sont distendus et forment deux bourrelets durs qui immobilisent les paupières, de sorte que l'œil, légèrement saillant, reste à demi ouvert. La conjonctive bulbaire est très hyperémiée. La cornée présente à sa partie supérieure un ulcère profond de forme ovalaire. Les accidents évoluaient depuis quatre jours et l'autre œil commençait à se prendre, la conjonctive était très enflammée, la cornée dépolie, la pupille très dilatée, quand l'ablation de l'œil malade fut décidée.

Dès que l'énucléation de l'œil gauche a été faite, les accidents de l'œil droit se sont amendés et la guérison a promptement suivi. Ces faits semblent apporter un argument à la théorie infectieuse de l'ophtalmie sympathique et un nouvel exemple de l'efficacité réelle de la méthode de l'énucléation.

(*La Clinique d'ophtalmologie.*)

ANNALI DI OTTALMOLOGIA

Analysés par le Dr A. ANTONELLI

Vol. XXVI, fasc. 5 (sett.-ott. 1897).

1. — G. di Lorenzo (Messina). — **Les injections sous-conjonctivales de sublimé dans les processus infectieux de l'œil.** — Recherches expérimentales et observations cliniques assez nombreuses et probantes, dont voici les conclusions : Dans des cas graves d'ulcération cornéenne, ainsi que dans un cas d'infection post-opératoire, les injections ne montrèrent aucune efficacité. Aucun résultat, de même, dans des formes d'irido-cyclite et d'irido-choroïdite traumatique et dans un cas d'ophtalmie sympathique (trois injections). Quant aux expériences sur les animaux, les injections sous-conjonctivales de sublimé n'ont montré à l'auteur aucune action antiseptique (recherches bactériologiques) et dans les humeurs de l'œil il n'a pu jamais constater traces de sublimé, ayant simplement obtenu la réaction hydrargyrique.

2. — A Silvestri (Florence). — **Sarcome du sac lacrymal.** — Les cas de véritables néoplasies primaires du sac lacrymal sont rares (de Vincentiis et ses élèves; Seggel). L'observation de Silvestri, sur un homme de 63 ans, est intéressante, car le diagnostic fut posé avant l'opération, grâce aux caractères de la tumeur. L'examen histologique montra un sarcome à cellules polymorphes. Après une première intervention, au bout de deux mois environ, il y eut rechute, avec invasion rapide des tissus orbitaires et métastase dans les ganglions sous-maxillaires.

3. — A. Cassiani-Ingoni (Padoue). — **L'extraction capsulo-lenticulaire de la cataracte.** — Travail intéressant, à l'appui du procédé de Gradenigo, pour l'extraction totale de la cataracte (lire l'original pour les détails des différents temps de l'opération; taille du lambeau en haut, zonulotomie avec un petit crochet mousse spécial, iridectomie, — seulement en cas de prolapsus de l'iris, — manœuvres d'expulsion avec curette annulaire, s'adaptant sur la périphérie de la cornée). Parmi 188 cas opérés d'après cette méthode, 8 fois il y eut rupture involontaire de la capsule (opération terminée comme dans le procédé ordinaire), 9 fois perte très modérée de vitré, 3 fois issue copieuse de ce dernier, 3 fois hernie de l'iris (excision au deuxième ou troisième jour après l'opération), 2 fois enclavement de l'iris, 3 fois hémorragie

légère fournie par l'iris ou le corps ciliaire, enfin 14 fois iritis plus ou moins légère et 3 fois iritis assez grave. Malgré ces complications, parmi les 188 cas 129 donnèrent un résultat *excellent*, 48 un résultat *très satisfaisant*, 8 cas un résultat *médiocre;* de 3 insuccès, un seulement pouvait être attribué à la méthode opératoire elle-même.

Vol. XXVI, fasc. 6 (nov.-déc. 1897).

1. — A. Bietti (Parme). — **Sur la structure de la cataracte kystique.** — Après avoir fait remarquer la rareté de la cataracte kystique (2 cas parmi 450 cataractes opérées à la clinique de Parme), l'auteur donne la description histologique d'une de ces cataractes, extraite chez une demoiselle de 26 ans (cataracte secondaire à une chorio-rétinite d'étiologie obscure). Bietti insiste sur les formes de prolifération et dégénérescence de l'épithélium capsulaire, telles que Moauro, Antonelli et d'autres les ont étudiées, à propos de la cataracte capsulaire. La présence d'une couche épithéliale sur la cristalloïde postérieure serait caractéristique des cataractes kystiques (Becker, Iwanoff, Müller); une véritable néoformation connectivale à l'intérieur du cristallin (cataracte capsulaire épaisse, de structure particulière) ne serait possible qu'après rupture de la cristalloïde. Les cellules vésiculeuses, décrites par Wedl, Iwanoff, Gayet, Becker et d'autres, représentent une transformation dégénérative des éléments épithéliaux sous-capsulaires du cristallin. (Une planche, avec 4 figures bien démonstratives.)

2. — Tarducci (Siena). — **Différence d'action physiologique du courant ascendant et descendant sur les limites du champ visuel.** — L'auteur a repris les recherches de Mme Tschervatscheff et de miss Ellaby, sur l'action du courant continu provoquant l'agrandissement du champ visuel. Mais il a expérimenté en appliquant tantôt le pôle positif sur l'œil et le négatif sur la nuque (*courant ascendant*), tantôt le pôle négatif sur l'œil et le positif sur la nuque (*courant descendant*). Dans deux séries d'expériences, il a commencé par mesurer le champ visuel de chaque œil, pour le blanc et les couleurs; il a appliqué, vingt-quatre heures plus tard, le courant sur l'œil droit et a repris le champ visuel des deux yeux, vingt minutes après l'application électrique, encore une fois vingt-quatre heures plus tard, et même au bout de un, deux, trois ou plusieurs jours. Résultats : 1° avec le courant *ascendant* (intensité 3 milliamp. pendant dix minutes) l'élargissement du champ visuel pour le blanc et les couleurs se manifeste de suite après l'application, atteint le maxi-

mum au bout de trois jours, puis se réduit graduellement pour revenir aux limites normales au bout de sept jours. Le courant agit surtout sur le champ visuel pour le vert, en second lieu pour le rouge, enfin le bleu et le blanc, ce dernier champ étant le moins influencé. L'élargissement se déclare surtout dans le segment inféro-temporal du champ visuel et l'œil congénère présente à peu près des modifications identiques; 2° avec le courant *descendant*, on obtient un rétrécissement remarquable du champ visuel pour le blanc et les couleurs. Ce rétrécissement se manifeste aussi de suite après l'application, atteint son maximum au bout de deux jours, diminue ensuite jusqu'au neuvième jour, quand les limites redeviennent normales. C'est le vert et le rouge qui subissent aussi principalement l'action du courant; le rétrécissement est surtout marqué du côté temporal, et se déclare de même sur l'œil qui n'est pas directement électrisé; 3° le rétrécissement du champ visuel produit par le courant descendant est plus rapide et plus considérable que l'élargissement provoqué par le courant ascendant.

3. — E. Gasparrini (Siena). — **Ophtalmoplégie extrinsèque monolatérale d'origine hystérique, guérie rapidement par l'électricité et le traitement iodo-bromuré.**

Vol. XXVII, fasc. 1, 2 (janv.-févr. 1898).

1. — A Bietti (Turin). — **Une nouvelle méthode pour reconnaître les altérations du sens chromatique.** — L'auteur propose l'*appareil aploscopique de Gaudenzi*, modifié en y ajoutant un second miroir plan (lire l'original, pour la description de l'instrument, et la démonstration graphique du principe qui l'a inspiré).

Nous ferons observer que la méthode de la fusion de deux couleurs, perçue isolément par chaque œil, est excellente pour l'examen de la faculté de vision binoculaire simple, dont la fusion chromatique constitue un véritable *experimentum crucis*. Mais, justement à cause de la difficulté de cette fusion, en tant que fonction de la vision binoculaire proprement dite, la méthode proposée par Bietti ne nous paraît pas certes la meilleure pour la chromatesthésiométrie. De même pour la mesure quantitative de la sensibilité chromatique, la méthode de la fusion ne saurait nullement remplacer l'examen de chaque œil séparément à l'aide d'un photoesthésiomètre pouvant présenter les différentes lumières colorées.

2. — A. ANTONELLI. — **A propos de l'ophtalmomètre Javal-Schiotz dernier modèle.** — Description des modifications subies par l'instrument de 1887 (constructeur Goubeaux) en 1898 (constructeur Giroux). Remarques au sujet de quelques recherches spéciales de kératométrie, et au sujet du contrôle de chaque instrument sortant de l'atelier.

3. — L. BARDELLI (Siena). — **Notice historique à propos du traitement orthophtalmique du strabisme.** — La double louchette, l'une imperforée pour l'œil le meilleur et l'autre perforée pour l'œil strabique, se trouve recommandée (l'auteur reproduit le texte et la figure) la première fois par Ezechiele di Castro, dans un petit traité sur les maladies des enfants, portant pour titre *il Colastro*, édité à Vérone en 1642.

4. — A. BOCCHI (Cremone). — **L'holocaïne en ophtalmologie.** — Collyre à 1 ou 2 p. 100. Aurait, sur la cocaïne, l'avantage d'une action antiseptique puissante, de ne pas provoquer des troubles de l'épithélium cornéen, de ne pas dilater la pupille, de ne pas affaiblir l'accommodation.

5. — BIETTI (Parme). — **Contribution à l'étude des ostéomes de l'orbite.** — Jeune femme de 17 ans, présentant une tumeur grosse comme une forte noisette, au milieu du bord supérieur de l'orbite ; l'œil était dévié en bas et en dehors, avec diplopie, et la vue était réduite à 1/2 malgré l'absence de lésions ophtalmoscopiques. Opération facile : incision longue de plusieurs centimètres, suivant le sourcil, décollement des parties molles, en masse, y compris le périoste, excision de la tumeur à la gouge. Guérison rapide et définitive (suture du ligament tarso-orbitaire). A l'examen macroscopique et histologique, la tumeur était un *ostéome tubéreux*, provenant du périoste (exostose périostée), présentant en partie la structure de l'os dur, en partie celle des os spongieux, et à sa base quelques îlots de tissu médullaire, avec beaucoup de vaisseaux et nombre de cellules géantes (une planche, avec 2 figures).

6. — A NEUSCHÜLER. — **Un symptôme oculaire aidant au diagnostic de la neurasthénie.** — Conclusions : Dans la neurasthénie, le champ visuel présente un élargissement de la tache de Mariotte et un rétrécissement périphérique. Ce dernier est plus prononcé lorsque le champ visuel est pris en allant du centre à la périphérie (*centrifuge*) que lorsque la périoptométrie est centripète. L'agrandissement du *punctum cæcum* est inversement

proportionnel au champ visuel périphérique, donc il se présente plus prononcé lorsque la périoptométrie est centripète que lorsqu'elle est centrifuge. Ces altérations du champ visuel, avec les signes de de Graefe (insuffisance du droit interne) et le signe de Rosenbach (tremblement et fermeture incomplète des paupières), constituent une triade symptomatique des plus caractéristiques.

7. — Gosetti et Jona (Venise). — **Conjonctivites pseudo-membraneuses et conjonctivites diphthériques** (étude clinique et expérimentale). — Observations et expériences, à lire *in extenso*. Conclusion à l'appui de l'idée, généralement admise, que l'*unité étiologique* (présence du bacille de Löffler, seul ou associé à d'autres microbes) ne correspond pas à l'*unité anatomique*, ni à l'*unité clinique*. La rareté de la diphtérie oculaire par rapport à la diphtérie d'autres muqueuses, surtout celle des voies respiratoires supérieures, tient au fait que les conjonctivites par bacille de Löffler, seul ou associé, ont un caractère de beaucoup plus bénin que les affections analogues d'autres muqueuses. Cette atténuation du processus infectieux n'est nullement due aux microbes du sac conjonctival normal, mais à la résistance de la couche épithéliale de la conjonctive, et surtout à l'action des larmes. La sécrétion lacrymale agit d'une façon mécanique, par lavage et dilution, et d'une façon physiologique, en atténuant, sinon en neutralisant, la toxicité des produits microbiens.

8. — G. Ovio (Padoue). — **Sur le mécanisme de l'extraction capsulo-lenticulaire de la cataracte par le procédé du professeur Gradenigo.** — L'auteur, ayant opéré, ces derniers temps, plus de 200 extractions d'après le procédé énoncé, et toujours avec des résultats des plus satisfaisants, recherche quelle est la cause anatomique qui évite presque toujours l'issue du vitré. Si la zonule était, en effet, comme la plus grande partie des auteurs le soutiennent, un simple prolongement de l'hyaloïde, nous devrions avoir presque fatalement la perte du vitré après la zonulotomie de Gradenigo (voir, pour cette opération, *Annali di Ottalmologia*, vol. XXV, 1896, fasc. 1, et vol. XXVI, fasc. 5). Mais derrière le cristallin, et comme moyen de contention du vitré, n'existerait-il pas encore une membrane hyaloïde ?

La zonule, observe Ovio, n'est pas une vraie membrane, mais simplement un système de fibrilles disposées en trois faisceaux, que l'on pourrait dire antérieur, équatorial et postérieur. Sur les préparations macroscopiques d'yeux d'animaux ou de cadavres humains, après avoir excisé la cornée et arraché l'iris, si l'on déchire, avec délicatesse, *seulement la rangée la plus superfi-*

cielle des fibrilles zonulaires (fibrilles qui vont se perdre à la périphérie de la cristalloïde antérieure) sur une certaine étendue, on voit le cristallin se luxer et se détacher très facilement, sans entraîner aucune trace du corps vitré. Reste alors la *fovea patellaris*, recouverte par une membranule très délicate, mais tout de même reconnaissable, qui représente peut-être la *lamelle zonulaire* de V. Berger, ou qui est plutôt une véritable dépendance de l'hyaloïde.

Toujours est-il que la zonulotomie, dans l'opération de Gradenigo doit être faite avec beaucoup de prudence, le zonulotome devant opérer des déchirements *superficiels et limités*, d'autant plus que le degré de résistance de la zonule est très variable, dans les différents cas, et qu'il serait difficile de l'apprécier à l'avance.

Vol. XXVII, fasc. 3 (mars 1898).

1. — Prof. G. Albertotti. — **Considérations sur Benvenuto et sur son œuvre ophtalmologique.** — Travail d'histoire de l'ophtalmologie, ne se prêtant pas à un résumé.

2. — G. Puccioni (Rome). — **L'affection amyloïde des paupières et de la conjonctive.** — Après une revue bibliographique complète de la question (index à la fin du mémoire), l'auteur relate une observation typique de la clinique de Rome avec les détails de l'examen microscopique du tissu amyloïde excisé. Il expose ensuite, d'une façon systématique, la symptomatologie de l'affection, son diagnostic différentiel, les rapports qui l'unissent au trachome, l'origine de la substance amyloïde et de dégénérescences analogues, les méthodes de coloration de la substance amyloïde et leur valeur comparative, enfin l'étiologie et le traitement chirurgical de l'affection.

3. — G. Bonivento. — **L'airol pour le traitement de la kératite à hypopion.** — Le *gallate d'oxyiodure de bismuth* (airol), en poudre, est adopté dans le service oculistique de l'hôpital de Venise, comme succédané de l'iodoforme. Une quarantaine de cas d'abcès de la cornée avec hypopion ont été très favorablement influencés par cet antiseptique nullement irritant.

Recherches sur les altérations de la rétine dans l'infection aiguë par malaria, par G. Guarnieri (*Archivio per le scienze mediche*, vol. XXI, n° 1). — Examen microscopique des yeux de dix malades morts de fièvre pernicieuse à forme comateuse. On

constatait surtout : veines rétiniennes tortueuses, présentant des varicosités, artères et capillaires gorgés d'éléments du sang, la plupart pigmentés (mélanémie), œdème des gaines périvasculaires et des espaces lymphatiques, surtout dans la couche plexiforme et des fibres du nerf optique dans la région péripapillaire. Le plus grand nombre d'*érythrocytes plasmodophores* se trouvait dans les veines et les capillaires; les *leucocytes pigmentés* occupaient parfois entièrement les sections des vaisseaux rétiniens de plus grand calibre, et il y en avait aussi en quantité considérable dans les vaisseaux choroïdiens, surtout du réseau choriocapillaire. Dans quelques préparations on remarquait de véritables *thromboses leucocytaires* et une dilatation énorme des capillaires de la chorio-rétine, qui sont déjà normalement parmi les plus larges de notre économie (Sattler). Les hémorragies ponctiformes se trouvaient dans la couche des granules internes, dans la couche plexiforme externe et dans celle des cellules visuelles, étant donc fournies par les vaisseaux du réseau rétinien externe, où les capillaires sont plus nombreux; ces petits épanchements sanguins s'arrêtaient au niveau de la membrane réticulaire, sans arriver dans les couches des cônes et bâtonnets. L'étude des préparations avec des objectifs à immersion a permis à M. Guarnieri de décrire les altérations des globules rouges et blancs, les corpuscules parasitaires qu'ils contiennent, leur pigmentation, etc. Ces détails, fort intéressants, sont à lire dans l'original. Ils nous apprennent que la fonction phagocytaire s'exerce surtout dans le réseau vasculaire de la choroïde, sans que les éléments de l'endothèle y prennent une part active (les altérations des parois vasculaires étaient, du reste, dans la rétine et dans la choroïde, relativement minimes). La région maculaire ne présentait aucune altération particulière.

A. Antonelli.

BIBLIOGRAPHIE ET REVUE DES JOURNAUX

Ptosis bilatéral d'origine hystérique. — Les désordres fonctionnels du moteur oculaire commun sont relativement rares dans l'hystérie, comme Hitzig, de Halle, l'a montré récemment. Kiernan rapporte l'observation d'une malade, appartenant à une famille de névropathes, qui, à la suite d'une crise d'entéralgie simulant une colique hépatique, fut hypnotisée et présenta un ptosis bilatéral avec amblyopie légère. Les crises douloureuses

disparurent sous l'influence de ce traitement, mais le ptosis persista pendant plusieurs semaines. Un jour, la malade, plongée dans les réflexions que pouvait lui inspirer son affection, fut vivement impressionnée par la chute brusque d'une croisée et aussitôt hypnotisée; on lui suggéra immédiatement que le ptosis était sous l'influence de sa volonté et qu'elle pouvait le faire disparaître : à son réveil, il n'existait plus ainsi que l'amblyopie. (*Medicine*, oct. 1897.)

Le strabisme convergent et son traitement. — HOLTHOUSE reprenant ce sujet déjà traité par son père en 1854, lui consacre une étude basée sur de nombreuses observations. Sur 144 cas, la myopie n'accompagnait que deux fois le strabisme convergent; dans tous les autres, les malades étaient des hypermétropes. Il a obtenu la guérison chez 13 p. 100 de ses malades par l'emploi de verres appropriés et une amélioration chez 62 p. 100. Dans quelques cas, la ténotomie doit être pratiquée, d'abord seule, puis, si c'est nécessaire, elle sera suivie de l'avancement du droit externe de l'œil dévié. (*The Lancet*, 9 juillet 1898.)

Deux cas d'anophtalmie monolatérale. — Dans ces deux cas observés par ROLSTON, il y avait absence de l'œil droit ; il s'agissait d'anophthalmos vrai avec absence complète du globe oculaire. (*The Lancet*, 25 juin 1898.) Dr JAFFARY.

Le réflexe pupillaire dans les maladies infectieuses (*Klein. therap. Wochenschrift*, mai 1898). — Le Dr KORTE termine son travail par les conclusions suivantes : Dans la variole, la scarlatine et la petite vérole, le réflexe pupillaire est normal, tandis que dans la variole hémorragique au début, il est diminué ou manque totalement.

Dans la fièvre typhoïde avec complications pulmonaires, la pupille réagit lentement ; dans l'endocardite infectieuse, elle reste insensible, ainsi que dans la fièvre puerpérale compliquée d'endocardite ou de péritonite.

Abolition temporaire du réflexe pupillaire dans le tabès (*Deut. med. Woch.*, juin 1898). — EICHHORST, outre 103 cas qu'il a observés d'abolition totale et permanente du réflexe pupillaire chez des tabétiques, a constaté chez deux autres l'abolition seulement temporaire de ce réflexe. Le premier cas est celui d'une femme âgée de 38 ans qui présentait tous les symptômes classiques du tabès; au mois de septembre 1893, la pupille droite était plus dilatée que la gauche, mais toutes deux réagissaient

sous l'influence de la lumière et pendant l'accommodation. En janvier 1894, le réflexe lumineux était aboli des deux côtés, les deux pupilles réagissaient cependant pendant l'accommodation. Eichhorst ne revit cette malade qu'en février 1896, époque à laquelle le réflexe lumineux était revenu, tous les autres symptômes continuaient à persister. Jusqu'au mois de juin 1896, la malade étant pendant tout ce temps l'objet d'une surveillance assidue, ce réflexe lumineux persiste, puis disparaît brusquement durant quelques jours pour reparaître ensuite; au mois de décembre 1896, il y a abolition totale de ce réflexe qui n'a pas reparu depuis. Le deuxième cas observé par l'auteur a trait à une femme et est absolument identique au premier.

Le langage des yeux (*Blackwood*, août 1898). — ROBINSON s'est livré à quelques recherches sur ce sujet ; il a remarqué que les pupilles d'un chien terrier excité jusqu'à la colère, se dilataient considérablement comme chez les sujets soumis à l'action de la belladone ; il a pu constater que ce phénomène se produit aussi chez les singes et les chats, que l'on taquine et qui cherchent à se venger, mais à la dilatation pupillaire succède une contraction dès qu'ils prennent l'offensive.

La correction des efforts de l'accommodation, par C. PRENTICE. — La neurasthénie, l'insomnie et la folie elle-même sont bien des fois en rapport avec une affection oculaire ; celle-ci guérie a suffi parfois pour faire disparaître tous les symptômes d'une dyspepsie nerveuse, d'une constipation, d'une ovarite, d'une cardiopathie, de troubles rénaux, toutes affections qui avaient été réputées incurables.

Le centre visuel est le plus étendu dans l'encéphale grâce aux centres nerveux qui régissent les fonctions des muscles de l'œil, si intimement en rapport avec la vision elle-même qu'ils peuvent être considérés comme étant une partie intégrante du centre visuel. Or cette augmentation d'étendue ne signifie qu'une chose : c'est que le centre visuel possède un travail plus considérable à accomplir, une plus grande quantité de force dynamique à faire naître et à employer.

L'énorme expansion de cette activité fonctionnelle est sous la dépendance des conditions anatomiques les plus parfaites, et si ces dernières n'ont qu'une perfection relative, l'acte de la vision exige un travail plus considérable des centres nerveux, d'où un effort. Il est des cas où, par défaut de réfraction ou d'insuffisance musculaire, la vision demeure parfaite grâce à un effort plus considérable.

C'est ainsi que la dépense exagérée de cette force nerveuse qui aurait dû être utilisée pour d'autres fonctions, que ces efforts agissent dès lors comme des irritants ou des perturbateurs de l'ordre qui existe entre les différents centres nerveux.

Quant à la distance qui existe entre l'œil et les différents organes sur lesquels peuvent retentir ses affections, elle est moins considérable qu'on serait tenté de le croire tout d'abord. En effet quelques-uns des centres nerveux qui président aux mouvements des muscles de l'œil sont situés dans le quatrième ventricule dont l'irritation du plancher produit le diabète, ce qui prouve que la fonction rénale est placée sous la dépendance des centres contenus dans ce quatrième ventricule. Dès lors, il n'est plus nécessaire d'un grand effort d'imagination pour comprendre qu'une irritation de l'œil localisée dans le quatrième ventricule puisse retentir sur la fonction rénale.

Les centres visuels et leurs voisins occupent une surface si considérable et sont si disséminés dans les diverses portions de l'encéphale qu'il est parfaitement raisonnable de supposer qu'ils sont çà et là en compagnie immédiate des autres centres nerveux qui régissent les fonctions d'organes situés à une grande distance de l'œil.

Par ces considérations, la question des réflexes cesse d'être un mystère. Un effort d'accommodation est l'emploi d'une certaine force motrice pour corriger un défaut anatomique et obtenir la meilleure vision. La vision parfaite peut en être le résultat, mais elle se fera au moyen d'un effort considérable.

Mais cet effort d'accommodation est manifeste ou n'existe qu'à l'état latent, d'où deux manières de le découvrir et deux façons aussi de le traiter.

Tout d'abord l'effort est manifeste lorsque le défaut de longueur ou d'insertion d'un muscle est rendu appréciable par les différents moyens que l'on possède, tandis qu'il est latent si ceux-ci ne permettent pas de le découvrir. Dans ce dernier cas, les centres nerveux qui fournissent la force capable de suppléer au défaut anatomique ont acquis un tel développement qu'ils n'ont plus besoin d'une excitation pour réveiller l'impulsion qui constitue l'effort latent.

Il en résulte que lorsqu'il existe un effort d'accommodation, plus ce dernier est manifeste (évident), moins le système nerveux est impressionné, parce que l'effort cesse pendant le sommeil ou pendant que les yeux sont fermés ; il y a une période de repos dans l'effort manifeste de l'accommodation. Au contraire, plus l'effort est latent et par suite plus la vision binoculaire paraît parfaite au moyen des épreuves, plus l'irritation et la fatigue du

système nerveux sont considérables, car l'effort latent est continuel.

Partant de ce principe l'auteur a, chez plusieurs malades atteints d'affections variées, corrigé les efforts d'accommodation et à mesure que ceux-ci diminuaient d'intensité les autres symptômes s'atténuaient également. Parmi les observations qu'il rapporte, l'une d'elles a trait à une ovarite datant de plus de six ans dont tous les signes disparurent par la correction d'un effort latent de l'accommodation. JAFFARY.

L'origine des lunettes (*South Western Medical Record*, août 1898). — DAVID prétend que la découverte des verres pour améliorer la vision appartient au roi d'Angleterre Charles II. Après sa fuite en France, il devint pensionné de Louis XIV et tandis qu'il menait à Cologne une existence oisive et dissolue, il rencontra un verrier et regardant à travers une petite lentille il s'aperçut qu'il voyait plus distinctement les objets. Il amena l'ouvrier avec lui.

On raconte que ce prince, né avec un astigmatisme myopique, put arriver mathématiquement à corriger entièrement son amétropie. Ses lunettes sont aujourd'hui au British Museum ; elles furent les premières construites.

Quand il fut couronné roi d'Angleterre, il amena l'artisan avec vingt autres qui ne firent pas moins de six mille paires de lunettes avant de faire celles qui lui convenaient. Son fils préféré, le duc de Monmouth, myope d'un œil, ne portait qu'un verre, d'où l'origine du monocle. JAFFARY.

Des causes du retard anormal dans la formation de la chambre antérieure après l'opération de la cataracte, par TRONCOSO (*Anales de oftalmologia*, juillet 1898). — Dans deux cas, l'auteur a observé ce retard qui a été au moins de quinze jours chez le premier opéré, malheureusement perdu de vue, et de cinq jours chez le second. Passant en revue les diverses opinions de Truc et Valude, de Spéville, Deschamps, il estime qu'elles ne permettent pas de se rendre un compte suffisant des faits, surtout de ceux qu'il a observés chez ses deux opérés. Il réfute tout d'abord les causes générales et ne voit dans ce retard qu'un phénomène local se passant dans l'œil lui-même. La sécrétion de l'humeur aqueuse est un phénomène d'exsudation qui est particulièrement favorisée par la différence de pression entre les deux chambres et le corps vitré ; après la sortie du cristallin, la chambre antérieure demeure vide et l'iris aussi bien que la cristalloïde postérieure s'appliquent contre la cornée. Si la zonule

est très extensible, cette application se fait presque hermétiquement, favorisée encore par les masses corticales. Les choses peuvent rester en cet état ou bien, la chambre antérieure s'étant reformée, un effort brusque de l'opéré provoque l'ouverture nouvelle de la plaie et l'issue de l'humeur aqueuse d'où la nécessité pour la chambre antérieure de se reformer à nouveau. Par conséquent, l'excrétion des liquides intraoculaires se fait difficilement dans ce cas, mais, si les voies postérieures de filtration suffisent pour suppléer les voies antérieures et si la pression intravasculaire de l'intérieur de l'œil ne subit pas de grandes variations, cet état persistera quelque temps sans aucun inconvénient, mais des phénomènes glaucomateux apparaîtront bientôt s'il se prolonge. L'iris, soit par le seul effet de sa contractilité, soit sous l'influence de l'atropine, rompt ses adhérences et déplisse la cristalloïde, amenant la formation de vacuoles que l'humeur aqueuse ne tarde pas à remplir.

Cette explication purement mécanique du mode de production de cet accident paraît plus vraisemblable que celle qui l'attribue à un défaut de sécrétion de l'humeur aqueuse par action nerveuse sous l'influence du choc opératoire.

Au point de vue pratique, tant que la tension intraoculaire sera inférieure à la normale, l'emploi de l'atropine sera indiqué, mais à la moindre menace d'augmentation l'iridectomie pourra être indiquée. JAFFARY.

L'opération de la cataracte chez les lépreux, par FERNANDEZ (*Anales de oftalmologia*, juillet 1898). — L'auteur, qui exerce à la Havane, pense qu'il ne faut pas refuser l'opération aux lépreux si à une infirmité repoussante vient se joindre la perte de la vision, car la présence de bacilles n'empêche nullement la cicatrisation de la plaie cornéenne, ainsi qu'il l'a observé chez plusieurs de ses opérés. JAFFARY.

Tumeurs malignes de la cornée et de la conjonctive, par DEVEREUX MARSHALL (*Journ., of eye, throat diseases*, juillet 1898). — Le pronostic toujours sérieux de ces tumeurs aussi bien que l'obscurité qui règne sur leur origine et leur développement en font un sujet des plus intéressants. L'œil offre une variété considérable de néoformations; les variétés que l'on rencontre le plus souvent sur la cornée et la conjonctive sont : l'épithélioma, le sarcome, l'*ulcus rodeus*. Les deux premières sont rares et la troisième n'atteint la cornée ou la conjonctive que par propagation. La guérison dépend de l'ablation complète des tissus atteints. Dans deux cas de sarcome de la cornée et de la conjonctive, n'ayant

pas récidivé après l'énucléation, l'auteur a pu examiner les globes oculaires qui étaient sains à l'intérieur. Il n'est pourtant pas excessivement rare de rencontrer des malades ayant dû subir l'énucléation pour un sarcome intraoculaire, encore en vie, plusieurs années après l'opération. La clinique nous enseigne que la marche du sarcome extraoculaire est bien plus rapide que celle du sarcome intraoculaire, d'où l'importance considérable du diagnostic précoce de ces tumeurs. JAFFARY.

Traitement du trachome, par ANGELUCCI (*Ibid.*). — L'auteur préfère le brossage et la destruction des granulations sous-épithéliales à l'excision de la conjonctive, suivis d'un lavage journalier des conjonctives avec la solution de bichlorure de mercure à 1 p. 2,000. L'anesthésie à la cocaïne doit être employée avant toute intervention. Lorsque le processus semble n'être plus aigu, aux lavages avec le sublimé, l'auteur conseille de joindre l'instillation biquotidienne de quelques gouttes de glycérine additionnée d'acide tannique au 1/10.

Les affections des voies lacrymales, par CONNOR (*Journ. of amer. med. Association*, juillet 1898). — Les conclusions de l'auteur sont les suivantes :

1° Parmi les causes prédisposantes des affections lacrymales, il faut citer les malformations de ces voies et les défauts de réfraction.

2° La syphilis, la goutte, la phtisie, la scrofule et toutes les maladies infectieuses peuvent en être la cause.

3° Parmi les causes locales, on trouve la conjonctivite à la partie supérieure des voies lacrymales et les affections du nez à leur partie inférieure.

4° Dans tous les cas, il ne faut pas négliger de traiter l'état général.

5° Tous les défauts d'accommodation doivent être corrigés par l'emploi des mydriatiques et l'équilibre musculaire être parfait.

6° Les affections de la conjonctive et des paupières, aussi bien que les affections du nez doivent être traitées.

7° L'injection des voies lacrymales avec des solutions antiseptiques au moyen de petites seringues, ou le lavage sous pression par la méthode de Gould et l'usage externe de l'eau chaude, donnent les meilleurs résultats.

8° La perméabilité des points lacrymaux doit être assurée ainsi que leur situation normale.

9° Les rétrécissements seront dilatés au moyen de sondes ou incisés.

10° Les cas traités de bonne heure donnent de bons résultats; ceux qui s'accompagnent de larges pertes de substance donnent moins espoir à cause de l'épiphora qui subsiste en dépit de tout traitement. JAFFARY.

Iridoplégie réflexe unilatérale; sa pathologie et sa signification clinique, par LESIYNSKY (*New-York med. J*, juin-juillet 1898). — Il s'agit de cet état particulier d'une pupille, qui, insensible à l'action de la lumière, a néanmoins conservé sa sensibilité à l'accommodation; il est de règle qu'elle ne réagit pas davantage lorsque l'œil congénère est influencé par un rayon lumineux. La pupille peut être contractée ou dilatée ou même égales toutes les deux. Il y a en général un défaut de vision et une lésion apparente du fond de l'œil. Les réactions pupillaires de l'autre œil sont normales. C'est le signe d'Argyll-Robertson monoculaire; cet état ne doit pas être confondu avec l'iridoplégie complète dans laquelle toutes les réactions sont abolies et qui constitue une des manifestations tardives de la syphilis (ophtalmoplégie interne de Hutchinson). Chez tous les malades qu'a observés l'auteur, le traitement antisyphilitique a été sans action sur ce phénomène pupillaire dû par conséquent à un processus ayant un caractère destructif ou dégénératif. Il est pourtant des cas dans lesquels une iridoplégie absolue mais récente a disparu sous l'influence du traitement spécifique.

La plupart des auteurs ont assigné à ce phénomène une origine tabétique ou parétique, opinion que l'auteur ne saurait accepter.

Dans 108 cas de tabès, Berger n'a trouvé que 2 cas d'absence du réflexe lumineux pupillaire unilatéral, tandis que Ziemenski n'en a observé que 2 cas sur 207 malades atteints d'affections nerveuses diverses. Moelé l'a rencontrée quelquefois dans la paralysie générale. Dans son travail basé sur 628 cas d'iridoplégie réflexe Uthoff ne cite pas un seul cas d'abolition du réflexe lumineux unilatéral. Gowers dit que l'iridoplégie réflexe est bilatérale généralement et unilatérale dans des cas exceptionnels.

L'auteur pense cependant qu'elle n'est pas aussi exceptionnelle qu'on le dit, mais qu'elle n'est peut-être pas recherchée avec assez de soin.

Son existence n'a rien de surprenant, puisque chez les tabétiques nous observons aussi des symptômes n'existant que d'un seul côté.

Dans le tabès, une seule pupille peut être affectée longtemps avant que l'autre le soit à son tour. Elle résulte souvent d'une altération de la troisième paire ou de son noyau et peut être le seul symptôme de la préexistence d'une paralysie de la troisième paire. Elle est toujours l'indice d'une dégénération portant sur le noyau

de celle-ci ou sur ses branches efférentes; quant à son origine, elle est syphilitique et siège dans la portion centrifuge de l'arc réflexe. Telles sont les conclusions que l'auteur croit pouvoir poser après avoir exposé les divers cas qu'il a examinés et les diverses théories émises pour expliquer le mécanisme de l'iridoplégie réflexe unilatérale. JAFFARY.

FORMULAIRE ET THÉRAPEUTIQUE OCULAIRES

Traitement de la migraine ophtalmique. — L'hygiène et le régime sont les meilleurs traitements prophylactiques qu'on puisse opposer à la migraine en général aussi bien qu'à la migraine ophtalmique.

Quand l'accès de migraine est commencé, il ne cède qu'à un vomissement du contenu de l'estomac. On peut pourtant l'arrêter, en administrant un des cachets suivants recommandés par le Dr A. Robin :

Antipyrine	0 gr. 50
Bromure de potassium	0 » 50
Chlorhydrate de cocaïne	0 » 01
Caféine	0 » 02
Poudre de Paullinia sorbilis	0 » 30

Mêlez exactement. En un paquet ou en un cachet.

Oculine, médicament opothérapique. — M. le Dr Lagrange, de Bordeaux (d'après *Rép. de pharm.*), a traité certaines affections oculaires, principalement les décollements de la rétine, par une préparation opothérapique nouvelle, l'oculine, qui est un extrait glycériné de corps ciliaire et de corps vitré. Pour préparer cet extrait, on prend des yeux de bœuf; on isole le corps ciliaire et le corps vitré, qu'on fait macérer dans un poids égal de glycérine; on additionne d'un poids de sérum artificiel égal à celui de la glycérine : on filtre à la bougie Chamberland, et on renferme le liquide filtré dans des ampoules d'une contenance de 3 centimètres cubes.

L'oculine peut être injectée hypodermiquement, mais M. Lagrange la fait absorber le plus souvent par la bouche; il administre le contenu d'une ampoule dans un demi-verre d'eau.

(*Médecine moderne*, 22 octobre 1898.)

INDEX BIBLIOGRAPHIQUE

FAGE. — Gomme syphilitique de la paupière, dans la *Gazette médicale de Picardie* (octobre 1898).

BOURGEOIS. — Des hémorragies intra-oculaires spontanées chez les adolescents, dans les *Archives médicales belges* (octobre 1898).

SCHOEN. — Traitement étiologique du glaucome, dans *Klinisch-Therapeutische Wochenschrift* (30 octobre 1898).

ALF. DUPRAY. — Un cas bien rare de mélano-sarcome de l'œil, dans la *Revue de chirurgie* (10 octobre 1898).

STRUBELL. — Périostite orbitaire. Complication rare de la rougeole et de la scarlatine, dans *Münchener Med. Wochenschrift* (18 octobre 1898).

E. AMMANN. — Transmission héréditaire de l'héméralopie dans l'hémophilie (*Correspondenz Blatt für Schweitzer Aerzte* 15 octobre 1898).

Dr MAC-LACHLAN. — Some Relations of the Eyes to Diseases of the Brain, dans *The journal of Ophtalmology, Otology and Laryngology* (juillet 1898, New-York).

CHARLES LESLIE RUMSAY. — Ocular Muscles, dans *The Journal of Ophtalmology, Otol. and Laryng.* (dans le vol. X, 1898).

NOUVELLES

Création de l'Enseignement ophtalmologique à l'École de médecine de Marseille.

Nous apprenons avec le plus grand plaisir que M. le Dr Ch. Guende vient d'être nommé chargé du cours d'ophtalmologie à l'École de médecine de Marseille. Le Conseil supérieur de l'Instruction publique ne pouvait faire un meilleur choix. Nous adressons à notre confrère et ami nos plus vives félicitations.

(*De la Rédaction.*)

ASSOCIATION DE LA PRESSE MÉDICALE FRANÇAISE

Secrétariat général : 93, boulevard Saint-Germain, Paris.

Exposition internationale de 1900

VISITE DES CHANTIERS

Le secrétaire général de l'*Association de la presse médicale* avait demandé à M. le commissaire général de l'Exposition de 1900 :

1° De délivrer, aussitôt que faire se pourrait, des cartes d'entrée sur les chantiers de l'Exposition, aux membres de l'Association de la presse médicale qui en feraient la demande expresse.

2° De délivrer, dès l'ouverture de l'Exposition de 1900, des cartes d'entrée à l'Exposition à tous les membres de cette association.

3° De vouloir bien réserver à ladite association un local spécial dans l'enceinte de l'Exposition, soit au pavillon de la Presse, soit dans le palais du Congrès, local où elle pourrait recevoir les médecins et savants étrangers.

M. le commissaire général, par l'entremise de M. Gilles de la Tourette, médecin en chef de l'Exposition, a répondu au président, M. le Dr Cornil :

1° M. le secrétaire de l'*Association* enverra au commissariat général la liste des membres de l'Association. — Ceux d'entre eux qui seraient désireux de visiter les chantiers voudront bien se rendre au commissariat, où M. le secrétaire général leur délivrera un permis de visiter. Munis de ce permis, ils se présenteront à l'un des postes médicaux de l'Exposition, où le médecin en chef mettra à leur disposition un interne pour la visite des chantiers.

Le permis de visiter ne sera valable que pour la journée.

2° En ce qui concerne les autres questions, il sera répondu lors de l'attribution générale des cartes d'entrée, l'Exposition étant ouverte, et lorsque la distribution des locaux du palais des Congrès aura été faite.

Le secrétaire général :
MARCEL BAUDOUIN.

Le Gérant : FÉLIX ALCAN.

5498. — L.-Impr. réunies, B, rue Saint-Benoît, 7. — MOTTEROZ, directeur.

DEUX OBSERVATIONS DE RÉTINITE GRAVIDIQUE

PAR

Le Dr CH. GUENDE

Chargé de cours d'ophtalmologie à l'École de médecine de Marseille.

Mémoire communiqué au Congrès de gynécologie, d'obstétrique et de pœdiatrie de Marseille, le 11 octobre 1898.

Les relations pathologiques de l'utérus gravide avec l'organe de la vision ont fait l'objet de trop nombreuses publications pour qu'il soit nécessaire d'insister sur leur importance.

Nous savons que les manifestations rétiniennes de la grossesse ne reconnaissent pas directement pour cause l'état de l'utérus, mais qu'elles veulent la participation de l'organisme et se développent à la faveur d'une complication générale. L'atteinte peut se produire, soit à la première grossesse, soit après une ou plusieurs grossesses normales. Elle est le plus ordinairement sous la dépendance de l'albuminurie, ou de la néphrite gravidique. Mais l'albumine fait parfois défaut, et dans quelques-uns de ces derniers cas, l'explication des lésions rétiniennes peut présenter de sérieuses difficultés. Aussi croyons-nous qu'en l'état actuel de la question la parole est encore à la clinique.

Nous avons recueilli les deux observations qui suivent dans notre clientèle privée, en nous aidant des renseignements qu'ont bien voulu nous fournir les médecins traitants sur les antécédents et l'état général des parturiantes.

Observation I.

Mme G..., mariée en 1892 à l'âge de 32 ans, a eu, au commencement de l'année 1894, une première grossesse dont le début a été signalé par des nausées et des vomissements. Rien d'anormal jusqu'au huitième mois. A ce moment est apparu, à la suite d'une émotion violente, de l'œdème de la face et des

extrémités. En même temps la vue s'affaiblissait rapidement; elle était limitée en haut et en bas, au dire de la patiente, par une sorte de nuage qui laissait à peu près intacte la vision centrale. Vingt jours après, cette dernière était atteinte à son tour, au point qu'une personne ne pouvait être reconnue à un mètre de distance. L'analyse des urines, faite dès l'apparition des accidents, révélait la présence de l'albumine.

Dans les premiers jours du neuvième mois survient une attaque d'éclampsie qui nécessite l'accouchement provoqué. Celui-ci est pratiqué rapidement à l'aide du forceps, après application préalable du dilatateur de Tarnier sous le chloroforme. L'enfant ne vit que quelques heures.

Les jours suivants, le trouble visuel demeure stationnaire, la clarté d'une lampe est à peine perçue. Nous sommes alors appelé en consultation par le médecin traitant, M. le Dr Marnac, et nous découvrons à l'ophtalmoscope une rétinite hémorragique avec décollement de la rétine des deux yeux. Les lésions, identiques des deux côtés, consistent en hémorragies localisées principalement dans le voisinage de la papille, petites taches blanches le long des vaisseaux veineux, peu nombreuses dans la région de la macula; léger nuage papillaire. Quant au décollement, il occupe la moitié inférieure de la rétine.

A la suite de notre examen la vue s'améliore progressivement. Trois mois après la malade commence à lire.

Vers cette époque débute une nouvelle grossesse, qui évolue normalement, sans accident d'aucune sorte, malgré la présence de l'albumine dans les urines. Il est bon de dire qu'en prévision de complications possibles le régime lacté a été institué. L'enfant meurt le huitième mois; sa mort est attribuée à la persistance du trou de Botal.

Nous venons de revoir la malade quatre ans après l'apparition des troubles oculaires : les papilles présentent une teinte franchement rosée. Rien de particulier à signaler, si ce n'est peut-être une faible diminution du calibre des artères de l'œil gauche.

Acuité visuelle = 6/10 de chacun des deux yeux.

Observation II.

La personne qui fait l'objet de la seconde observation est âgée de 30 ans et a toujours joui, jusqu'à ces derniers temps, d'une bonne santé. Mariée depuis onze ans, elle n'a contracté, depuis lors, aucune maladie infectieuse.

Elle a eu six grossesses. Le premier accouchement a été suivi, quelques jours après, de la mort de l'enfant. La patiente, atteinte de manie puerpérale, a guéri rapidement par l'isolement à la campagne, dans un milieu entièrement nouveau pour elle.

Les trois grossesses suivantes ont évolué de la façon la plus normale; l'accouchement s'est opéré facilement et les enfants, très gros à la naissance, sont actuellement tous vivants.

La cinquième grossesse a été interrompue au cinquième ou sixième mois, l'avortement suivi d'une hémorragie importante. A noter que la malade avait présenté, quelques mois avant, de la morphinomanie temporaire.

Rapidement remise, Mme X... reste en bonne santé jusqu'en 1896. Vers la fin de cette année, elle commence à absorber, à doses croissantes, du chlorhydrate de cocaïne, à l'aide duquel elle s'intoxique littéralement, malgré la surveillance dont on l'entoure.

Très éprouvée au commencement de 1897 par des accidents aigus de cocaïnisme, troubles psychiques intermittents, excitation, tachycardie, faiblesses, etc., elle diminue la dose du médicament.

Nous arrivons ainsi au début de la sixième grossesse, à laquelle il est difficile d'assigner une date, à cause des troubles de la menstruation dus à l'intoxication cocaïnique. Celle-ci continue encore, en dépit d'une surveillance des plus étroites. L'appétit se perd, les forces diminuent considérablement, toutefois sans amaigrissement apparent. Il y a de l'anhélation, des palpitations; le pouls, très fréquent, monte

à 100 et 110 pulsations par minute. La mémoire est paresseuse, la volonté en partie abolie. A ces divers symptômes s'ajoute la polyurie. La soif est vive, la quantité de liquide absorbée chaque jour s'élève à 3 1/2 ou 4 litres dont 2 litres d'eau de Vichy. L'analyse des urines ne décèle pas trace de sucre ni d'albumine par les procédés classiques.

Au milieu de juillet, suppression définitive de la cocaïne. La polyurie persiste ainsi que les symptômes précédents; l'anorexie demeure absolue jusqu'à la fin de la grossesse. L'analyse qualitative des urines, répétée régulièrement chaque semaine, jusqu'au dernier moment, donne sans cesse un résultat négatif, quant à la recherche du sucre et de l'albumine. A l'examen microscopique on rencontre quelques éléments épithéliaux de la vessie, mais aucun élément figuré attribuable au rein.

Le début des troubles visuels se place dans les derniers jours d'octobre. La malade, grande liseuse, s'aperçoit que sa vue diminue rapidement : la lecture devient bientôt impossible. Elle éprouve la sensation d'un voile de plus en plus épais.

L'accouchement a lieu dans la deuxième quinzaine de novembre, sans incident, sans aucune suite morbide, malgré l'état de faiblesse générale, qui est extrême. La vision à ce moment est réduite à une perception lumineuse vague permettant de distinguer seulement le jour de la nuit.

Quant à l'enfant, il est dans un état de maigreur excessive : il faut pratiquer la respiration artificielle, jointe à la flagellation, pour le rappeler à la vie.

Après la délivrance la vue va en s'éclaircissant. Toutefois un trouble persistant recouvre l'objet fixé, tandis que la perception périphérique continue à s'améliorer. C'est dans ces circonstances que nous sommes appelé à nous prononcer sur l'état oculaire de Mme X...

Voici le résultat du premier examen opthalmoscopique, pratiqué le 28 décembre, plus d'un mois après l'accouchement : œdème de la papille étendu à la rétine péripapillaire, veines dilatées, sinueuses; foyers hémorragiques, surtout

nombreux dans le voisinage de la papille et sur le trajet des vaisseaux veineux; taches blanches situées principalement dans la région de la macula, qu'elles masquent absolument, offrant en ce point l'aspect d'exsudats épais et brillants. Lésions semblables dans les deux yeux. Large scotome central.

A l'examen suivant, le 19 janvier 1898, l'œdème papillaire, moins prononcé, laisse apercevoir faiblement les contours du disque optique. Les taches hémorragiques paraissent diminuées en nombre comme en étendue. Mais le scotome central n'est nullement atténué. Le champ visuel périphérique est sensiblement normal, les couleurs (rouge et bleu) sont facilement perçues.

16 *mars*. — L'œdème papillaire a complètement disparu, faisant place, à droite, à une pâleur marquée du nerf optique, tandis que la papille gauche conserve un aspect rosé. Diminution notable du calibre des vaisseaux centraux, de l'œil droit principalement : les artères sont décolorées, la colonne sanguine entourée d'un liséré blanchâtre. Autour du nerf optique, quelques petits foyers hémorragiques. Mais ce qui fixe surtout notre attention, c'est la présence de taches exsudatives, recouvrant le pôle postérieur des deux yeux. Toutefois le scotome central est certainement diminué : l'œil droit distingue vaguement la main qui remue à 0 m. 40; quant au gauche, il compte les doigts à un mètre.

Les examens suivants paraissaient encore plus favorables à la malade, lorsque ces derniers temps, à la suite d'un vif chagrin, l'acuité visuelle a subi une chute marquée. A l'ophtalmoscope les nerfs optiques sont plus pâles. A droite, certaines branches de l'artère centrale prennent l'aspect caractéristique de rubans blanchâtres, à une faible distance des bords papillaires. Quant aux lésions maculaires, elles paraissent de chaque côté modifiées dans leur aspect, moins réfringentes. Le scotome central demeure très net.

La première observation se rapporte à un cas de rétinite hémorragique compliquée de décollement de la rétine. Les accidents oculaires, de même que l'éclampsie qui a motivé

l'accouchement provoqué, sont attribuables à l'albuminurie gravidique. Nous devons dire que l'intervention était déjà arrêtée dans l'esprit du médecin, avant l'apparition des phénomènes éclamptiques, dans le but de faire cesser les troubles de la vision, qui effrayaient la malade et son entourage. Pareille pratique compte quelques précédents, justifiés par l'amendement des lésions des membranes internes et la restitution de la fonction qui suivent ordinairement la délivrance. Telle est en effet la règle générale. Elle comporte malheureusement des exceptions, et pour ne parler que des cas semblables à celui-ci, on a vu (Lotz cité par Berger[1]) la rétinite accompagnée de décollement se terminer par la cécité, alors que la rétine était revenue à sa place normale. Notre malade a donc bénéficié du mode de terminaison le plus fréquent. Mais il n'était pas moins intéressant de revoir le fond des yeux et de reprendre l'acuité visuelle, quatre ans après le début des accidents.

Ce serait ici le lieu de nous étendre sur le degré de vision compatible avec les atteintes rétiniennes de la grossesse; mais nous ne le pourrions sans sortir du cadre de cette communication. Qu'il nous suffise de dire que, si le retour complet à la vision normale a été observé, il est de règle que l'on doive se contenter, d'une manière générale, d'une acuité visuelle qui, quoique inférieure à l'acuité normale ($V = 1$), permette de vaquer aux occupations de la vie courante.

Plus complexe et plus intéressante est la seconde observation, dans laquelle le point de vue étiologique paraît difficile à dégager d'une façon précise. Notre premier examen nous a mis en présence de lésions intra-oculaires graves, dont il ne nous a malheureusement pas été donné d'observer le début. Ces lésions consistaient en hémorragies péripapillaires, engorgement veineux, œdème de la papille sans caractères bien précis, nombreuses taches exsudatives de la région

1. Berger, *les Maladies des yeux dans leurs rapports avec la pathologie générale*, Paris, chez Masson, 1892.

de la macula, offrant, à gauche surtout, la disposition étoilée de la rétinite albuminurique. Bien entendu il ne s'agit ici que d'une comparaison, cet aspect n'étant d'ailleurs pas absolument pathognomonique et ayant été observé avec l'anémie pernicieuse progressive notamment.

Nous avons dit que les urines n'avaient jamais été albumineuses. On peut objecter, il est vrai, que l'albumine avait pu exister d'une façon intermittente et passer inaperçue entre deux analyses. Nous ne nous arrêterons pas à cette objection. L'explication nous était plutôt apparue dans l'existence possible d'une atteinte rénale antérieure à la dernière grossesse et ayant évolué silencieusement, à la façon de certaines formes frustes de néphrite interstitielle. On sait que tous les brightiques ne sont pas albuminuriques, et que les œdèmes eux-mêmes peuvent faire défaut pendant une période de temps plus ou moins longue. Nous avions d'ailleurs découvert dans les antécédents une rougeole à l'âge de 6 ans, suivie d'une période de deux semaines pendant laquelle s'étaient manifestés des accès de fièvre intermittente. De plus, l'intoxication morphinique dont il a été parlé au cours de la cinquième grossesse avait peut-être donné lieu à de l'albuminurie temporaire, ainsi que cela a été signalé. Tout cela constitue-t-il des présomptions suffisantes ? Nous n'osons l'affirmer, la malade n'ayant jamais présenté aucun des signes du petit brightisme, tels que crampes aux mollets, vertige, démangeaisons, épistaxis, etc.

Le symptôme polyurie aurait pu avoir de l'importance, si nous avions connu la quantité des urines émises dans les vingt-quatre heures, leur densité, la proportion des éléments normaux. Or, tout ce que nous savons, c'est qu'il s'agissait d'une polyurie peu considérable, pouvant être classée dans les polyuries moyennes, et que son apparition avait coïncidé avec l'absorption de la cocaïne, dont l'action diurétique est connue.

Ceci nous amène à envisager le rôle de l'intoxication médicamenteuse. Il serait superflu de reprendre l'énumération des nombreux accidents qui lui sont attribuables et dont on a parcouru le détail dans le cours de l'observation. Qu'on se

rappelle l'état d'amaigrissement de l'enfant, un véritable enfant *vieillard*. L'action de la morphine a dû être associée à celle de la cocaïne, la malade, une vraie toxicomane, cherchant sans cesse à se procurer et à absorber le plus qu'elle pouvait de ces deux médicaments. L'état d'épuisement constitutionnel, de dystrophie, qui en était résulté, comparable à une véritable dystrophie expérimentale, était bien fait pour préparer le terrain à l'auto-intoxication gravidique.

Nous avons pensé que cette observation, qui sort du cadre ordinaire, était de nature à intéresser le Congrès; aussi n'avons-nous pas hésité à en faire le principal sujet de cette communication.

Dr Ch. Guende.

SUR LE SIÈGE ET LA NATURE DE L'IMAGE OPHTALMOSCOPIQUE

(AVEC 3 FIGURES GÉOMÉTRIQUES)

PAR

Le professeur G. BASSI

MÉDECIN EN CHEF DES HOPITAUX ROYAUX DE LUCQUES.

Le sujet du présent mémoire intéresse autant la physique que l'ophtalmologie, puisqu'il s'agit en substance de la *vision d'un objet à travers une lentille convergente*, dans les deux cas différents : 1° lorsque l'objet se trouve au foyer de la lentille où plus près que le foyer (ce qui correspond exactement à l'examen ophtalmoscopique immédiat ou à image droite); 2° lorsque l'objet se trouve au delà du foyer de la lentille (ce qui correspond au fond à l'examen ophtalmoscopique médiat ou à image renversée).

Dans ce second cas, où l'on peut recueillir « l'image réelle » de l'objet, il est plus ou moins explicitement admis dans les traités de physique et d'ophtalmoscopie que cette image possède une visibilité objective. En effet, tous les auteurs, à com-

mencer par Helmholtz et jusqu'aux plus récents, enseignent que dans l'ophtalmoscopie à image renversée il y a formation, en deçà de la lentille collectrice, de l'image réelle, renversée et agrandie, de la rétine, et que c'est précisément cette image réelle aérienne que nous voyons dans cet examen, et à laquelle nous devons accommoder notre œil.

Au point de vue pratique cet énoncé peut être admis — de même qu'on emploie couramment l'expression, impropre, de la « visibilité de l'image virtuelle des physiciens », — mais, à mon avis, cet énoncé n'est plus admissible, dès qu'on le prend à la lettre, en affirmant que l'image réelle est effectivement visible dans l'observation directe.

Je prétends, et c'est précisément ce que je veux expliquer d'abord dans ce travail, que si l'on étudie le fait vrai physiologique qui se passe dans le cas dont je parle, on est obligé de reconnaître que l'image réelle n'est visible qu'en la recevant sur un écran; tandis que dans l'observation directe ce que nous voyons n'est pas l'image réelle de l'objet, mais bien *l'objet lui-même* modifié de diverses manières (agrandi, renversé) par la déviation que la lentille ou le système de lentilles fait subir aux rayons lumineux. D'où résulte qu'à proprement parler ce que l'on observe dans l'ophtalmoscopie médiate n'est pas l'image physique, réelle (laquelle n'a donc pas de visibilité proprement dite), mais une image *idéelle*, ayant son siège (apparent et variable) plus près que l'objet et à tous égards analogue à celle que nous percevons dans l'ophtalmoscopie à image droite; de sorte que, comme cette dernière, c'est une image sensorielle, c'est-à-dire une *image projetée* par notre œil au dehors, dans le monde externe, mais existant seulement dans notre centre sensoriel.

Pour prouver ma thèse — dont la vérité, je n'en doute pas, finira par être reconnue et affirmée dans les traités de physique, car elle me paraît devoir être d'une évidence pour ainsi dire immédiate pour tous ceux qui auront bien saisi ma pensée — il suffit de donner un coup d'œil aux figures 2 et 3 de ce mémoire. Ces figures géométriques sont presque les

mêmes qu'on trouve dans les traités, mais elles sont plus complètes, car j'y ai tracé de plus la marche des rayons lumineux à travers le cristallin de l'œil de l'observateur.

Dans la figure 2 l'objet AB observé est en deçà du foyer de la lentille convergente. L'œil de l'observateur reçoit un certain nombre de rayons du point A, qui ont la même diver-

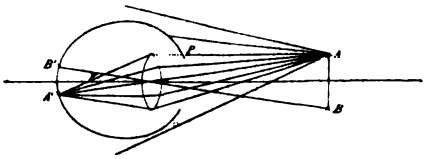

FIG. 1.

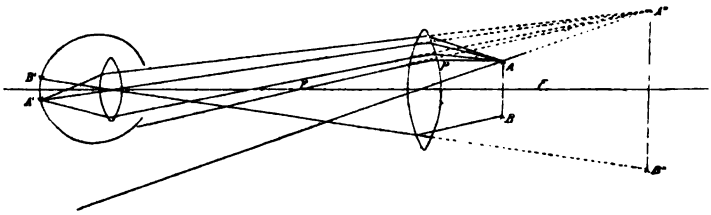

FIG. 2.

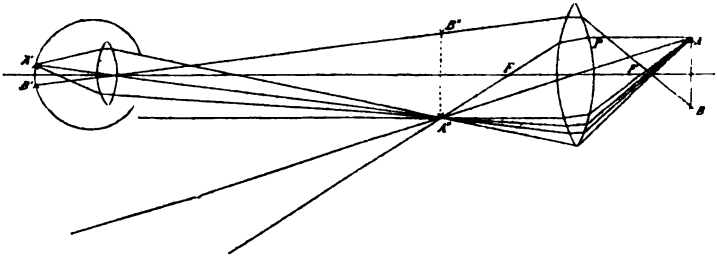

FIG. 3.

gence et la même inclinaison *que s'ils provenaient* de A″, qui est l'image virtuelle de A. Mais en A″ nous n'avons aucune origine de rayons lumineux, c'est-à-dire aucune cause de notre vision. Il s'ensuit que A″ n'est pas vraiment visible. Cela est admis universellement. Ce qui apparaît à notre œil en A″ est tout simplement *un effet* de notre impression visive

même, c'est-à-dire c'est une image sensorielle ou idéelle, qui est créée par notre sens cortical visif.

Or, la même chose, selon moi, doit s'admettre aussi pour l'observation d'un objet AB qui se trouve au delà du foyer d'une lentille convergente (fig. 3). Dans ce cas, les rayons qui proviennent du point A frappent notre œil *comme s'ils provenaient* de A″ qui est l'image réelle de A. Mais en A″, si l'on n'y place un écran, nous avons seulement le passage (avec croisement) des rayons émanés du point A et aucune origine de rayons, aucune cause de vision, puisque la cause unique de la vision est et reste toujours l'objet. Il en résulte que A″ (et j'entends A″ B″ tout entier) *n'est pas visible directement.* Ce qui apparaît à notre œil en ce point A″ (en A″ B″) est toujours et seulement *un effet* de la vision, c'est-à-dire une image idéelle (ou virtuelle au sens psycho-physique) parfaitement analogue, en son essence, à cette image que j'ai indiquée dans le cas précédent, et pas autre chose. L'unique différence accidentelle est celle-ci : dans le premier cas c'est une image idéelle ou *virtuelle droite;* dans le second cas, c'est une image idéelle ou *virtuelle renversée*, qui n'était pas encore connue à l'heure actuelle.

Traduisant mes idées en langage philosophique — il me semble que le manque d'exactitude en ce qu'on affirme ordinairement, tient à cela qu'en expérimentant avec les lentilles on confond l'observation objective avec l'observation subjective. Et justement je tiens à faire remarquer que ma critique porte uniquement sur cette affirmation-là et que je n'entends pas du tout changer les lois de l'optique.

Les physiciens ont observé objectivement qu'en plaçant un objet lumineux (une flamme) d'un côté d'une lentille convergente et en plaçant de l'autre côté un écran, il arrive ceci : dans un premier cas (c'est-à-dire quand la flamme est à une distance de la lentille inférieure à la distance focale) on ne recueille aucune image réelle sur l'écran ; tandis que dans le second cas (c'est-à-dire quand la flamme est à une distance de la lentille supérieure à la distance focale, on recueille sur

l'écran l'image réelle de l'objet lumineux — en supposant que cet écran soit placé à une distance convenable de la lentille.

De ce simple phénomène objectif se rapportant au second cas, les auteurs ont cru pouvoir conclure sans informations plus amples que, l'écran enlevé, la susdite image réelle doit exister en l'air, et que c'est justement elle que nous devons voir quand nous nous plaçons devant la lentille en deçà du point où auparavant nous avions placé l'écran.

Eh bien, cela n'est pas logique, étant donné que l'impression sensorielle que l'on reçoit en regardant un objet à travers une lentille est phénomène individuel, *subjectif*, ou pour mieux dire psycho-physique, qu'il n'est pas permis de confondre avec le phénomène objectif de la production de l'image réelle sur un écran. Et à vrai dire, cette production est en effet rattachée, elle aussi, à la marche des rayons lumineux à travers et au delà de la lentille, mais l'impression visive est en outre la conséquence de l'irritation que de tels rayons exercent en premier lieu sur la rétine et en second lieu sur notre centre cortical visif; il y a en outre la réaction sensorielle de ce même centre. Ainsi cette impression n'est plus du ressort de la physique pure, mais de la physiologie.

Pour procéder logiquement, si l'on veut se rendre compte de l'impression visive dont je parle, il faut d'abord étudier le processus psycho-physique de la vision ordinaire, immédiate; et puis ensuite l'on recherchera ce qui arrive dans les deux cas que nous avons exposés plus haut et qui ont déjà été étudiés objectivement par les physiciens.

Cela faisant, on arrive facilement à reconnaître que, dans tous les cas, — c'est-à-dire tant dans la vision immédiate des objets que dans leur vision médiate à travers des lentilles, — l'acte psycho-physique de la vision s'effectue *à travers un arc sensoriel réflexe* toujours et uniquement constitué par ces deux facteurs; 1° *irritation* de la rétine et du centre cortical visif (réunis anatomiquement) par les rayons envoyés par l'objet lumineux; 2° *réaction* de ce même centre cortical, réaction d'où résulte une hallucination visive, c'est-à-dire une image psycho-sensorielle ou virtuelle (dont nous

pouvons du reste démontrer l'existence dans la vision immédiate en comprimant légèrement avec le doigt un de nos bulbes oculaires pendant que nous regardons un objet avec nos deux yeux).

A l'égard du premier facteur, l'unique différence accidendentelle est celle-ci : dans la vision ordinaire (voir fig. 1) et dans la vision d'un objet situé en deçà du foyer d'une lentille convergente (fig. 2), les rayons émanés de chaque point de l'objet AB vont irriter, c'est-à-dire former l'image réelle B′ A′ sur notre rétine sans se croiser avant d'arriver à notre cristallin ; tandis que dans le cas dans lequel l'objet se trouve au delà du foyer de la lentille (fig. 3) les rayons lumineux émanés de chaque point de l'objet AB se croisent en deçà de la lentille et ensuite viennent frapper notre cristallin pour former l'image réelle rétinienne A′ B′ ; cette image par suite de ce croisement est une image non renversée mais droite ; il s'ensuit que l'objet nous apparaît renversé.

Pour ce qui est de la seconde partie de l'acte visuel nous trouvons que dans la vision ordinaire l'image psycho-sensorielle que j'ai appelée aussi idéelle ou virtuelle, se superpose, c'est-à-dire équivaut entièrement à l'objet par sa grandeur, sa forme et son siège ; tandis que dans la vision à travers une ou plusieurs lentilles l'image idéelle ou virtuelle diffère plus ou moins de l'objet et par son siège et par sa grandeur et par sa forme à cause de la déviation que ces lentilles font subir aux rayons lumineux émanés de cet objet qui viennent frapper notre cristallin. Il est ainsi que dans l'examen ophtalmoscopique médiat l'œil de l'observateur a une triple illusion d'optique, qui fait paraître l'objet (c'est-à-dire le fond de l'œil observé) vu à travers les lentilles, *rapproché*, *renversé* et *agrandi;* tandis que dans l'examen ophtalmoscopique immédiat l'œil de l'observateur a seulement la double illusion de l'*agrandissement* et de l'*éloignement* de l'objet, de sorte que l'image que l'on perçoit semble être localisée immédiatement au delà de l'objet. On voit cependant que pour ce qui est aussi de ce second facteur il n'y a pas de différence capitale entre un acte visif et un autre.

On doit conclure de tout cela qu'il n'y a pas de raison pour ajouter aux deux facteurs essentiels de la vision un troisième élément étranger, c'est-à-dire celui d'une image réelle aérienne pour expliquer la vision, à travers une lentille, d'un objet qui en soit à une distance supérieure à la distance focale de cette lentille.

Après avoir ainsi reconnu que l'image réelle — de même que l'image virtuelle des physiciens— n'est pas visible directement, je me suis fait cette question : « dans le dernier cas (fig. 3) l'*impression visive* reçue par l'œil de l'observateur, est-elle absolument équivalente à celle qu'il recevrait si, à l'endroit où l'on peut recueillir sur l'écran l'image réelle, nous avions une source lumineuse véritable, ayant la même forme et la même grandeur que l'image réelle elle-même ? »

Tout à l'heure j'ai dit que l'image sensorielle ou virtuelle (au sens psycho-physique) qui est excitée par un objet que l'on observe directement (sans l'interposition des lentilles), se superpose, c'est-à-dire coïncide entièrement avec cet objet. Il suit de cela que la susdite question peut être énoncée de cette autre manière :

« L'image sensorielle ou virtuelle renversée qui est aperçue par notre œil dans le cas dont il s'agit, est-elle entièrement équivalente à l'image réelle de l'objet, telle que nous pouvons la recueillir sur un écran et de laquelle semblent provenir les rayons lumineux qui frappent notre œil pour exciter l'image virtuelle renversée ? »

Le résultat de mes expériences est que l'équivalence n'est point absolue, puisqu'il y a quelques différences (au moins dans des circonstances données) entre l'image virtuelle renversée et l'image réelle renversée qui ont trait à un seul et même objet lumineux.

Dans mes recherches j'ai commencé par la reproduction expérimentale des conditions essentielles de l'ophtalmoscopie à image renversée.

C'est ce que j'ai fait de la façon suivante. Je me sers d'un œil artificiel, formé d'une sphère creuse, percée en arrière

d'une ouverture circulaire, portant en avant une lentille biconvexe de 10 centimètres de distance focale, et ayant dans son intérieur un disque de verre dépoli (situé au foyer de la lentille et représentant la rétine) sur lequel est inscrit le nom de *Helmholtz*. Devant cet œil à une distance de 15 centimètres de sa lentille servant de cristallin, je place une autre lentille, à long foyer (36 centim.); et l'intérieur de l'œil est éclairé par une lampe placée derrière, ou par la lumière du jour extérieur au local transformé en chambre obscure. Enfin, en avant de la lentille à long foyer est placé un écran translucide, dont la moitié gauche (par rapport au spectateur) est perforée, c'est-à-dire réduite au cadre.

L'expérience faite dans ces conditions montre que l'image *réelle* d'une portion du nom d'Helmholtz tombe sur l'écran quand il est placé dans le plan focal de la lentille collectrice; et on constate en outre que cette image est renversée et agrandie, comme on le vérifia par des mesures prises sur elle et sur le mot correspondant situé dans l'intérieur de la sphère creuse.

Mais dans cette expérience on s'aperçoit qu'outre l'image peinte sur l'écran, il y en a une autre qui surgit quand on fixe directement la lentille, et qui est *plus grande* que la première; et l'on observe en outre que la grandeur de cette image *change notablement suivant qu'on s'approche ou s'éloigne* de la lentille collectrice, tandis que la grandeur de l'image recueillie sur l'écran reste on peut dire toujours la même, se comportant comme un objet lumineux effectif.

L'image qu'on aperçoit en fixant directement la lentille sans l'interposition de l'écran c'est, comme je l'ai appelée précédemment, l'*image virtuelle renversée* (c'est-à-dire c'est l'objet lui-même qui apparaît modifié parce qu'il est vu à travers les lentilles).

Cette image virtuelle nous apparaît plus grande que l'image réelle — surtout lorsque l'observateur est encore près de la lentille collectrice — parce que son siège est rapporté par notre œil sur la lentille ou immédiatement au delà de la lentille. Mais lorsque l'observateur s'éloigne de la lentille col-

lectrice, et qu'il regarde avec les deux yeux, un moment arrive où l'image virtuelle est rapportée par l'œil de l'observateur au siège même de l'image réelle, et dans ce cas les deux images se superposent complètement.

En d'autres termes, la différente grandeur des deux images dans cette expérience s'explique par l'intervention de l'œil de l'observateur, c'est-à-dire comme un effet de *projection subjective*, l'image virtuelle équivalant à la projection de l'image réelle sur la lentille ou immédiatement au delà de la lentille; cette projection est essentiellement analoge à celle qui s'observe dans l'emploi du microscope simple et dans l'examen ophtalmoscopique à image droite.

On peut rendre plus évidente cette différence de grandeur entre ces deux images, en modifiant l'expérience (en substituant à la lentille à court foyer de l'œil artificiel une autre lentille de 34 centimètres de longueur focale, et en changeant les distances); avec ce procédé j'ai pu démontrer l'agrandissement de l'image virtuelle quand l'image réelle était de la même grandeur que l'objet (le nom d'Helmholtz).

Le dispositif de l'expérience peut d'ailleurs être simplifié: on arrive au même résultat en laissant de côté l'œil artificiel et en se servant seulement de la flamme d'une bougie placée au double de la distance focale d'une lentille convergente unique à long foyer, à travers laquelle on observe la flamme.

La différence entre la façon de se comporter de l'image virtuelle renversée et celle de l'image réelle ressort encore d'autres faits, qui sont inhérents, eux aussi, à sa nature *subjective :*

1° Cette image, au contraire de l'image réelle recueillie sur un écran translucide, n'est pas visible pour les autres personnes placées à côté de l'observateur, c'est-à-dire qu'elle est visible seulement pour qui remplit la condition — requise également pour l'observation avec le microscope

simple — de se trouver dans la direction des rayons provenant de l'objet.

2° Dans les expériences ci-dessus indiquées, aussi bien que dans l'examen ophtalmoscopique médiat, on aperçoit nettement l'image renversée dans tous ses détails, sans qu'il soit besoin d'accommoder. Ce *relâchement de l'accommodation* est au contraire inconciliable avec la vision distincte de l'image réelle, que j'ai indiquée tout à l'heure, située près de nous, c'est-à-dire au foyer antérieur ou en deçà du foyer antérieur de la lentille vers laquelle nous dirigeons le regard.

3° Dans l'ophtalmoscopie suivant la méthode susdite, et plus clairement encore dans l'expérience que j'ai décrite au début et qui imite ce procédé ophtalmoscopique, il faut noter une particularité (qui a passé inaperçue jusqu'ici, ce qui explique peut-être les fréquents insuccès des novices en ophtalmoscopie) : c'est que, pour recevoir convenablement les rayons réfléchis du fond de l'œil examiné, il faut reculer la tête afin que l'œil de l'observateur soit éloigné du foyer de la lentille collectrice (c'est-à-dire du siège de l'image réelle) *d'une distance un peu plus grande que le minimum nécessaire pour la vision distincte* (presbyopie fonctionnelle).

4° En plaçant immédiatement derrière une lentille à court foyer (7 centim.) un diaphragme percé d'un petit trou et en regardant d'une distance convenable, à travers cette lentille, on vérifie le fait que l'image renversée de la flamme *est rapportée* par notre œil, d'une manière très nette et constante, *au delà de la lentille*, et jamais elle n'est rapportée au siège de l'image réelle, c'est-à-dire en deçà de la lentille moins loin que le double de la distance focale.

Le parallélisme des deux images subjectives ou virtuelles qu'on aperçoit en regardant à travers une lentille convergente, ressort aussi du rapport que nous remarquons entre chacune de ces images virtuelles et l'image réelle qui se peint chaque fois sur notre rétine.

Pour démontrer ce rapport, j'ai imaginé de rendre en-

tièrement objectives les deux méthodes de l'examen ophtalmoscopique.

Dans ce but, j'imite expérimentalement les conditions aussi de l'œil de l'observateur, au lieu d'imiter seulement celles de l'œil observé, comme on le fait dans les écoles de physique et d'ophtalmologie, au moyen de ce qu'on appelle un œil artificiel. Ainsi je me sers de deux yeux artificiels.

Je me flatte que mon procédé sera utile pratiquement. En effet, il permet de reconnaître d'un coup d'œil comment l'on doit s'y prendre pour observer convenablement avec l'ophtalmoscope, c'est-à-dire pour obtenir qu'il se forme chaque fois sur notre rétine une image réelle de l'objet (le fond de l'œil observé) qui soit la plus grande et (ce qui importe le plus) la plus claire possible.

Voilà la description de ce procédé :

Dans l'expérience qui imite l'ophtalmoscopie à image renversée, au lieu de mettre mon œil devant la lentille collectrice, j'y place une troisième lentille convergente (en entendant par la lentille n° 1 celle qui représente le cristallin de l'œil observé). Cette lentille n° 3 remplit l'office du cristallin de l'œil de l'observateur. Si alors, au moyen d'un écran placé un peu plus loin que la distance focale de cette lentille n° 3, on recueille l'image réelle droite de l'objet (une flamme) qui occupe (ou à peu près) le foyer de la lentille 1, et si on compare les modifications que cette image subit dans les déplacements de la lentille 3, avec les impressions visives fournies par l'ophtalmoscopie médiate, on constatera que l'*image virtuelle renversée*, sur laquelle j'ai attiré l'attention, *est dans un rapport intime avec la susdite image réelle droite* (laquelle se peint sur la rétine de l'observateur et est comme le substratum matériel ou la cause physique efficiente de l'image virtuelle elle-même).

L'examen ophtalmoscopique à image droite peut, lui aussi, être imité expérimentalement d'une manière tout à fait objective en employant seulement les deux premières lentilles déjà citées, la seconde (c'est-à-dire la lentille collectrice) représentant dans ce cas le cristallin de l'œil de l'ob-

servateur. Ici encore, au moyen d'un écran placé au foyer de la lentille 2 (comme la rétine à l'égard du cristallin dans l'œil emmétrope) on recueillera l'image réelle renversée de l'objet situé au foyer de la lentille 1. Puis, étudiant les changements physiques que subit cette image suivant qu'on rapproche ou qu'on éloigne la lentille 2 de la lentille 1 (ou *vice versa*) — l'objet restant toujours fixe — on reconnaîtra que *ces changements sont analogues aux modifications que subit l'image virtuelle droite* perçue dans l'examen ophtalmoscopique immédiat, et dans l'observation avec le microscope simple.

De tout ce qui a été exposé ici, nous concluons :

1° Au point de vue physiologique, les deux images perçues dans les deux procédés d'ophtalmoscopie — aussi bien que toute image en général aperçue en regardant dans des lentilles ou des miroirs — sont essentiellement identiques; puisqu'il s'agit toujours d'une image virtuelle (sensorielle), dont le siège (apparent et variable) est différent de celui de l'objet d'où provient cette image.

2° L'image réelle — de même que l'image virtuelle des physiciens — n'est pas visible directement.

3° L'image virtuelle renversée est équivalente, c'est-à-dire qu'elle a la même grandeur que l'image réelle renversée, seulement dans le cas où elle est rapportée par l'œil de l'observateur à l'endroit correspondant au siège de cette image réelle même.

4° Les deux procédés d'ophtalmoscopie peuvent être imités expérimentalement d'une manière tout à fait objective.

G. Bassi.

SOCIÉTÉ D'OPHTALMOLOGIE DE PARIS

Séance du 8 novembre 1898

PRÉSIDENCE DE M. JOCQS

M. MORAX, *secrétaire annuel*, donne lecture du procès-verbal de la précédente séance. Adopté.

M. WUILLOMENET, *secrétaire général*, dépouille la correspondance qui comprend :

1° Une brochure contenant les travaux de la Société de Médecine grecque de Syra (Cyclades);

2° Le compte rendu des travaux de la Section d'Ophtalmologie du XIIe Congrès international de Moscou ;

3° Un travail de M. AUBINEAU, de Brest, intitulé : *Sur un cas d'épithéliome primitif de la cornée* (avec deux préparations histologiques);

4° Un travail de M. BAUDOIN, de Castres, intitulé : *Exophtalmie et exophtalmies.*

M. LE PRÉSIDENT nomme, pour faire un rapport sur ces deux travaux, deux commissions composées de MM. MASSELON, PARENT, DREYER-DUFER, rapporteur, et de MM. DESPAGNET, VIGNES et PÉCHIN, rapporteur.

M. MOTAIS (d'Angers). **Nouvelle méthode opératoire du ptosis par la suppléance du muscle droit supérieur** (*présentation de malade*). — Le ptosis — congénital ou paralytique — constitue une difformité fâcheuse, non seulement par son aspect disgracieux, mais par l'obstacle qu'il apporte à la vision de l'un ou des deux yeux.

Dans le ptosis monolatéral complet, l'œil correspondant est presque entièrement exclu de la vision. Dans le ptosis double, le malade ne voit aisément qu'en bas. Pour regarder en face, il est obligé de rejeter fortement la tête en arrière; le champ du regard en haut est à peu près nul.

Le traitement du ptosis s'impose donc à l'attention de l'ophtalmologiste.

Le traitement *médical* se réduit à peu de chose. Dans le ptosis *congénital* incomplet, l'action du releveur peut se développer sous l'influence de l'âge, aidé d'une médication tonique. Le ptosis para-

lytique est justiciable de la thérapeutique en usage dans toutes les paralysies. Il est certain toutefois que tous les ptosis congénitaux complets et qu'un grand nombre de ptosis congénitaux incomplets et de ptosis paralytiques restent stationnaires et nécessitent une intervention directe.

Les pinces à ptosis, les bandelettes collodionnées ne peuvent être conseillées qu'aux malades rebelles à toute opération.

TRAITEMENT CHIRURGICAL.

Le traitement chirurgical du ptosis comprend jusqu'ici deux méthodes :

1° *Méthode de raccourcissement*, consistant en une résection de tout ou partie de l'épaisseur de la paupière (Galezowski, Gillet de Grandmont, Darier, etc.), et produisant le relèvement mécanique de la paupière.

Le principal avantage de cette méthode est sa grande simplicité d'exécution. L'ouverture palpébrale qu'elle donne peut être satisfaisante dans le regard de face. Mais son effet est purement mécanique et, dans les chutes complètes, le raccourcissement nécessaire peut être tel que l'œil se ferme difficilement et reste découvert pendant le sommeil. En outre, dans le regard en haut, l'immobilité de la paupière est choquante, surtout dans le ptosis unilatéral.

2° *Méthode de suppléance.* — La seconde méthode a été créée pour remédier à cette immobilité. On s'est efforcé de relier le muscle frontal à la paupière, soit par des trajets cicatriciels sous-cutanés, sortes de tendons artificiels (Dromsart), soit par un lambeau palpébral porté directement en contact avec la couche musculaire du frontal (Panas).

Cette méthode serait assurément préférable à la première, si ses résultats étaient aussi physiologiques que son but. Quelques opérés — les plus favorisés — dont le muscle frontal est bien développé, rélèvent, il est vrai, leur paupière dans une certaine mesure, mais par un plissement anormal et disgracieux du front; et, dans une très grande majorité des cas, l'effet de cette opération n'est réellement dû qu'au raccourcissement cicatriciel des trajets sous-cutanés ou à la traction du lambeau cutané reporté en haut. Le plus clair du résultat est donc encore d'ordre mécanique, et le désidératum physiologique que poursuivaient les partisans de cette ingénieuse méthode n'est que très imparfaitement atteint.

Est-il possible d'obtenir une restauration vraiment physiologique du mouvement de la paupière ?

Je crois pouvoir répondre aujourd'hui affirmativement.

MÉTHODE DE SUPPLÉANCE PAR LE MUSCLE RELEVEUR DU GLOBE OU DROIT SUPÉRIEUR.

Dès mes premières dissections attentives de l'appareil moteur de l'œil, en 1878, j'avais été frappé des connexions de toutes sortes des deux muscles élévateurs de la paupière et du globe.

Connexions anatomiques. — Tous deux partent de points très voisins du fond de l'orbite et suivent exactement le même trajet dans la cavité orbitaire. En avant, le large tendon de l'élévateur palpébral se moule sur le globe comme le tendon de l'élévateur de l'œil dont il n'est séparé que par l'épaisseur des conjonctives palpébrale et bulbaire.

Dans le trajet intraorbitaire des deux muscles, le feuillet profond de l'aponévrose de Tenon s'étend de l'un à l'autre, les maintenant superposés. En avant, au niveau de l'entonnoir aponévrotique, les expansions latérales de l'aponévrose des deux muscles que j'ai décrites sous le nom d'*ailerons ligamenteux supérieurs*, sont communes aux deux muscles élévateurs. Notons encore que les deux élévateurs sont innervés par le même nerf, nerf moteur oculaire commun, tandis que l'autre muscle palpébral, l'orbiculaire, est innervé par le facial.

Connexions physiologiques. — Les deux muscles, suivant le même trajet, décrivant la même courbe, intimement unis par leurs aponévroses, sont encore solidaires lorsqu'ils entrent en action. Pendant la contraction musculaire, ils redressent leur courbure suivant la même ligne, en sous-tendant le même arc. D'autre part, le muscle droit supérieur ne se contracte jamais sans que le muscle élévateur de la paupière se contracte également pour dégager la pupille et permettre le regard en haut. La réciproque est également vraie dans la plupart des cas.

Donc, entre ces muscles élévateurs du globe et de la paupière, communauté d'origine, de direction, d'enveloppes aponévrotiques; même source d'innervation, synergie physiologique.

De ce bref exposé, la conclusion s'impose : *Les deux élévateurs sont admirablement disposés pour se suppléer réciproquement.*

Théoriquement, ce n'est pas discutable. *Pratiquement*, la chose est-elle réalisable?

Après de nombreuses tentatives sur le cadavre, avec le concours de mes excellents collègues et amis, les Dr Moreau, professeur d'anatomie, et Boquel, chef des travaux anatomiques, j'adoptai la technique opératoire suivante :

INSTRUMENTS.

Deux crochets aigus; une large crochet à strabisme; une pince à griffes; une pince à griffes et à arrêt; une pince à griffes et à arrêt, *à mors larges;* ciseaux courbes demi-mousses, à strabisme; ciseaux droits, demi-mousses; un porte-aiguille; un fil très fin de catgut portant, à chaque extrémité, une aiguille courbe et fine; deux fils de catgut très fins portant, chacun, une aiguille courbe et fine.

OPÉRATION.

Précautions antiseptiques d'usage; cocaïne à trois reprises et à deux minutes d'intervalle; solution 5 p. 100. Le chloroforme n'est nécessaire que chez les enfants.

1er Temps. *Disposition du champ opératoire.* — Renverser la paupière supérieure; implanter un des crochets aigus au milieu du cartilage tarse pour attirer en haut la paupière renversée; fixer solidement l'autre crochet aigu dans la sclérotique à 4 ou 5 millimètres au-dessus de la cornée; attirer fortement le globe en bas; *le cul-de-sac supérieur doit être bien déplié et mis à jour.* Confier les deux crochets à un aide.

2e Temps. *Dégagement du tendon du droit supérieur.* — Saisir la conjonctive avec la pince à griffes à 6 ou 7 millimètres au-dessus de la cornée, sectionner transversalement la conjonctive avec les ciseaux courbes sur une largeur de 12 millimètres, plutôt plus que moins. Par la rétraction du lambeau, le bord supérieur de la plaie se trouve au niveau de l'insertion du tendon.

Du milieu de l'incision transversale, faire partir une incision verticale allant jusqu'au bord supérieur du cartilage tarse[1]; débrider ces deux lambeaux conjonctivaux de façon à bien mettre à nu toute la face antérieure du tendon du muscle droit supérieur; les ciseaux doivent donc débrider par petits coups, non seulement le tissu cellulaire sous-conjonctival, mais la capsule prétendineuse.

Le tendon étant mis à nu, on le soulève sur le crochet mousse comme dans la strabotomie[2]. On peut enlever à ce moment le crochet aigu implanté dans la sclérotique, le crochet à strabisme

1. Par suite du renversement de la paupière, ce bord supérieur est placé en bas.

2. Il est plus facile d'introduire le crochet par le bord externe du tendon dont l'insertion est plus rapprochée de la cornée.

suffisant à la fois pour attirer le globe en bas et soulever le tendon. L'aide prend donc en main le crochet mousse au lieu du crochet aigu sclérotical.

3e Temps. *Dissection du lambeau tendineux.* — Le tendon étant soulevé et tendu par le crochet à strabisme, on saisit le milieu du tendon avec les pinces à griffes et à arrêt, à 3 ou 4 millimètres de son insertion, comme dans le procédé de strabotomie de Critchett; puis on sectionne avec les ciseaux courbes l'insertion tendineuse, devant les pinces, au ras de la sclérotique, sur une largeur de 3 millimètres à 3 millim. 1/2; de chaque extrémité de cette section transversale, faire partir, avec les ciseaux droits, une incision verticale remontant à 10 millimètres le long du tendon. On taille ainsi un lambeau tendineux médian de 3 millimètres environ de largeur et de 10 millimètres de longueur.

4e Temps. *Greffe de la languette tendineuse.* — Saisir l'extrémité libre de ce lambeau dans les mors de la pince à griffes et à arrêt, *à mors larges*; pour mieux l'étaler traverser ce lambeau avec l'une des aiguilles courbes à 2 millimètres environ de l'extrémité et à 1/2 millimètre du bord; même manœuvre sur l'autre bord avec la seconde aiguille du même fil de catgut. La partie médiane de la languette se trouve ainsi comprise dans une anse de fil et tout dérapement de la suture devient impossible. Retirer la pince à arrêt.

Donner un coup de ciseau immédiatement au-dessus du cartilage tarse, à sa partie médiane, pour faire une boutonnière à travers la muqueuse et l'insertion du tendon du releveur de la paupière. Débrider par petits coups 5 à 6 millimètres de la face supérieure ou palpébrale du cartilage tarse.

Reprendre successivement chacune des deux aiguilles courbes déjà passées dans la languette tendineuse; introduire ces aiguilles dans la boutonnière sus-tarsienne; traverser le cartilage de sa face palpébrale à sa face muqueuse, à 2 millimètres du bord supérieur; les aiguilles ressortent donc à la face muqueuse; elles doivent être écartées d'environ 3 millimètres entre elles.

On attire les fils, la languette tendineuse suit et s'engage dans la boutonnière sus-tarsienne; au besoin on la pousse avec la pointe fermée des ciseaux. Les deux fils sont noués par un simple nœud chirurgical sur la muqueuse tarsienne et sectionnés au ras du nœud.

Fermer par un ou deux points de suture l'incision du cul-de-sac conjonctival, au devant du néo-tendon.

Pansement occlusif des deux yeux pendant huit jours.

Cette technique opératoire qui paraît, à la lecture, assez compliquée, grâce aux détails très minutieux dans lesquels je suis

entré, ne l'est guère plus, en réalité, que celle de l'avancement tendineux. Elle a été sérieusement étudiée pour parer à tous les inconvénients prévus d'une greffe tarsienne du muscle droit supérieur.

A. Je prend le lambeau *au milieu* du tendon pour deux motifs. L'insertion du muscle droit supérieur étant oblique, l'excision d'une partie externe ou interne entraînerait une modification dans son action sur le globe. En outre, la languette se grefferait soit en dedans, soit en dehors du centre du cartilage tarse, relevant inégalement les parties interne ou externe de la paupière. Il est très important de tenir compte de ce détail et de bien fixer la languette au milieu du cartilage tarse.

B. Je taille un lambeau de 10 millimètres de longueur pour que ce néo-tendon, se mouvant très librement en tous sens et particulièrement dans le sens latéral, n'apporte aucune gêne aux mouvements latéraux du globe. Il est clair qu'en soudant de trop près la paupière au globe, on limitera les mouvements de celui-ci en produisant. par suite, du strabisme. Sous ce rapport, le procédé de M. Parinaud, basé sur ma méthode, ne me paraît pas heureux.

Je le répète, cette opération ainsi pratiquée sur le cadavre n'offrait pas de grandes difficultés pour tout chirurgien familiarisé avec la strabotomie par avancement.

Restait à l'appliquer sur le vivant.

Ma première opérée fut un sujet très peu favorable. Ptosis congénital de l'œil droit. Epaisissement de la paupière supérieure, blépharo-phimosis, bourrelets chémosiques conjonctivaux du cul-de-sac supérieur par suite de kératites et de blépharo-conjonctivites chroniques.

Malgré ces conditions opératoires des plus mauvaises, le résultat opératoire s'affirma, sinon complet, du moins très net. Je présentai l'opérée au *Congrès de la Société française d'ophtalmologie* (1897) et *à la Société de chirurgie* (séance du 5 mai 1897). Elle fut examinée avec soin. Il demeura évident pour tous que, dans le regard en haut, le mouvement de charnière s'exécutait avec une perfection telle qu'il eût été impossible de soupçonner que ce mouvement vînt du muscle droit supérieur. On sentait fort bien avec le doigt appliqué sur la paupière supérieure la corde du néo-tendon se déplaçant avec aisance dans les mouvements latéraux du globe. Aucun strabisme.

J'ai pratiqué depuis trois nouvelles opérations, dont les observations furent présentées au *Congrès de la Société française d'ophtalmologie* (1898), et *à la Société de chirurgie* (séance du 4 mai 1898). Mon travail a été l'objet d'un rapport de M. Delens à la Société de chirurgie.

Je donne ici le résumé de ces observations, renvoyant pour les détails au *Bulletin de la Société française d'ophtalmologie.*

1° Jules R..., 12 ans. Ptosis incomplet OG. Légère action du muscle releveur de la paupière (2 millimètres environ de relèvement, opération décrite précédemment; résultat excellent.

2° Mlle N..., 22 ans. Double ptosis complet. Le mouvement physiologique des paupières est parfaitement obtenu, seulement les fentes palpébrales sont encore un peu fermées. Le relèvement est insuffisant.

3° Fillette de 8 ans. Double ptosis complet. Paupières épaissies pour blépharo-conjonctivites chroniques. Craignant une insuffisance, comme dans la seconde observation, je réséquai un petit lambeau palpébral de 3 millimètres de hauteur au centre. Cette combinaison de deux méthodes donna un très bon résultat.

Toutes ces opérations avaient été pratiquées exactement suivant la description donnée ci-dessus.

Tout en arrivant à un résultat bien supérieur aux autres méthodes, il me paraissait regrettable d'être probablement contraint de combiner la greffe et la résection dans tous les cas de ptosis complet. Je pensai qu'en traversant la languette tendineuse plus haut et le cartilage tarse plus bas, on arriverait ainsi, en augmentant la tension du muscle droit supérieur sur la paupière, à un relèvement normal.

La malade que j'ai l'honneur de présenter à la Société d'ophtalmologie a été opérée par ce procédé.

Son observation est intéressante au point de vue étiologique. — Paupières normales jusqu'à l'âge de 10 ans. A 10 ans, kérato-conjonctivites phlycténulaires à répétitions plus accentuées à gauche; bandeau pendant dix-huit mois consécutifs sur l'œil gauche. Jusqu'à l'âge de 57 ans, inflammations très fréquentes nécessitant l'application du bandeau; contractions spasmodiques de l'orbiculaire par photophobie. Il en résulta un abaissement de la paupière supérieure qui devint peu à peu permanent et, dans ces dernières années, complet. Aujourd'hui, 1er août 1898, le ptosis est absolu; l'action du releveur n'existe plus, la malade est obligée de relever la paupière avec les doigts.

Cette paralysie *totale* du releveur est-elle due exclusivement au bandeau et au blépharospasme? Ce fait serait le premier dont nous ayons connaissance. Est-il intervenu dernièrement une paralysie d'origine nucléaire; nous n'avons pas retrouvé d'autres symptômes de lésion nerveuse centrale.

Quoi qu'il en soit, le ptosis est absolu. Au lieu de combiner la greffe à la résection, je résolus de modifier mon procédé comme je viens de l'indiquer. Je plaçai l'anse de fil à *5 millimètres* de

l'extrémité de la languette tendineuse au lieu de 2 millimètres, et la suture tarsiennne à *4 millimètres* du bord supérieur du cartilage tarse au lieu de 2 millimètres. Pour assurer à ma languette une longueur et, par suite, une indépendance suffisantes dans les mouvements de latéralité, je fis courir les incisions verticales du tendon jusque sur l'insertion de l'aileron, le plus haut possible.

Je crois pouvoir affirmer que le résultat est parfait. Du reste, j'ai tenu à vous présenter la malade elle-même. Vous pouvez constater directement l'*égalité des fentes palpébrales* et le *mouvement absolument normal* de la paupière. Je ne sache pas qu'aucune opération de ptosis ait jamais rien produit de comparable.

Telles sont les phases par lesquelles ma méthode opératoire de ptosis par suppléance du muscle droit supérieur a passé jusqu'ici.

De ce travail et des faits que je viens d'avoir l'honneur de présenter à la Société d'ophtalmologie, je crois pouvoir déduire les conclusions suivantes :

1° La greffe tarsienne du muscle droit supérieur est contre-indiquée — cela va de soi — lorsque la paralysie du muscle droit supérieur accompagnera celle du releveur. Aucune autre contre-indication ne me paraît exister.

2° La greffe tarsienne, modifiée, au besoin, comme dans ma dernière opération, suffira dans la plupart des cas de ptosis complet et incomplet. Il est possible cependant qu'il vaille mieux combiner la résection d'un *petit* lambeau palpébral dans les paupières lourdes, œdématiées, surchargées de graisse ou épaissies par des blépharo-conjonctivites chroniques[1].

3° Comme dans toutes les opérations portant sur les muscles, comme dans toutes les strabotomies, on aura à rechercher un dosage aussi exact que possible, dosage qu'on n'atteindra peut-être pas toujours, pas plus que dans les strabotomies.

4° Toutefois il est certain dès maintenant qu'avec la méthode de suppléance du muscle droit supérieur, et seulement avec cette méthode, on peut obtenir à la fois le relèvement normal de la fente palpébrale et le *mouvement vraiment physiologique de la paupière.*

5° Toute opération de ce genre, même incomplète, doit produire un mouvement de charnière très net de la paupière ptosique. Si ce mouvement ne se produit pas, on peut affirmer que l'opération n'a pas été correctement faite dans ses temps les plus importants.

1. La canthoplastie s'impose à toutes les méthodes en cas de blépharophimosis.

Mon opération est bonne ou mauvaise, c'est à l'Académie d'en juger par ce travail et par l'opérée que j'ai eu l'honneur de lui présenter.

Mais dans tous les cas, ce qui me paraît bien incontestable, c'est *que la première idée* et *la première réalisation de l'opération du ptosis par la suppléance du muscle droit supérieur* m'appartiennent.

Le *Bulletin de la Société française d'ophtalmologie* et le rapport de M. Delens à la Société de chirurgie en font foi.

« Avant M. le Dr Motais, aucun chirurgien n'avait songé à utiliser l'action du muscle droit supérieur de l'œil pour suppléer celle du releveur en défaut. En cela, notre confrère a bien été un novateur [1]. »

Assurément, mon *procédé* pourra être modifié. Mais de même que Daviel (*si parva magnis componere licet*) reste bien l'auteur de la *méthode* d'opération de cataracte par *extraction*; malgré les innombrables modifications apportées à sa technique opératoire, la Société d'ophtalmologie reconnaîtra sans doute que les différents *procédés* actuels ou à venir — y compris celui de M. Parinaud — utilisant la suppléance du muscle droit supérieur dans le ptosis seront tributaires de ma *méthode*.

M. Despagnet. — Je ne veux en rien diminuer le mérite de l'opération de M. Motais, qui est parfaitement réussie, mais je tiens à bien établir qu'il s'agissait non d'un ptosis paralytique, mais d'un vieux blépharospasme dû à des récidives nombreuses de kératite. En effet, M. Panas a essayé le procédé de M. Motais dans un cas de paralysie du releveur de la paupière, et, malgré tous les soins qu'il a mis à opérer suivant la technique préconisée par M. Motais, le résultat qu'il a obtenu a été nul.

M. Péchin. — Toutes réserves faites sur l'étiologie et la nature de l'affection palpébrale dont était atteinte cette malade, il y a lieu de constater actuellement le parfait fonctionnement de la paupière. Et s'il s'agit d'un vrai ptosis paralytique (ce qui n'est pas prouvé) c'est un succès parfait pour la méthode de transplantation tendineuse que M. Motais a inaugurée dans la chirurgie oculaire.

La taille de cette petite languette médiane du muscle droit supérieur me paraît bien délicate, aussi je demande à M. Motais s'il considère ce temps opératoire comme absolument nécessaire.

M. Despagnet. **Iritis gommeuse maligne** (*présentation de malade*). — Le malade que j'ai l'honneur de présenter à la

1. Rapport de M. Delens à la Société de chirurgie, séance du 1er juin 1898.

Société est âgé de 51 ans. Il m'a été adressé, il y a trois semaines, par mon confrère, M. Tourreil, pour une affection de l'œil gauche. On y constatait en effet une iritis violente avec une grosse gomme vascularisée sur le bord externe de la pupille. Malgré le traitement institué : sirop de Gibert et injections sous-cutanées de cyanure d'hydrargyre à la dose de 1 centigramme par jour, la situation ne tarda pas à s'aggraver. De nouvelles productions gommeuses apparurent tout au pourtour de la pupille, et en même temps la cornée s'infiltrait, non pas à la façon de la descemétite ordinaire, mais d'exsudations blanchâtres, les unes punctiformes, les autres du volume de 2 à 3 têtes d'épingle, à tel point que rapidement toute la membrane fut envahie. Puis, tandis qu'il se faisait un peu d'hypopion, il se formait un petit amas de sang dans les couches de la cornée et dans la partie inférieure. On peut encore aujourd'hui constater l'état que je viens de décrire et qui persiste, bien que depuis huit jours on ait remplacé le sirop de Gibert par les frictions générales d'hydrargyre, que l'on fait tous les jours à la dose de 4 grammes simultanément avec les injections hypodermiques de cyanure.

Bien que cet état grave, que nous rencontrons peu communément, eût suffi pour justifier ma présentation, il y a une autre considération qui, à mon avis, en augmente l'intérêt.

Mon malade, qui, sur différentes parties du corps, présente des lésions spécifiques en évolution, prétend avoir contracté la syphilis il y a vingt-trois ans. Il eut alors un chancre, que le médecin, consulté, diagnostiqua infectant, et il soumit le malade à un traitement pendant près d'une année. Ce serait déjà une anomalie bien digne d'attirer l'attention que cette iritis gommeuse se produisant à une si longue échéance de la période du début, alors que tous les auteurs considèrent cette affection comme évoluant à la période secondaire ou au plus tard entre les périodes secondaire et tertiaire. Enfin, ce qui serait non moins exceptionnel, c'est son intense gravité après plus de vingt années d'accalmie absolue.

Mais ce qui pourrait tout expliquer, c'est que le malade a eu un nouveau chancre il y a cinq mois, suivi, deux mois après, d'une éruption de tout le corps dont on trouve encore des traces et après laquelle s'est développée l'iritis. De sorte qu'à mon avis la nature de ce dernier chancre n'est pas douteuse : elle est bien syphilitique, et l'iritis se développe dans les conditions normalement connues, et, si elle est si maligne, il est fort possible que l'âge du sujet y soit pour quelque chose.

Mais alors si le premier diagnostic, datant de vingt-trois ans, a été bien porté, notre malade présente un cas certain *de réinfec-*

tion. Bien que ces faits commencent à devenir moins rares et un peu acceptés par tout le monde, j'ai cru vous intéresser en vous disant cette observation et en vous présentant le malade qui en fait l'objet.

M. Morax. — Le diagnostic de gomme de l'iris me paraît incontestable, d'autant que le malade présente des syphilides cutanées des plus évidentes. Quant à la réinfection, elle semble possible; mais dans ce fait particulier les données sont trop peu précises pour qu'il puisse servir à la démonstration. En effet, nous n'avons que le témoignage du malade qui dit avoir été soigné, il y a vingt-sept ans, pour un chancre syphilitique. Quelles sont les garanties de l'exactitude du diagnostic d'alors?

M. le Dr Despagnet. **Glaucome subaigu survenu à la suite d'une grippe infectieuse.** — Le 19 avril dernier se présente à ma consultation Mme M..., âgée de 53 ans, habitant le département de l'Aude. Il y a trois mois elle a, dans son pays, payé, dit-elle, son tribut à l'influenza : fièvre, courbature, céphalalgie, mal de gorge, bronchite l'ont assaillie pendant plusieurs semaines. Il y a une trentaine de jours elle se sentait toutefois suffisamment remise pour faire le voyage de Paris où l'appelaient ses affaires. Deux jours après son arrivée un nouvel accès de fièvre éclate avec tout le cortège des symptômes aigus de la grippe infectieuse. C'est du moins le diagnostic porté par le Dr Bouffé, qui est appelé à lui donner ses soins. Malgré une médication énergique, la fièvre persiste plusieurs semaines laissant la malade dans un état de prostration assez marqué, lorsque son œil droit, indemne jusque-là, devient injecté, larmoyant et trouble. Le Dr Bouffé m'adresse la malade me demandant mon avis. Il n'y a pas de céphalée. L'injection péri-kératique est plus vive; la cornée a sa transparence et sa sensibilité normales. La pupille, assez fortement dilatée, est immobile. Elle ne réagit ni à la lumière, ni à la convergence. Les milieux de l'œil ne présentent aucune particularité anormale. Le nerf optique est congestionné, flou; les capillaires dilatés, en sont apparents; les veines sont grosses, variqueuses, et continuent leurs sinuosités sur la rétine; les artères paraissent petites, pâles et par place, sur leur trajet rétinien, on les trouve tantôt enveloppées d'un voile de suffusion, tantôt bordées du petit liséré blanchâtre, mais à peine marqué, témoin du travail régressif de leurs parois. En aucun point elles n'offrent de pulsation perceptible.

A la partie inférieure et externe du nerf, à cheval sur son bord, on voit une tache hémorragique avec un exsudat blanchâtre l'accompagnant en dehors. Vue à l'image droite la surface occupée

par les deux taches a le diamètre d'une pièce de 1 franc. Telles sont les lésions constatées dans cet œil qui est hypermétrope de + 1 dioptrie, comme son congénère. Mais, tandis que l'acuité de l'œil gauche après correction est physiologique, celle de l'œil droit n'est que de 4/10. Toutefois son champ visuel est normal. La malade n'a pas observé de photopsie. Elle n'a pas vu de cercle d'arc-en-ciel. La densité du globe n'est pas augmentée.

Les symptômes observés étaient peu concluants. Les milieux réfringents avaient une transparence parfaite; la cornée avait conservé sa sensibilité; le champ visuel n'était pas altéré; le tonus est resté normal, et cependant, malgré tous ces symptômes négatifs, l'impression laissée par l'examen objectif était celle d'un œil glaucomateux; la dilatation et l'immobilité pupillaire eussent suffi pour la faire naître et la justifier d'autant que la malade n'est porteur d'aucune diathèse et qu'elle n'a aucune lésion cardiaque.

Je prescrivis donc les instillations d'un collyre de pilocarpine deux fois par jour. A l'intérieur on donne 0,50 de sulfate de quinine matin et soir. Quarante-huit heures après, la situation n'est pas modifiée et l'œil est dans le même état. Je cesse les instillations de pilocarpine pour conseiller celles d'ésérine. On continue le sulfate de quinine. Malgré les instillations nouvelles, deux jours après, quand la malade revient à ma consultation, les phénomènes glaucomateux ont éclaté. L'injection péri-kératique a peu varié, mais la cornée s'est infiltrée par places et est devenue insensible au toucher. La pupille est restée dilatée. Les troubles cornéens empêchent d'éclairer le fond de l'œil. Le tonus paraît légèrement augmenté; le champ visuel est notablement rétréci à la partie interne. Il n'est plus possible de mesurer la vision centrale. Il n'y a toujours pas de douleurs péri-orbitaires. Je propose d'urgence l'opération. La malade, épouvantée, va prendre conseil chez deux de mes confrères, qui portent le même diagnostic et émettent le même avis sur le traitement. La malade me revient le 27 avril et je fais, le même jour, une iridectomie supérieure; on continue toujours le sulfate de quinine. Les suites de l'opération furent des plus normales, bien que la plaie ait été longue à cicatriser. Les milieux ont repris leur transparence. Les vaisseaux sont revenus à leur état physiologique et l'hémorragie papillaire s'est résorbée, ne laissant à sa place qu'un petit exsudat. Il ne s'est pas produit d'excavation. L'acuité visuelle, quand la malade est rentrée dans son pays, était remontée à 4/10.

Nombreuses sont les observations de troubles et lésions oculaires consécutifs à la grippe infectieuse. Hilbert, au Congrès de Heidelberg de 1897, disait que toute la pathologie oculaire pouvait se dérouler à la suite de cette affection. Toutefois, je me

permettrai de rappeler que les observations de lésions des vaisseaux rétiniens sont assez rares et que les premiers faits qui furent apportés à notre Société dans sa séance d'avril 1895, par M. Galezowski, parurent fort étonner certains de nos collègues. Et pourtant, puisque la grippe est d'origine infectieuse, pourquoi ne pouvait-elle pas retentir sur les vaisseaux aussi bien que sur les autres organes? Leur étonnement se fût mieux justifié si on leur avait dit que les vaisseaux n'étaient jamais intéressés dans cette maladie, eux qu'on trouve altérés dans la plupart des affections septiques. Le même jour que M. Galezowski, je venais corroborer les faits qu'il énonçait par une observation typique d'artérite rétinienne ayant la même origine.

Aujourd'hui, c'est une observation de glaucome consécutif à cette même maladie que j'apporte. On pourra peut-être objecter que ce n'est là qu'une coïncidence et qu'il n'y a aucune relation de cause à effet entre la lésion oculaire et l'affection générale. Mais alors, il faudrait donner une explication de l'artérite non douteuse, les phénomènes objectifs sont là pour en témoigner, qui a précédé l'hémorragie rétinienne et l'attaque de glaucome. Or, on ne trouve aucune autre cause d'infection que la grippe et avant cette dernière maladie, l'œil avait une vision parfaite. D'ailleurs, si l'iridectomie a enrayé les progrès du glaucome, il est juste de faire également remarquer qu'à mesure que la malade est revenue à la santé toute trace d'altération vasculaire a disparu. C'est donc un cas certain de troubles vasculaires rétiniens provoqués par la grippe et qui se sont ensuite compliqués de glaucome.

Mais l'infection ne paraît pas avoir agi que sur les vaisseaux, mais aussi sur les centres nerveux, car avant que le glaucome n'eût éclaté, alors que nous n'avions constaté que l'artérite et l'hémorragie rétinienne, nous avons noté une dilatation pupillaire avec inertie, ce qui semble prouver une excitation anormale du sympathique cervical. Un point intéressant à préciser eût été de savoir si la mydriase avait précédé la lésion vasculaire. Malheureusement j'ai été appelé trop tard, mais combien importante eût été cette constatation au point de vue de l'étiologie du glaucome. Est-il d'origine nerveuse ou bien d'origine vasculaire ? Cette observation ne semble pas devoir faire avancer d'un grand pas la question, et pourtant, au début, si la pupille était fortement dilatée la sensibilité de la cornée existait, ce qui semblerait prouver que la lésion nerveuse n'était pas encore bien profonde, tandis que la lésion vasculaire était manifeste, la suffusion le long des vaisseaux, le liséré blanc les accompagnant par places, l'hémorragie le prouvent surabondamment. De sorte que la lésion vasculaire de

l'œil semblait plus ancienne que la manifestation irienne de l'altération nerveuse. Il est vrai que les partisans de la théorie nerveuse pourront avancer que la lésion des centres n'était pas encore suffisante pour amener des troubles fonctionnels de la pupille, mais assez pour influencer la circulation faisant dépendre la lésion vasculaire de l'altération nerveuse.

Quoi qu'il en soit, cette observation de glaucome me semblait suffisamment intéressante pour mériter de vous être communiquée en raison de sa cause première, la grippe.

THÉORIE TOXINIQUE DU GLAUCOME.

M. Boucheron. — A l'appui de la très intéressante observation de M. Despagnet, je puis citer le cas d'un glaucome aigu double, survenu, lors de la grande épidémie d'influenza de 1890, chez une femme d'une quarantaine d'années.

C'est pendant l'évolution d'une influenza aiguë, avec amygdalite, bronchite, fièvre, dépression des forces, qu'apparut un glaucome aigu, sur les deux yeux, avec cécité rapide. Il y avait aussi de la conjonctivite avec sécrétion.

La complication de la toux et de la fièvre me fit hésiter deux jours; je me décidai cependant à pratiquer une iridectomie sur les deux yeux, sous le chloroforme.

L'un des yeux guérit rapidement, avec vision normale. L'autre œil montra une infection limitée de la plaie cornéenne; ce qui est rare, mais correspond à l'infection conjonctivale. La vision fut ultérieurement bonne.

Quant à la grosse question de la *pathogénie du glaucome*, dans l'influenza et autres infections, ces faits me paraissent suggérer quelques considérations d'un certain intérêt, sous l'action *des toxines*, dans le glaucome.

Nous sommes presque tous d'accord que le glaucome est généralement une affection arthritique. — Or, le mystère qui recouvrait l'arthritisme semble s'éclaircir un peu, depuis les recherches récentes. Car un grand nombre des affections arthritiques sont considérées maintenant comme des manifestations de certaines infections.

Il n'est pas ici question du rhumatisme articulaire aigu, qui presque jamais ne produit le glaucome et qui est causé par des microbes particuliers (Achalme-Thiroloix, Triboulet).

Il s'agit du rhumatisme subaigu qui, lui, est très généralement produit par nos *parasites habituels, presque nos commensaux, les staphylocoques, streptocoques, colibacilles*, etc.

C'est d'ailleurs, la doctrine de Bouchard, Charrin, etc. Tout récemment Charrin, à la Société de Biologie, a affirmé de nouveau s'être assuré personnellement de l'existence des staphylocoques, streptocoques, colibacilles, etc., dans les affections arthritiques.

D'ailleurs, la présence de ces microbes, eux-mêmes, n'est pas nécessaire dans les lésions articulaires. Les toxines de ces microbes, exaltés dans leur virulence, suffisent à produire les lésions, loin du siège des microbes.

Le glaucome *arthritique* peut donc, lui aussi, être compris comme étant sous *la dépendance des toxines, des microbes de l'arthritisme infectieux.*

Le rôle de l'influenza, comme on le sait, est, bien fâcheusement, de favoriser la pullulation des microbes présents dans l'organisme, d'en exalter la virulence, et, par là, de réveiller, pour ainsi dire, les affections antérieures assoupies, ou de rendre apparent le microbisme latent ou larvé.

L'influenza (et plusieurs autres infections sont dans ce cas) a ainsi la propriété de susciter de nouvelles manifestations de l'arthritisme, et par là le glaucome.

C'est que la toxine de l'influenza s'ajoute aux toxines des microbes rhumatogènes remis en pullulation et exaltés dans leur virulence.

A tout ce que nous savons de la pathogénie du glaucome, sur l'action du système nerveux, du système vasculaire, sur l'hydrostatique de l'œil; à toutes ces notions, nous devons maintenant ajouter l'*action des toxines fabriquées par nos parasites habituels, ou par les microbes infectieux surajoutés.*

Ce serait, pensons-nous, les toxines qui exciteraient ou inhiberaient le système nerveux, altéreraient les vaisseaux, troubleraient l'hydrostatique de l'œil, etc.

Tout au moins ces toxines, si elles ne sont pas le *primum movens*, seraient des adjuvants importants de la prédisposition, de l'hérédité, et des actions multiples du mécanisme glaucomateux.

Tels seraient les éléments de la *théorie toxinique du glaucome* que nous nous réservons de développer ultérieurement.

Ces considérations théoriques sur la pathogénie toxinique du glaucome ont des conséquences pratiques de *thérapeutique.*

Parmi les microbes rhumatogènes, il en est un, le streptocoque, dont nous avons le sérum, grâce aux travaux de Marmorek. Nous sommes donc amenés à utiliser cette arme nouvelle, dans l'espérance que l'atténuation de la virulence d'un de nos parasites nous permettra de lutter, plus efficacement, contre les autres ennemis dont nous n'avons pas encore les antidotes spéciaux.

L'emploi du sérum de Marmorek, ajouté à nos autres moyens thérapeutiques, m'a déjà donné des résultats assez favorables, dans la *période prodromique du glaucome.*

C'est en effet la période prodromique qui se prête le mieux à l'expérimentation et à la thérapeutique préventive. Car aussitôt que l'équilibre hydrostatique de l'œil est gravement compromis, c'est à l'opération le plus souvent qu'il faut recourir, pour faire cesser l'étranglement oculaire, quel qu'en soit le mécanisme.

Voici, au sujet de l'action du sérum antistreptococcique, dans le glaucome au début, un fait intéressant et assez démonstratif.

Un aquafortiste a déjà perdu un œil, par un glaucome aigu qui a été opéré d'iridectomie, suivie quelques mois plus tard de cécité. L'autre œil a présenté des trisections, des scotomes centraux, de l'hypertension, avec quelques douleurs légères, etc., et tous les prodromes du glaucome.

(La sœur de ce malade est aveugle, par suite du glaucome, malgré les opérations pratiquées). La prédisposition familiale et personnelle est ici au maximum.

Chez ce malade, avec la cocaïne et la pilocarpine localement (j'emploie toujours la cocaïne avec les myotiques), avec le sérum de Marmorek, à doses légères, et renouvelées (un demi-centimètre cube), la vision est redevenue parfaite, et *le travail de gravure a pu être repris depuis cinq mois.*

L'action thérapeutique du sérum est ici manifeste, puisque toutes les conditions défectueuses réunies n'ont pas empêché le résultat favorable.

Un autre malade, 40 ans, caissier, à la période prodromique du glaucome, dans les deux yeux, avec scotomes centraux, irisations, etc., a retrouvé son acuité visuelle normale, et continue son travail de chiffres.

En résumé, les infections rhumatogènes, aidées ou non d'infections surajoutées, produisent des toxines capables d'intervenir, pour une part notable, dans la pathogénie du glaucome.

Le sérum de l'un de nos parasites rhumatogènes, le streptocoque, produit des effets thérapeutiques importants à la période prodromique du glaucome.

Le résultat est le plus rapide chez les malades qui sont surtout infectés par un streptocoque sensible à ce sérum. Les doses légères (un demi-centimètre cube) et répétées paraissent les mieux adaptées à l'allure habituellement lente et prolongée des prodromes du glaucome.

La même médication semble devoir être appliquée, après l'iridectomie pour un glaucome aigu, aux prodromes d'une récidive.

M. Vignes. — J'estime que M. Boucheron a été particulièrement

heureux avec son malade. Après avoir différé quelque temps, il est intervenu et son malade a récupéré une acuité visuelle *parfaite*. Les choses ne se passent pas toujours aussi bien et je crois sage de se hâter lorsqu'on se trouve face à face avec une attaque de glaucome.

Je ne puis suivre M. Boucheron dans ses aperçus sur la sérothérapie. Mais revenant sur la question posée par M. Despagnet je déclare qu'il ne me répugne nullement d'admettre que la grippe puisse jouer le rôle de cause déterminante d'une attaque de glaucome dans un œil scléreux, déjà prédisposé.

M. Parent. — Il y a un point un peu équivoque dans l'argumentation. MM. Boucheron et Vignes disent qu'il faut tenir compte des toxines; il s'agit de savoir si ces malades n'étaient pas déjà arthritiques, chez lesquels la grippe n'a été qu'une cause occasionnelle dans la production du glaucome.

M. Péchin. — Cette observation de glaucome subaigu à la suite de grippe infectieuse me rappelle une observation de glaucome syphilitique que nous communiqua il y a cinq ans M. Samelhson (de Cologne) au Congrès d'ophtalmologie de Paris. Il s'agissait d'un glaucome aigu chez un jeune homme syphilitique, glaucome pour lequel il fit une iridectomie. Au bout de dix jours la vision était revenue avec une tension normale. Un mois après cette première attaque en survenait une seconde et c'est alors que M. Samelhson, frappé de cette rechute inopinée, scruta à fond son malade, découvrit la syphilis en voie d'évolution depuis six mois et put reconstituer la chronologie des accidents. La syphilis avait déterminé une première attaque de glaucome pur, si l'on peut dire ainsi afin de bien différencier cette première attaque de la seconde qui suivit à brève échéance, mais cette fois accompagnée d'iritis. Or cette dernière complication jointe à la syphilis qui était en pleine période d'évolution devait forcément conduire à la conception d'un glaucome syphilitique. Assurément il y a des iritis, des iritis à forme séreuse surtout, qui se compliquent de glaucome, mais ce n'est pas d'un cas analogue qu'il s'agissait ici. Et encore ces glaucomes consécutifs à l'iritis séreuse ont-ils besoin d'une explication satisfaisante qu'ils n'ont pas encore eue. On ne peut, en effet, affirmer que ces glaucomes sont dus à l'obstruction de l'angle irido-cornéen et des espaces de Fontana par des produits inflammatoires, cette obstruction étant loin d'être une lésion constante. Il y a des glaucomes avec ou sans soudure de Kniess.

La syphilis peut donc déterminer le glaucome.

L'observation de M. Despagnet démontre que le syndrome glaucome est aussi du ressort de la grippe infectieuse. Mais si d'une part l'infection syphilitique et d'autre part l'infection par l'in-

fluenza peuvent produire des accidents glaucomateux, il devient logique de considérer une certaine classe de glaucomes comme provenant de l'infection, celle-ci étant le *primum movens*, et pouvant se faire par les vaisseaux sanguins ou lymphatiques.

Et l'iridectomie qui est pratiquée généralement et indifféremment dans tous les glaucomes et qui pour autant n'est pas toujours suivie de résultats satisfaisants, devra t-elle être pratiquée dans les cas de glaucomes infectieux? M. Despagnet a fait l'iridectomie et il s'en est bien trouvé. M. Samelhson, après une première iridectomie qui n'a pas empêché une rechute un mois plus tard, s'est abstenu de la pratiquer de nouveau à la seconde attaque qui a cédé au traitement spécifique. Il est hors de doute que dans le cas d'infection on devra surtout s'inspirer de cette notion étiologique pour instituer le traitement et que l'iridectomie passera au second plan, à moins que la situation ne commande une intervention chirurgicale d'urgence. Dans son cas particulier, M. Samelhson a eu doublement raison de ne pas opérer, d'abord parce que le traitement spécifique s'impose en pareille circonstance et ensuite parce que dans le cas de syphilis les interventions sur l'iris sont souvent désastreuses. Et dans le cas du glaucome infectieux, je pense que les paracentèses répétées seront très utiles pendant qu'agira le traitement médical et afin de parer aux accidents glaucomateux.

M. Parinaud. — J'ai soigné avec le Dr Duboys de Lavigerie un malade qui eut un accès de glaucome à la suite d'une infection grippale. L'évolution en fut particulièrement anormale. En quatre à cinq jours la cécité était devenue complète, sans douleurs.

M. Jocqs. — Il est incontestable que l'influenza ou grippe infectieuse a donné lieu à un grand nombre de glaucomes comme d'ailleurs à une foule d'autres manifestations oculaires. Mais il est difficile de déterminer si la grippe seule, par ses microbes ou leurs toxines, est capable de produire le glaucome de toutes pièces ou si cette complication n'atteint que les gens prédisposés.

Il semble *a priori* que la grippe puisse se compliquer de glaucome comme elle se complique de pneumonie, de pleurésie et d'autres manifestations viscérales. Cependant j'ai observé aux environs de la première épidémie de grippe, en 1894, un cas où la prédisposition était bien évidente. Il s'agissait d'une dame de 70 ans environ, auprès de laquelle j'avais été appelé par le Dr Gény, et qui dans le cours d'une grippe bien caractérisée fut atteinte d'un glaucome double suraigu. Or la fille de cette dame, quelques années auparavant, avait eu également un glaucome et avait subi une iridectomie double que j'ai constatée moi-même. La

prédisposition semble donc ici évidente. Si la fille a eu un glaucome spontané, il n'est pas surprenant que la mère en ait eu un également dans le cours de l'influenza. Peut-être l'aurait-elle eu un jour en pleine santé.

M. Despagnet. — Il est fort possible que les hypothèses émises par M. Boucheron se justifient et que les toxines agissant de certaine façon sur le système nerveux ou vasculaire favorisent le développement du glaucome. C'est là une théorie qui aura besoin d'être étayée par de nombreux faits cliniques.

J'ai été heureux d'entendre l'observation rapportée par M. Parinaud, qui a de nombreux rapports avec la mienne. Comme le sien, mon glaucome a eu une marche absolument insolite dont la caractéristique dominante a été l'absence absolue de douleurs. Le cas de M. Samelhson rappelé par M. Péchin était aussi d'origine infectieuse, puisque la syphilis l'avait provoqué, mais il ne saurait être rapproché du fait que je signale. Je ne pourrai surtout admettre l'opinion émise par notre collègue d'avoir à nous abstenir de toute intervention dans ces cas avant d'avoir fait un traitement général. Cela peut être érigé en règle quand il s'agit d'une affection d'origine syphilitique, je le veux bien, mais il en est tout autrement dans les autres variétés d'infections. D'ailleurs dans mon cas j'ai temporisé pendant six jours, et pendant ce temps, malgré le traitement institué, la maladie évoluait rapidement, et, sans l'intervention qui a tout enrayé et définitivement guéri ma malade, il est presque certain que l'œil se fût perdu.

M. Parent veut bien nous rappeler que l'on admet généralement que l'arthritisme conduit au glaucome et que toutes les autres causes signalées ne sont que déterminantes de cette affection, mais chez les gens déjà prédisposés par leur état général. Voudrait-il bien nous dire si parmi les nombreux glaucomateux qu'il a observés il en a trouvé beaucoup qui aient eu préalablement des accès goutteux? Il nous répondra certainement qu'il en a trouvé peu, mais il n'en maintiendra pas moins qu'on est arthritique sans avoir eu d'accès de goutte. En ce cas nous sommes bien près d'être d'accord, tant il est facile de trouver tout le monde arthritique, puisqu'il suffit d'avoir eu un jour de l'acide urique dans les urines pour passer pour tel. D'ailleurs l'arthritisme est un arbre qui a tellement de branches qu'on ne sait ni où il commence, ni où il finit. Toutefois je lui dirai que ma malade, déjà vieille, n'a jamais eu de douleurs dans les articulations qui ne présentent aucune déformation. Elle n'a jamais eu de migraines et ses digestions ont toujours été faciles, et, cependant, je n'oserai pas dire qu'elle n'est pas arthritique.

Quoi qu'il en soit, à la suite de sa grippe elle a eu une artérite,

manifeste à l'ophtalmoscope, avec hémorragie de la rétine, artérite et hémorragie qui ont été suivies sous mes yeux d'un accès de glaucome. Nous savons avec quelle facilité les artères subissent le contre-coup des infections générales. Il n'est donc pas téméraire de rapporter dans notre cas l'origine de l'artérite et du glaucome qui l'a suivie à la grippe, dont notre malade était convalescente, alors que toute autre infection faisait défaut.

M. le Dr L. Demicheri (de Montévidéo). (*Lecture faite par le secrétaire général.*) **Premières altérations optiques du cristallin en voie d'opacification.** — En général, dans les cliniques ophtalmologiques, on a l'habitude de diagnostiquer le début d'une cataracte par la première série cristallinienne qu'on peut constater à l'éclairage direct. Il s'agit d'établir un diagnostic plus précis.

Fœrster, seul, a démontré péremptoirement, à l'examen ophtalmoscopique et latéral des cataractes corticales péri-nucléaires, la différence du noyau des masses corticales plus ou moins transparentes avant que la transformation cataractrice n'ait lieu. Il décrit une ligne indécise, que nous révèle surtout l'exploration avec le miroir plan, sous la forme d'une ombre instable qui contourne les parties équatoriales du noyau. Le trouble de transparence du cristallin apparaît après que la délimitation nucléaire a existé un certain temps.

La délimitation nucléaire des cataractes corticales péri-nucléaires a été aussi étudiée et démontrée par nous-même[1] au point de vue optique, dans notre communication sur « le faux lenticone ». L'existence des images catoptiques occasionnées par les superficies nucléaires, que nous avons pu constater dans ces cas, a été la preuve la plus irréfutable de cette délimitation du noyau dans le cours de la cataracte corticale. Dans « le faux lenticone », nous avons étudié les phénomènes optiques plus ou moins avancés (myopie centrale plus ou moins forte jusqu'à 10 ou 12 dioptries, accompagnée d'hipermétropie périphérique), et l'accentuation disproportionnée des *troubles* subjectifs.

Dans la présente communication nous étudierons les premières altérations optiques du cristallin sénile en voie d'opacification. Ces signes peuvent servir, croyons-nous, à diagnostiquer certaines cataractes à leur début, bien avant qu'on ne l'ait fait jusqu'à ce jour en clinique.

L'observation clinique et l'étude optique attentive de beaucoup de cristallins chez des sujets d'âge plus ou moins avancé, nous a

1. Société d'Ophtalmologie de Paris, 1895.

permis de diviser en six classes les signes causés par les premières altérations du cristallin sénile en voie d'opacification.

1° *Phénomènes catoptriques du noyau;*
2° *Altération de sphéricité et ombres kératoscopiques;*
3° *Altération de la vision et de la réfraction;*
4° *Reflets grisâtres ou gris verdâtre de la pupille;*
5° *Embrasement du cristallin;*
6° *Anneaux d'interférence.*

Les quatre premières classes dépendent de la délimitation nucléaire et s'observent par conséquent dans la variété de cataracte corticale péri-nucléaire, le cinquième est propre à la phacosclérose (*momification*), tandis que les phénomènes d'interférence peuvent s'observer dans toutes les variétés de cataractes corticales et surtout séniles.

1° *Phénomènes catoptriques du noyau.* — Les premières altérations des cataractes corticales ont pour conséquence, comme l'ont démontré dans leurs profondes études Fœrster, Otto Becker et Deuchmann, la séparation du noyau du cristallin des masses péri-nucléaires au moyen d'une fente qui s'établit peu à peu et qui se remplit de liquide. La première conséquence causée par ces transformations est l'obstacle que rencontrera la lumière en se réfractant. Comme il existe dans la région péri-nucléaire une altération que modifie l'indice peu à peu progressif du cristallin, au lieu de se réfracter complètement, la lumière se réfléchit sur les superficies plus ou moins irrégulières, c'est-à-dire dans notre cas, les deux faces du noyau.

L'observation clinique confirme ces déductions théoriques. Beaucoup de sujets, généralement personnes âgées, se présentent à notre clinique pour un simple examen de la réfraction, avec leurs pupilles plus ou moins noires, sans altérations dans la transparence des milieux oculaires, avec l'*acuité* visuelle plus ou moins normale, et, chez lesquels cependant, l'étude des images de Purkinge nous fournit des renseignements curieux. Quand nous cherchons la troisième image de Purkinge, nous voyons apparaître, à son côté, dans la partie centrale du champ pupillaire, un reflet plus ou moins diffus, mais facile à constater, de dimensions plus grandes que celles du reflet physiologique de la cristalloïde antérieure et dont la mobilité est très inférieure à la mobilité de l'image de Purkinge.

Nous observons les mêmes phénomènes en examinant la seconde image catoptrique. Si, en la recherchant, nous ordonnons au malade de regarder en haut ou en bas, nous verrons se détacher de l'image punctiforme de Purkinge une queue, image diffuse et plus centrale.

Comme ces reflets pathologiques sont plus centraux et moins mobiles que les images normales des cristalloïdes, ils doivent être produits par des superficies dont les rayons de courbure sont plus petits que les rayons de courbure du cristallin. Nous ne tenons pas compte dans ce cas des dimensions de ces reflets, parce que, produits par des superficies qui ne sont ni lisses ni régulières, comme celles de la cristalloïde, on doit les considérer comme des images diffuses.

Pour ceux qui ont étudié les images catoptriques du « faux lenticone », il sera facile d'affirmer que l'origine des reflets, que nous décrivons, se rencontre dans le noyau, et est due à l'apparition des premières altérations qui produiront plus tard, comme conséquence, une limitation et un isolement plus évident de cette partie centrale du cristallin.

Les sujets chez lesquels nous rencontrons ces altérations optiques du cristallin, souffriront-ils fatalement, par la suite, de cataractes corticales? Il nous est impossible pour le moment de répondre catégoriquement à cette question, car la marche de ces procès est très lente. Seul, l'examen prolixe, dans la suite des années, pourra nous faire connaître à fond cette question. Cependant, je crois qu'on a le droit d'affirmer que les sujets chez lesquels on peut constater l'existence de reflets plus ou moins diffus des superficies nucléaires, sont prédisposés à souffrir de cataractes corticales dès le moment que commencent à se produire dans le cristallin des altérations péri-nucléaires qui ne sont pas physiologiques.

2° *Aberration de sphéricité et ombres kératoscopiques.* — Quand le procès de séparation et d'isolement du noyau avance un peu plus, on commence à noter alors une accentuation de l'aberration de sphéricité normale.

Nous laisserons pour le paragraphe suivant les altérations consécutives de la réfraction, pour nous occuper à présent des ombres skiascopiques.

Dans les cas de cataracte avec myopie, comprise entre 2 et 4 dioptries, Antonelli décrit une ombre en croissant linéaire, qu'on observe à la kératoscopie et qui serait, en certains cas, le premier signe de l'évolution cataracteuse du cristallin[1].

Antonelli attribue ce croissant à la réflexion totale de la lumière sur le bord du noyau du cristallin, de telle manière que viendrait à se produire une ombre noire concentrique à celle que produit le bord du cristallin.

Nous avons observé ce croissant linéaire avec le simple éclairage direct, surtout dans les cas de « faux lenticone », quand

1. *Recueil d'Ophtalmologie*, 1895, p. 513.

nous examinions les yeux de nos sujets en nous plaçant très latéralement par rapport à leur ligne visuelle.

Sans nous hasarder à contester l'explication donnée par Antonelli, nous croyons que ce croissant est dû en grande partie à un simple phénomène d'aberration de sphéricité. De plus, nous croyons que le croissant n'est que l'exagération des ombres que l'on constate normalement dans les papilles des personnes saines, en pratiquant un simple éclairage direct pendant que le malade regarde en haut ou en bas, ou en autre direction excentrique.

Même chez les personnes jeunes, on constate au moyen de cet examen que la partie périphérique de la papille est d'un rouge plus intense que la partie centrale qui apparaît ombrée. En suivant cette ombre et en faisant regarder le malade de plus en plus latéralement, par exemple, on peut, dans beaucoup de cas, constater l'existence d'une véritable bande noire verticale limitée par deux zones claires. Il est plus facile d'observer ce phénomène chez les personnes âgées et en dilatant la pupille.

Quand commencent les premières altérations péri-nucléaires du cristallin, diagnostiquées par l'apparition de reflets plus ou moins diffus, le croissant est plus large et d'un noir plus marqué. Mais, c'est surtout dans les cas de « faux lenticone » que le croissant est véritablement classique et curieux. Dans ces sujets, le centre du noyau apparaît noir en même temps qu'on voit le croissant.

Cette transition lente des ombres pupillaires au croissant du « faux lenticone » pèse d'un grand poids en faveur de l'explication de ces phénomènes par l'aberration de sphéricité de l'œil, aberration qu'accentue encore davantage la pénétration oblique des rayons lumineux. Plus l'aberration s'accentue par la diminution de la réfringence des masses corticales et l'endurcissement du noyau, plus le phénomène du croissant devient net et notable.

Une expérience de physique confirme aussi notre application. Si l'on prend une lentille convexe forte et qu'on la place obliquement, dans une chambre obscure, devant un fond rouge, en éclairant directement le fond au travers de la lentille, comme s'il s'agissait d'un examen ophtalmologique, on peut constater sous certaines inclinaisons une ombre verticale dont l'aspect est bien semblable à celui du croissant linéaire qu'on observe dans l'œil.

Il faut noter que l'ombre kératoscopique apparaît sans que l'aberration de sphéricité soit due à une question d'indice, ce qui, d'autre part, n'altère en rien l'explication du phénomène [1].

1. Dans l'œil, l'aberration est encore plus forte du moment que la réfraction de la partie périphérique de la rétine est inférieure à la réfraction de la macula, parce que la distance de ces parties périphériques au point nodal de l'œil est plus petite que la distance de la macula au point nodal.

3° *Altération de la réfraction et de la vision.* — Chez quelques sujets qui se présentent à notre consultation pour l'examen de la presbytie, nous constatons que la puissance visuelle a baissé à 2/3, rarement à 1/2, sans qu'existent des altérations dans la transparence des milieux oculaires. Si ces personnes étaient antérieurement emmétropes, nous remarquons en pratiquant notre examen que les verres convexes améliorent quelque peu la puissance visuelle, mais, fait paraissant tout d'abord contradictoire, ce sont les lentilles concaves que préfère le malade.

Dans ces mêmes cas, on note fréquemment que la lentille qui corrige la presbytie est inférieure à la lentille qu'on peut déduire de l'âge, une fois la réfraction oculaire connue.

Un malade que nous avons examiné ces jours-ci est très instructif à cet égard. Il s'agit d'un ancien officier de l'armée d'Allemagne, âgé de 74 ans, qui a été un excellent tireur et a fait partie de la division brésilienne à la bataille de Monte-Caseros.

Eh bien, ce malade accuse une diminution de la puissance visuelle qui est réduite à 1/2. Cette vision s'améliore avec + 1 convexe et surtout avec — 1 dioptrie concave, atteignant de cette manière à 2/3 difficilement. En examinant son cristallin avec un miroir plan ou convexe, on ne peut constater l'existence de la plus légère opacité. La lentille que demande le malade pour lire est + 2,50 dioptries au lieu de + 3,50 à 4, qui est le numéro qu'à cet âge usent généralement les personnes qui sont emmétropes.

Nous avons étudié, dans ce cas, les images catoptriques du cristallin, et nous avons noté parfaitement une réflexion diffuse tant sur la face antérieure que postérieure du noyau (de plus, chez ce malade, on constatait aussi des anneaux d'interférence sur la face antérieure du cristallin).

L'explication de ces troubles visuels devient facile, si l'on admet un principe d'isolement du noyau qui, par les nouvelles réflexions qu'il fait éprouver à la lumière, ferait perdre en netteté à l'image rétinienne, en même temps qu'une diminution insignifiante de l'indice de réfraction des masses corticales expliquerait la légère myopie centrale et l'hypermétropie périphérique.

Nous croyons qu'on peut affirmer dans ces cas que, tant les phénomènes subjectifs qu'objectifs sont ceux d'un faux lenticone initial. Sans doute, si plus tard, la marche du mal ne s'arrête pas, le tableau deviendra plus classique par la simple altération des masses corticales, et nous disons ainsi parce que le noyau, malgré l'âge du sujet, n'est pas momifié.

Il faut sous-entendre qu'en parlant de momification, nous n'entendons pas nous référer au procès physiologique et normal d'endurcissement (sclérose sénile), mais au dessèchement plus accentué,

pathologique, qui est rare et qu'on appelle en clinique phaco-sclérosis on cataracte noire.

4° *Reflet gris jaune ou verdâtre de la pupille.* — Il est inutile de décrire ce reflet grisâtre de la pupille que présentent souvent les personnes âgées et qui fait supposer, par suite d'un examen superficiel, l'existence d'une cataracte, quoique le cristallin soit parfaitement transparent à l'examen ophtalmoscopique. En dilatant la pupille de ces sujets, ce reflet devient parfois plus accentué et prend une teinte verdâtre qui ressemble plus ou moins au reflet des cataractes glaucomateuses.

Quelle est l'origine de ces reflets?

On l'a attribuée généralement à la sclérose sénile du cristallin.

Nous avons souvent mis en doute cette application théorique et vague en nous basant sur les considérations suivantes : l'amplitude de l'accommodation diminue d'une manière régulière et progressive à partir de l'enfance jusqu'à un âge avancé de la vie, avec la particularité que cette réduction de l'accommodation chez les diverses personnes est si égale qu'on a pu faire des tableaux assez exacts indiquant le degré d'amplitude d'accommodation qui correspond à chaque personne suivant son âge (Donders).

La réduction de l'accommodation chez les sujets sains dépendant, non du muscle ciliaire, mais de l'endurcissement ou sclérose sénile du cristallin, il est naturel d'en déduire que cette sclérose est, non seulement un procès lent et progressif, mais un procès régulier et égal pour tout le monde.

Après avoir étudié cette régularité du procès cristallinien, apprécions la variabilité du reflet pupillaire.

On trouve des personnes âgées de plus de 60 ans dont les pupilles sont parfaitement noires et sans reflets pupillaires [1]. D'autres, au contraire, comprises entre 45 et 50 ans, présentent des reflets grisâtres des pupilles, parfaitement caractérisés et qui, souvent, nous font penser à une opacité du cristallin.

Si la sclérose sénile peut exister sans que les reflets grisâtres de la pupille dénoncent son existenee, il est juste de supposer que cette sclérose, au moins celle que nous appellerons physiologique, n'est pas la cause de ces reflets, car ils seraient alors constants chez les personnes âgées, comme est constante et presque mathématique la réduction de l'amplitude de l'accommodation.

En étudiant beaucoup de sujets qui se sont présentés à notre observation, nous avons pu constater dans les cas de reflets grisâtres séniles des pupilles les mêmes phénomènes catoptriques du noyau

1. Il faut différencier ces reflets de la légère perte de transparence et la coloration jaunâtre qu'avec l'âge ou note dans le cristallin.

du cristallin, que nous avons décrits dans les paragraphes antérieurs.

La face antérieure et la face postérieure du noyau repoussent en partie la lumière qui pénètre par la pupille et de là l'origine de reflets plus ou moins diffus, du moment qu'il n'y a pas de sauts brusques entre l'indice de réfraction des masses corticales et l'indice du noyau, ni, non plus, n'existe une véritable régularité de courbure des superficies nucléaires.

Il est naturel que, tant que le procès d'isolement du noyau n'est pas assez avancé, nous puissions observer les reflets diffus à l'examen dans la chambre obscure, avant qu'ils se révèlent au simple examen avec la lumière naturelle sous la forme de reflets pupillaires. Mais, une fois que le procès sera plus avancé, alors la lumière naturelle qui pénètre par la pupille, rencontrant les superficies nucléaires, occasionnera un reflet plus accentué, gris jaunâtre, qu'on peut observer à simple vue et qui fera penser à une véritable perte de transparence du milieu cristallin, quoique dans cette lentille il n'existe d'opacités d'aucune espèce.

Ces reflets signifient pour l'œil une perte de lumière qui devient préjudiciable et qui, en s'interposant devant l'image rétinienne, rend l'examen ophtalmoscopique de ces yeux plus difficile que l'examen des yeux sains.

L'existence constante de ces images diffuses nucléaires dans les cas de reflet sénile des pupilles et, d'autre part, l'explication facile de ces reflets en admettant une cause de nouvelle réflexion dans la partie centrale du cristallin, nous permettent d'affirmer que l'origine de ces reflets se rencontre dans les premières altérations du cristallin dans ses couches péri-nucléaires, altérations qui donnent origine à un principe d'isolement ou d'indépendance du noyau.

En présence des reflets grisâtres de la pupille s'impose plus que jamais la question de savoir : si les personnes avec reflets pupillaires devront fatalement, ou au moins en grande partie, souffrir de cataractes dans un laps de temps plus ou moins long.

Il est très difficile de répondre à cette question, car l'observation minutieuse et continuée pendant de longues années peut seule nous éclairer à cet égard. D'autre part, la marche des procès cataracteux est éminemment variable, et une opacité qui commence peut s'arrêter dans sa marche pendant huit ou dix ans et même davantage. Les cataractes qui commencent par les couches péri-nucléaires surtout, sont d'une marche très lente; au point que la simple constatation d'un faux lenticone suffit pour affirmer que la maturité de la cataracte tardera plusieurs mois et même des années [1].

1. L'observation clinique nous a aussi démontré que l'iridectomie, dans les cas de faux lenticone ou cataracte péri-nucléaire, n'a aucune influence sur l'accélération de la maturité de la cataracte.

Si la constatation de reflets pupillaires empêche pour le moment de faire des inductions sur la marche du procès cristallinien, nous croyons, cependant, avoir le droit d'affirmer que c'est un signe qui indique la prédisposition à la cataracte. Dejà existe une première altération du cristallin, un *locus minoris resistentiæ*. Les altérations cataracteuses ont fait leur premier pas.

5° *Embrasement du cristallin.* — C'est le signe propre de la cataracte noire, variété d'altération du cristallin que nous aimons mieux appeler momification du cristallin, comme de Wecker le fait incidemment. En pratiquant dans ces cas l'éclairage latéral, on observe un reflet rougeâtre général de la masse cristallinienne, plus accentué dans la partie centrale et qui simule un véritable *embrasement* du cristallin. Le reflet rougeâtre devient général parce que la substance du cristallin est toujours plus ou moins transparente dans cette variété de cataractes, de manière que la lumière concentrée peut éclairer le noyau même du cristallin.

Ce signe particulier, l'embrasement, s'observe aussi au commencement de la momification du cristallin, mais limité alors au noyau et n'est pas aussi notable, ni aussi général que dans les cas de momification avancée, il s'agit plutôt d'un reflet jaune ambré dont l'origine n'est point dans les couches du cristallin juxtaposées à la capsule, lesquelles donnent un reflet mat et bleuâtre, mais plus profondément [1].

Nous avons insisté sur le signe d'embrasement du cristallin, parce qu'il est très commun de voir confondre la délimitation nucléaire de la cataracte corticale (surtout le faux lenticone) avec le début de la cataracte noire et la sclérose du cristallin. Le diagnostic différentiel est cependant facile dans la plupart des cas, si l'on constate l'existence des images nucléaires de la cataracte péri-nucléaire, accompagnées à l'éclairage latéral d'un reflet gris mat, aspect que ne présente jamais la momification du cristallin, à moins que la sclérose du noyau ne coexiste et ne soit enveloppée d'un procès de cataracte corticale. Dans ce cas, à côté des images nucléaires et du reflet gris verdâtre de la pupille, on peut constater le signe de l'embrasement du cristallin.

6° *Anneaux d'interférences.* — Nous avons décrit dans un autre article [2] les anneaux d'interférence qu'on peut constater dans la superficie du cristallin quand on agrandit la troisième image de Purkinge suivant le procédé de Tscherning [3]. Par conséquent nous n'insisterons pas davantage sur ce point.

La troisième image de Purkinge, même à un léger examen, se

1. Wecker et Landolt, t. II, p. 868.
2. *Société d'Ophtalmologie de Paris*, 1897.
3. Tscherning, *Optique physiologique*, p. 41.

présente plus ou moins colorée dans ces cas, et cette coloration est verte dans la partie centrale du champ pupillaire, quand, au contraire, sur la limite de ce champ, elle devient d'un rouge assez accentué.

Les anneaux complets qu'on obtient en agrandissant l'image colorée sont concentriques et d'apparence d'auréole ou nimbe. La partie centrale est d'une coloration noir bleu ; ensuite les anneaux se succèdent de couleur verte, jaune et enfin rouge dans la partie excentrique.

La superficie pupillaire, à part ces colorations, est divisée en des rayons fins et ténus qui divergent tous vers la périphérie et qui sont parallèles à toutes les divisions de l'Y, si compliquée, du cristallin. Cet aspect rappelle la disposition anatomique des fibres mêmes du cristallin. — D'autre part, on peut observer cette disposition radiée avec un fort grossissement dans les yeux sains.

Les anneaux d'interférence supposent, comme nous l'avons soutenu ailleurs, une altération sous-capsulaire du cristallin. C'est une preuve de plus qu'il existe des altérations lenticulaires invisibles à l'ophtalmoscope.

Il est très ordinaire de constater l'existence d'anneaux d'interférence au commencement ou dans le cours des altérations cataracteuses du cristallin, et même, dans divers cas, nous avons pu constater leur existence dans des cristallins qui ne présentaient d'autre altération apparente que l'apparition d'images nucléaires.

Nous croyons donc que, dans ce sens, on peut considérer les anneaux d'interférence comme un signe qui peut marquer le début d'une cataracte.

Tout en ayant pu constater un grand nombre de fois l'existence de ces anneaux colorés, jamais nous n'avons observé ce phénomène dans les cas de cristallins absolument physiologiques.

Les différents signes qui marquent, à notre manière de voir, le début de l'altération cataracteuse du cristallin, se présentent souvent associés et même, dans certains cas, on peut les observer tous dans un seul œil. Nous savons combien il est fréquent de constater des altérations corticales associées à la momification centrale du cristallin. — Le phénomène de l'embrasement peut donc s'associer à la multiplication des images catoptriques. Celles-ci, indiquant la délimitation nucléaire, expliquent le reflet gris verdâtre de la pupille, les ombres kératoscopiques et l'augmentation d'aberration de sphéricité de l'œil. Les anneaux d'interférence s'associent à toutes les variétés de cataractes séniles[1]. L'ensemble de ces signes rend donc le diagnostic plus précis et moins sujet à erreurs.

1. Il faut noter cependant que nous n'avons pas pu observer un cas absolument pur de cataracte noire. Un doute peut donc rester pour ces cas.

La Société se réunit ensuite en Comité secret pour entendre la lecture du rapport de M. Dreyer-Dufer sur le classement des candidats à une place vacante de membre titulaire et dresse la liste de présentation suivante : M. Antonelli, seul candidat.

La séance est levée.

BIBLIOGRAPHIE ET REVUE DES JOURNAUX

De l'urticaire des muqueuses, par les Drs THILLIER et DE MONCAU. — Dans le *Journal des sciences médicales de Lille*, ces auteurs publient une observation d'urticaire des muqueuses qu'ils ont observé sur un jeune médecin, qui depuis l'âge de 12 ans, présentait ces phénomènes à des intervalles réguliers de deux ou trois mois.

La maladie débute habituellement d'une manière subite sous forme de sensation de *picotement du côté des yeux*, suivi de démangeaisons, obligeant le malade à se frotter. Les conjonctives palpébrale et bulbaire deviennent rouges, œdématiées, et par places on aperçoit sur la conjonctive bulbaire une injection vasculaire très intense. Le globe oculaire devient saillant, au point de gêner le mouvement des paupières. Ces congestions donnent lieu à de la photophobie et à du larmoiement passager.

Le malade éprouve simultanément de la tension et de la chaleur au niveau de la muqueuse sublinguale, des lèvres, de la joue, et la prononciation de certains mots devient difficile. Il a de la douleur dans le dos, la colonne vertébrale, du prurit dans le larynx, la trachée, du prurit du cuir chevelu.

Glaucome foudroyant avec abolition complète de la circulation rétinienne. Considérations sur le rôle de la circulation intra-oculaire dans la pathogénie du glaucome. — M. SULZER (de Genève) communique une série d'observations de glaucome présentant certaines particularités. Il insiste spécialement sur l'état de la circulation intra-oculaire artérielle et des vaisseaux intra-oculaires, facteurs auxquels il attribue un rôle prépondérant dans la pathogénie du glaucome. Son travail aboutit aux conclusions suivantes :

1° Les glaucomes peuvent être divisés, selon leur origine pré-

dominante, en trois grandes classes; à savoir : le glaucome circulatoire, le glaucome vasculaire et le glaucome nerveux.

2° Tous les glaucomes sont liés par le caractère commun de la dégénérescence vasculaire; primitive dans le glaucome vasculaire, cette dégénérescence est secondaire dans les deux autres classes et elle dépend alors d'un trouble de la circulation artérielle; ce dernier trouble résulte, dans le cas de glaucome circulatoire, de la rupture de l'équilibre entre la tension intra-oculaire et la tension artérielle; dans le glaucome nerveux, il est produit par l'influence nerveuse directe.

3° Les troubles circulatoires dégénératifs et nerveux sont liés par une dépendance mutuelle, qui fait qu'ils se produisent et se renforcent entre eux.

Cette mutuelle dépendance a, en outre, pour conséquence, qu'il n'y a pas de glaucome circulatoire, vasculaire ou nerveux pur; la classification n'indique que l'origine, souvent partielle, et la prédominance d'une de ces trois altérations.

4° Le trouble circulatoire joue le principal rôle dans tous les glaucomes.

5° L'excavation glaucomateuse n'est pas un effet mécanique direct de l'hypertonie; elle est produite, en première ligne, par une dégénérescence partielle des fibres à myéline de la papille dépendant de la paralysie des éléments périphériques correspondants de la rétine, par entrave de la circulation, et par une nutrition insuffisante des tissus de la papille, dépendant également de la circulation artérielle. Ainsi affaiblie, la papille peut s'affaisser davantage encore sous l'action de l'hypertonie.

Au point de vue thérapeutique, il est essentiel d'envisager l'origine du glaucome et l'état de la circulation intra-oculaire.

Le traitement du goître exophthalmique par la section du sympathique cervical, par M. Jaboulay (de Lyon). — L'auteur a eu, jusqu'ici, à traiter par la section du sympathique cervical, 11 cas de maladie de Basedow qui sont relatés successivement dans les articles suivants : du *Lyon médical*, mars et juillet 1896, du *Bulletin médical*, février 1897, où l'on trouve, à côté des trois observations déjà citées, trois observations nouvelles. Une septième observation est rapportée dans la *Thèse* de Blottière, Paris, 1897. Une huitième observation de forme fruste, avec phénomènes oculaires prédominants, fait l'objet d'un article du *Lyon médical*, mai 1897. Deux cas de maladie ancienne sont exposés par Bernard, *Bulletin médical*, décembre 1897. Enfin, l'auteur a opéré récemment un onzième cas qui est inédit.

C'était chez une femme de 37 ans, cachectique, aux membres

inférieurs œdémateux; la tachycardie était à 160, le cou mesurait 35, l'exophtalmie était considérable. Après la sympathicotomie qui consista dans l'ablation du ganglion cervical supérieur, le pouls tomba à 100 puis 90, l'exophtalmie disparut, et le cou diminua de 2 centimètres. Le lendemain de l'opération, la température était le matin de 40°, le soir de 38°. 5, et baissait encore le surlendemain. Les fils de la plaie étaient enlevés le sixième jour après l'opération, et la malade paraissait à ce moment guérie, lorsqu'elle se mit à tousser et à expectorer; elle se cachectisa encore, et mourut le dixième jour.

A l'autopsie, M. Leclerc, médecin des hôpitaux, trouva, pour expliquer la mort, de la congestion de la base du poumon droit.

La congestion du poumon droit m'a paru accidentelle et sans relation avec la section du sympathique; quand cette complication est survenue, la malade était guérie de son opération, et s'il se fût agi d'un trouble vaso-moteur, il eût été observé dans les deux poumons à la fois. Quant à l'hyperthermie du lendemain de l'opération, il me semble qu'elle a été due à ce fait que l'infirmière qui préparait la malade, ayant cru à une opération sur le goitre, avait vigoureusement brossé la saillie thyroïdienne et produit ainsi, par résorption de substance du corps thyroïde, la fièvre thyroïdienne.

D'après l'examen de ces 11 cas, je reste toujours convaincu que la paralysie artificielle du sympathique cervical, que j'ai préconisée, est le traitement de choix du goitre exophtalmique, surtout dans les formes sans goitre, et dans les cas où l'indication se pose de recourir au traitement chirurgical; même à une distance éloignée, les résultats sont satisfaisants. Mais je crois aussi que si le goitre, lorsqu'il existe, avait de la tendance à se reproduire après cette opération, il faudrait alors ne pas craindre de l'enlever, parce que la sympathicotomie aurait préparé le terrain à la thyroïdectomie, qui serait moins grave et plus facile. La sympathicotomie ou l'ablation du ganglion cervical supérieur, telle que je la pratique, est donc suffisante pour amender, sinon guérir, les phénomènes basedowiens.

Je ne saurais trop répéter, comme je l'ai dit déjà dans le *Bulletin médical* et dans le *Lyon médical* en octobre 1897, que la sympathicotomie s'accompagne de dégénérescences au loin, même trop loin. Il faut donc être prudent dans les extirpations que l'on peut faire sur le sympathique cervical, et ne pas proposer et pratiquer des résections considérables, dans le seul but d'apporter une modification d'un procédé opératoire dans une méthode thérapeutique. D'autant que ces résections totales, dangereuses, ne compensent pas leurs inconvénients par des avantages indiscu-

tables. Elles ne mettent, pas plus que la section du ganglion cervical supérieur, à l'abri des récidives, parce que ces récidives, comme je l'ai dit, tiennent au sympathique annexé au trijumeau et au pneumogastrique.

De plus, c'est une grave erreur de croire que le sympathique cervical, une fois coupé, va se souder et reproduire la maladie de Basedow; les phénomènes de dégénérescence dont j'ai parlé, les constatations cliniques de persistance de la paralysie du sympathique cervical coupé par moi, que j'ai faites à trois ans et demi de distance, m'autorisent à dire qu'il s'agit là d'un bien piètre argument en faveur de la résection totale. Celle-ci, d'ailleurs, est née de cette phrase, qui terminait ma première note parue dans le *Lyon médical*, en mars 1896 : « Il faudrait sectionner les branches de ce ganglion cervical inférieur, pour supprimer la presque totalité des fibres accélératrices du cœur, et avoir ainsi l'assurance d'abolir les palpitations. C'est peut-être l'opération qu'il faudrait tenter en semblable occurrence. »

Les procédés de destruction du sympathique cervical, section, résection, brisement, arrachement, etc., sont équivalents dans leurs résultats. Aussi, faut-il choisir le plus simple et le plus rapide, et ne pas oublier qu'on opère des malades à faible résistance. C'est déjà beaucoup que de paralyser le sympathique cervical; cette paralysie devrait même être évitée, s'il était possible; aussi, la prochaine fois que j'aurai à opérer un malade atteint de goitre exophtalmique, pratiquerai-je une opération plus simple, qui ne fait que modifier l'excitabilité du nerf, en respectant sa continuité : je pratiquerai l'élongation du sympathique cervical.

En terminant, je tiens à redire que la théorie de l'excitation des vaso-dilatateurs seuls est incapable d'expliquer le syndrome de Basedow. Cette théorie a été émise par Rosenthal, en 1878, dans son *Traité clinique des maladies du système nerveux*; s'appuyant sur des expériences de Goltz, cet auteur dit : « Si l'on admet que la dilatation vasculaire n'est pas un fait de paralysie, mais bien un processus actif par fonctionnement exagéré des nerfs vaso-dilatateurs, on comprend alors que les dilatations vasculaires et les hypérémies prolongées dans la glande thyroïde et dans l'orbite provoquent l'hyperplasie et la prolifération conjonctive, la formation d'un goitre et la saillie du globe oculaire. »

Cette théorie a été reprise à l'occasion de mes observations; j'ai dû, devant l'Académie de médecine, en juillet dernier, en montrer l'insuffisance en ce qui concerne l'exophtalmie, et rappeler que ce qui m'avait décidé, entre autres raisons, à sectionner le sympathique cervical, c'était ce fait, primitivement énoncé, que le goitre exophtalmique représente le tableau d'une excitation

intense de ce nerf. Cette excitation peut être primitive, et porter sur les divers centres sympathiques : elle explique bien les diversités des symptômes. Elle peut être aussi secondaire. Les effets qu'elle produit entretiennent l'irritation du sympathique et la régénèrent, rendant ainsi les symptômes définitifs.

(*La Presse médicale*, 12 février 1898.)

Deux cas de luxation du cristallin dans la chambre antérieure; extraction, par HELM (*The Lancet*, 8 octobre 1898). — La luxation du cristallin dans la chambre antérieure survenant pendant la dilatation de la pupille est certainement bien moins commune que la luxation de cette lentille dans le vitré. S'il est des cas où le cristallin ainsi déplacé demeure transparent sans entraîner d'autres troubles oculaires, il en est d'autres où il s'opacifie et détermine des effets irritatifs qui réclament son extraction.

L'auteur rapporte deux observations tirées de sa pratique et les fait suivre des conclusions suivantes : 1° le cristallin luxé dans la chambre antérieure indique l'extraction, mais il est inutile d'essayer de le remettre en place, car l'œil ne le tolérerait pas; 2° si l'extraction s'est accompagnée d'une issue considérable de l'humeur vitrée, l'opportunité de l'énucléation peut se poser, surtout si les effets d'extraction restent infructueux. Chez ses deux malades, l'auteur put faire l'extraction au moyen d'une curette.

JAFFARY.

Extraction du cristallin transparent dans les myopies fortes, par SCOTT (*The Lancet*, 24 septembre 1898). — Cette méthode, d'après l'auteur, est excellente au point de vue théorique, mais il est impossible de pratiquer cette opération sans causer des troubles plus ou moins considérables dans les diverses parties de l'œil, puisqu'on intéresse la zone ciliaire et les portions voisines du tractus uvéal qui sont très sujettes à s'enflammer. Un myope et un sujet atteint de cataracte ne peuvent être classés un seul instant dans la même catégorie : le second est aveugle, a tout à gagner par l'opération et rien à perdre, tandis que le myope peut voir sa vision améliorée par le port de verres appropriés, alors que l'extraction de son cristallin peut le rendre aveugle. L'auteur est opposé à cette intervention dans les cas de myopie forte.

JAFFARY.

Manuel d'ophtalmologie médico-chirurgicale, par WALTER JESSOP. — L'auteur a écrit un ouvrage qui sera très utile à l'étudiant; persuadé que ses lecteurs devaient être au courant de l'anatomie et de la physiologie de l'œil, il n'est revenu que bien rare-

ment et alors d'une façon très brève sur ces études; c'est ainsi qu'il ne consacre que quelques lignes à l'anatomie de la rétine, sauf cependant pour la tache jaune, la disposition des vaisseaux, l'origine, le cours et l'arrangement des fibres nerveuses du nerf optique qu'il étudie complètement. Le style est bref et très clair, notamment dans la description des opérations.

Au sujet de la cataracte, il ne pratique pas l'iridectomie à moins que le malade ne présente une affection générale nécessitant des efforts, ou lorsqu'il s'agit d'une cataracte incomplète ou trop dure; il taille de préférence un lambeau cornéen de 3 millimètres.

Dans le traitement du zona ophtalmique il a tiré les meilleurs résultats de l'emploi d'un mélange de chloroforme et d'eau de Cologne pour faire disparaître la douleur qui persiste après la disparition des vésicules, ou encore des courants continus.

Dans les cas de sarcomes et de tumeurs malignes qui nécessitent l'ablation plus ou moins complète de l'œil et du contenu de l'orbite, l'auteur recommande, après l'hémostase, de toucher le champ opératoire avec le chlorure de zinc, malgré la réaction parfois violente qui se produit ensuite.

Jessop pense que l'ophtalmie sympathique est probablement d'origine microbienne, tout en admettant que la méthode exacte de transmission de l'affection d'un œil à son congénère ne soit pas encore bien connue. Lorsque l'ophtalmie sympathique s'est déclarée, l'énucléation de l'œil qui en est cause ne suffit pas toujours à en arrêter la marche, mais, en pareil cas, on ne doit pas se borner à faire une opération partielle.

Les questions de la réfraction et de l'accommodation sont traitées brièvement, mais le praticien y trouvera toutes les notions qu'il lui importe de connaître avec les principes de l'ophtalmoscopie et de la rétinoscopie.

L'ouvrage contient 8 chromo-lithographies représentant la papille à l'état normal, la rétinite albuminurique, la choroïdite disséminée, la rétinite pigmentaire et la névrite optique. Il y a également un tableau des couleurs de Holmysen. Les figures, au nombre de 120, sont bien exécutées et le livre de l'auteur fera très bonne figure à côté des nombreux traités d'ophtalmologie publiés en Angleterre. JAFFARY.

Les ulcérations de la cornée et leur traitement, par PERCY DUNU (*The Lancet*, 22 octobre 1898). — Dans cettte leçon, Dunu établit tout d'abord que les ulcérations de la cornée, fréquentes surtout dans les classes pauvres, sont le signe d'un défaut de nutrition de cette membrane, et ce défaut de vitalité se retrouve également dans les maladies infectieuses : rougeole, scarlatine,

variole, etc. ; à côté de ces ulcérations se placent celles qui reconnaissent pour cause un traumatisme. Les ulcérations de la cornée s'accompagnent de taies qui gêneront la vision à moins qu'elles ne soient complètement marginales. L'auteur distingue les ulcérations traumatiques simples et les compliquées. Le traitement des premières doit être tout particulièrement antiseptique : lavage avec une solution de chinosol à 1 p. 2,000, précédé d'une instillation de cocaïne ; instillation de quelques gouttes d'atropine et occlusion avec un pansement aseptique. Certains cas s'accompagnent d'hypopion pour lequel l'auteur préconise la ponction et l'évacuation suivie de lavages chauds et de l'instillation de quelques gouttes d'ésérine.

Les ulcérations simples de la cornée sont celles qui ne s'accompagnent pas d'hypopion, de vascularisation, etc. ; cette forme se rencontre principalement chez les écoliers malingres et le symptôme le plus gênant est bien certainement la photophobie dont elle s'accompagne.

La grandeur de l'ulcération n'est nullement en rapport avec cette dernière.

Ces ulcérations simples se rencontrent aussi dans l'ophtalmie phlycténulaire ; elles sont superficielles et ne laissent le plus souvent que de légères opacités. Les compresses boriquées chaudes et les instillations d'atropine et de cocaïne seront utilement employées pour combattre la photophobie, jointe au port d'un bandeau ; à l'intérieur, on donnera des toniques et des stimulants.

Les ulcérations compliquées sont vasculaires, infectieuses ou nécrosiques. Le canal lacrymal est souvent en cause dans leur pathogénie, d'où l'indication d'en faire toujours un examen sérieux.

L'ésérine convient dans le traitement des ulcérations de nature nécrosique, mais les fomentations belladonées sont alors contre-indiquées.

Dans le traitement de l'ulcération de nature vasculaire l'auteur en revient à préconiser le séton en même temps que le traitement antiseptique.

L'ulcération infectieuse ou serpigineuse nécessite un traitement énergique, car elle est encore assez souvent suivie d'hypopion et de perforation de la cornée. L'auteur préconise le traitement antiseptique, l'ésérine en instillation et la cautérisation des bords de l'ulcération. Dans certains cas l'ésérine devra être remplacée par l'atropine. JAFFARY.

Implantation d'un œil artificiel après l'énucléation, par TODD (*The New-York med. J.*, septembre 1898). — L'énucléation complète du globe oculaire, l'éviscération proposée par Grœfe, de

Halle, l'opération de Mules, celle de Frost, de Londres, qui met, aussitôt l'énucléation pratiquée, un œil de verre sur lequel il suture les muscles et la conjonctive, modifiée par Lang, de Moorfields, insérant la pièce artificielle dans la capsule de Tenon.

En 1895, Webster Fox, de Philadelphie, essaya d'appliquer une méthode analogue dans les cas où le globe oculaire avait déjà été énucléé. Son opération consistait dans une incision horizontale de la conjonctive et des tissus de l'orbite qui étaient disséqués de manière à ne laisser qu'une cavité destinée à recevoir la pièce prothétique. Sur 17 cas, dans 5 seulement l'œil dut être remis en place une seconde fois.

L'auteur a essayé ce procédé depuis 1896 et il décrit de la manière suivante les différents temps de l'opération.

Antisepsie aussi rigoureuse que possible du champ opératoire; incision de la conjonctive bulbaire tout autour de la cornée, mise à nu par la dissection des tissus sous-jacents, incision hémisphérique de la cornée, comme dans l'opération de la cataracte, et ablation de cette membrane aux ciseaux. Tout le contenu de la capsule scléroticale (choroïde, rétine, cristallin, corps ciliaire, extrémité du nerf optique) est enlevé. Incision en V de la sclérotique en haut et en bas pour agrandir l'ouverture, toilette soigneuse de la cavité où l'on place un globe en verre creux. Sutures verticales de la plaie scléroticale et suture horizontale de la plaie conjonctivale par-dessus. Pansement, sans l'emploi réitéré des antiseptiques, qui, comme le bichlorure d'hydrargyre dont beaucoup d'opérateurs abusent, entraînent un certain degré d'irritation de la plaie. La guérison chez les 3 malades de l'auteur se fit sans aucun incident et les photographies qui accompagnent sa description prouvent que la méthode lui a fourni de bons résultats.

JAFFARY.

Artère surnuméraire du disque optique passant dans l'humeur vitrée, par CLAIBORNE (*Medical Record*, 17 septembre 1898). — Chez un jeune homme de couleur atteint d'astigmatisme hypermétropique composé, l'ophtalmoscope permettait d'apercevoir, du côté droit, une artère surnuméraire partant du bord supéro-interne du disque optique, s'avançant dans le vitré pour se replier ensuite sur elle-même et revenir à la surface du disque et se distribuer d'une façon normale à la rétine. Du côté de l'œil gauche, cette artère, née du bord interne du disque optique, s'avance dans le corps vitré, revient sur elle-même en décrivant trois boucles avant de se distribuer à la rétine. Ces artères étaient pleines de sang; de plus, à gauche, l'artère avait le volume d'une artère centrale.

L'auteur pensa tout d'abord qu'il s'agissait dans ce cas de modi-

fications de l'artère centrale du vitré qui existe chez le fœtus, mais une étude plus approfondie lui fit rejeter cette opinion.

David de Bock, qui a consacré une monographie à la persistance de l'artère hyaloïde, en distingue les cas où il s'agit, comme dans l'observation de l'auteur, d'une artère surnuméraire du disque optique; Liebreich, Little et Schapringer croient, au contraire, avoir affaire à une persistance de l'artère hyaloïde, opinion qui n'est pas celle de l'auteur. JAFFARY.

Le diagnostic du glaucome, par MORRISON (*Maritime medical News*, septembre 1898). — Si votre malade, dit l'auteur, a dépassé la quarantaine, qu'il soit obligé fréquemment de changer de verres et qu'il aperçoive des cercles lumineux autour d'une lumière en même temps que son acuité visuelle baisse, surtout la vision des couleurs, la pupille étant dilatée, pensez au glaucome.

Si un œil devient subitement le siège d'une inflammation avec injection conjonctivale, abaissement de la vision, recherchez bien s'il ne s'agit pas d'un processus glaucomateux, et, dans ce cas, proscrivez l'emploi de l'atropine. JAFFARY.

Amblyopie saturnine, par TAYLOR (*Lancet*, 17 septembre 1898). — L'auteur rapporte l'observation d'une femme chez laquelle il trouva une atrophie de la moitié gauche de la papille, avec scotome central des deux côtés, bien que la papille du côté droit parût normale. La malade avait fait usage de sel de plomb pour se faire avorter. Il recommande le traitement suivant : iodure de potassium à haute dose, bains sulfureux, sulfate de magnésie, mercure et pilocarpine; enfin, électricité à courants continus.

Blessures de l'œil par coups de feu, par STEDMAN BULL (*N. Y. medical J.*, 24 septembre 1898). — L'auteur rapporte les quatre observations suivantes ayant trait à des blessures de l'œil par coups de feu :

Cas I. *Blessure de l'œil droit par coup de feu.* — Le blessé avait reçu un grain de plomb dans l'œil droit; aussitôt après perte de la vision de cet œil qui voyait tout en rouge. L'orifice d'entrée siégeait sur le limbe scléro-cornéen du côté de l'angle externe; épanchement sanguin dans la chambre antérieure, augmentation de la tension intraoculaire, douleur vive; léger chémosis sans gonflement des paupières; hémorragies sous-conjonctivales. Le traitement consiste dans le repos au lit, l'instillation d'un mélange d'atropine et de cocaïne et des compresses froides constamment renouvelées. La disparition des douleurs fut rapide et, dès le deuxième jour, l'épanchement sanguin de la chambre antérieure

commençait à se résorber pour l'être entièrement le cinquième jour. A ce moment, l'iris était largement dilaté et adhérent au niveau de l'orifice d'entrée de la blessure sur le limbe scléro-cornéen. Au fond de la chambre antérieure était un petit corps noir que l'on pensa être le projectile. Agrandissement de la plaie dans la direction de ce dernier qui est enlevé avec une petite curette sans la moindre difficulté. La réduction de la hernie de l'iris étant impossible, on en fait l'excision d'où la production d'un colobome inféro-externe. La guérison se fit rapidement, sans réaction aucune et deux semaines plus tard l'acuité visuelle était égale à 2/3. Quatre mois plus tard, l'acuité visuelle était demeurée la même et le cristallin ne présentait aucun trouble.

Cas II. *Blessure de l'œil gauche par coup de feu.* — Le blessé qui fait le sujet de cette observation avait reçu un grain de plomb n° 12 dans l'œil gauche, tiré à une distance d'environ 30 mètres; l'auteur ne voit ce blessé que deux jours après l'accident et note les symptômes suivants : douleur très vive, hémorragie sous-cutanée et sous-conjonctivale avec contusion de la conjonctive et du globe oculaire; caillot sanguin de la chambre antérieure, décoloration de l'iris, hémorragie du vitré et pupille déformée. Les phosphènes n'existaient plus, la tension était légèrement augmentée et la perception lumineuse était conservée. Sous l'influence du traitement employé dans le cas précédent, l'épanchement sanguin de la chambre antérieure s'était résorbé, la pupille était dilatée au maximum et le malade pouvait distinguer les mouvements de la main dans la moitié externe du champ visuel. La douleur avait diminué, mais il y avait un chémosis énorme. Neuf jours après l'accident, le chémosis a augmenté et le projectile apparaît dans le côté externe du globe oculaire; une incision conjonctivale faite pour l'atteindre, laisse échapper un flot du vitré, mais on ne trouve pas de projectile qui a évidemment pénétré dans l'œil.

A partir de ce moment, les symptômes s'aggravent, et il se fait un énorme décollement de la rétine. Quelques mois plus tard, un mieux s'opère et le blessé se sert sans aucun trouble de l'œil du côté opposé, mais le cristallin de l'œil traumatisé s'opacifie; quant à l'œil sain, examiné deux ans plus tard, il est demeuré sain.

Cas III. *Blessure de l'œil gauche par coup de feu.* — Le projectile, dans ce cas également, était un grain de plomb n° 12. La perte de la vision de l'œil traumatisé fut instantanée et tous les symptômes précédents se retrouvèrent chez ce blessé.

Le traitement employé fut le même. Cinq semaines après l'accident, le blessé pouvait compter les doigts dans la moitié externe du champ visuel, l'infiltration du corps vitré se résorbait et quel-

ques-uns des détails du fond de l'œil devenaient perceptibles. Dix semaines après l'accident, le vitré s'était entièrement éclairci. Près du bord nasal du fond de l'œil, très près du bord du disque optique, se voyait une tache atrophique avec une dépression au niveau de la sclérotique qui représentait très probablement le trajet suivi par le projectile pour se loger dans l'orbite. La pupille était normale, mais la rétine était décollée en bas et en dehors; le cristallin était transparent; quelques mois plus tard, la vision de cet œil était égale à 1/5 et le décollement de la rétine n'avait pas augmenté. L'œil droit était resté normal.

Cas IV. *Blessure de l'œil gauche par balle de revolver.* — Le projectile avait frappé l'œil au niveau de l'angle externe, passant entre la sclérotique et la cornée, presque tangentiellement, fracturant les os du nez et sortant du côté opposé. Les deux paupières au niveau de l'angle externe étaient fortement déchirées, la conjonctive était dilacérée et la cornée presque tout entière était déjetée en dehors, ne tenant plus à la sclérotique que par un petit lambeau. L'iris était en lambeaux et le vitré plein de sang.

Après une antisepsie aussi complète que possible de la blessure, on put s'assurer que le cristallin était luxé en bas et en arrière dans le vitré qui s'échappait par la plaie au dehors. Le troisième jour, énucléation et prothèse. Résultat excellent.

La blessure intéressait la sclérotique, la choroïde, le corps ciliaire, l'ora serrata et la zonule. Le cristallin, bien qu'il fût luxé, n'était pas rompu et la capsule était intacte. JAFFARY.

La cécité en Espagne. — Dans une communication récente faite à la Société d'ophtalmologie de Heidelberg, le professeur HIRSCHBERG a fait connaître le résultat de ses observations pendant son voyage en Espagne. En 1860, le recensement officiel indiquait une proportion d'aveugles de 11 p. 10,000 habitants, chiffre bien bas en raison du nombre de ces malheureux que l'on rencontre dans ce pays, ainsi que l'ont noté tous ceux qui ont voyagé en Espagne. Les maladies de l'œil ont fait pendant longtemps de nombreux ravages dans la Péninsule et Hirschberg ajoute que, nulle part, il n'a vu la phtisie oculaire aussi fréquente. Au congrès d'hygiène de Madrid, Hirschberg insista pour qu'on adoptât les moyens de combattre l'ophtalmie des nouveau-nés et le trachome. (*The Brit. Med. J.*, 1er octobre 1898.)

Affections oculaires d'origine malarienne, par YARR (*The Brit. Med. J.*, 24 septembre 1898). Les livres d'ophtalmologie sont presque muets sur cette question, plus importante cepen-

dant que certaines affections fort rares qui s'y trouvent longuement décrites.

Toutes les affections malariennes de l'œil ont leur origine dans des troubles circulatoires et peuvent se diviser en : 1° névrite; 2° hémorragies de la rétine; 3° chorio-rétinite; 4° épanchements du vitré.

La névrite optique d'origine malarienne se montre chez des sujets ayant déjà eu plusieurs accès de fièvre; au début, on note une douleur sus-orbitaire accompagnée de photophobie et souvent d'héméralopie. La perception des couleurs reste à peu près normale, excepté lorsque l'atrophie a fait des progrès. La diminution de l'acuité visuelle se fait très rapidement en quelques semaines, quelquefois en un ou deux jours. La papille présente une coloration rouge grisâtre avec œdème de la rétine circumpapillaire, effacement des bords de la papille et agrandissement des veines devenues sinueuses. La coloration rouge grisâtre de la papille, due aux parasites contenus dans les capillaires, est pathognomonique.

Dans le tiers des cas existent des hémorragies de la rétine périphériques. 8 p. 100 des cas se terminent par atrophie partielle, mais rarement celle-ci est complète. L'affection est binoculaire, mais les deux yeux ne sont pas atteints en même temps.

Les hémorragies rétiniennes se présentent sous la forme de petites hémorragies périphériques ou sous celle d'abondantes hémorragies péripapillaires et maculaires.

Les petites hémorragies de la zone ciliaire de la rétine sont fréquentes dans les accès fébriles aigus. Elles peuvent accompagner ou suivre la névrite optique; mais, quelquefois, elles constituent la seule lésion. Les hémorragies abondantes péripapillaires et maculaires sont bien moins fréquentes et se rencontrent seulement chez les malades cachectiques.

La chorio-rétinite se rencontre dans 20 p. 100 des cas de fièvre intermittente, et ses symptômes se manifestent en général à la fin du stade de chaleur; la papille apparaît comme voilée et la rétine semble parsemée de « dunes ».

L'infiltration blanche du vitré est fort rare et a été pour la première fois décrite par Seely; elle amène l'abolition totale de la vision.

D'autres affections oculaires ont été également observées dans le paludisme : amaurose subite et persistante sans lésions apparentes du fond de l'œil; amaurose intermittente; amaurose subite se terminant par atrophie; scotome central persistant; vision bleue intermittente.

L'amaurose consécutive à l'emploi de la quinine a été observée

par tous ceux qui ont eu à traiter des paludéens. Elle disparaît le plus souvent par l'usage des toniques et de la nitroglycérine.

JAFFARY.

Emploi de la formaline dans la blépharite, par MOULTON (*Journ. of the Amer., Med. Associat.*, septembre 1898). — Depuis un an, l'auteur a traité tous les cas de blépharite par la formaline en solution à 2 p. 100 puis à 1 p. 100, en commençant par la plus faible. Cette solution doit être fréquemment renouvelée. La paupière étant écartée du globe oculaire, on touche le bord ciliaire avec un peu de coton imbibé de cette solution après avoir minutieusement nettoyé la surface. L'opération terminée, on applique sur le bord ciliaire un peu d'huile d'amandes douces, et on la renouvelle tous les jours.

La correction de tous les vices de réfraction s'impose, ainsi que le traitement de l'état général s'il y a lieu. Chez tous ses malades ainsi traités, l'auteur a obtenu une amélioration rapide et chez la plupart une guérison complète. JAFFARY.

Traumatismes oculaires, par GRANT (*Med. Record*, 8 octobre 1898). — L'auteur rapporte deux observations de traumatismes oculaires qui ne manquent pas d'intérêt.

La première a trait à un malade qui reçut un coup de pied dans l'œil suivi d'ecchymose et d'œdème des paupières, contusion du sillon palpébral inférieur avec conjonctivite intense. La sclérotique était rompue sur 1 centimètre de largueur, depuis l'angle interne en bas et en dehors jusqu'au-devant de l'insertion du droit inférieur. L'œil se trouvait dévié en haut. L'ouverture de l'œil sain produisait une sensation douloureuse au niveau de l'organe blessé. L'énucléation proposée au malade ne fut pas acceptée pour le moment. Mais les symptômes s'aggravant, le malade se soumet à l'opération. La guérison se fit très rapidement.

La deuxième a trait à un blessé qui reçut dans l'œil gauche un coup de mine ayant déterminé des brûlures des téguments de la face ainsi que de la conjonctive qui était tatouée par les grains de poudre, en même temps que le limbe scléro-cornéen était intéressé sur une largeur de 0 m. 005. La sclérotique n'avait pas été perforée. L'injection conjonctivale et les douleurs étaient considérables. Le traitement, qui a consisté dans la cautérisation de cette plaie, l'instillation de sulfate d'atropine et de lotions boriquées, amena une guérison prompte et définitive. JAFFARY.

Scotome annulaire, par CAMAC (*Med. Record*, 8 septembre 1898). — L'auteur a observé un cas de cette rare affection chez

un malade qui prenait une préparation composée de fer, de citrate et de bisulfate de quinine. Subitement il lui sembla qu'il regardait à travers des tubes. Il ne pouvait voir les objets à droite, à gauche ou au-dessous de lui quand il fixait un objet droit devant lui. Il conversait à ce moment avec une personne située en face de lui, de l'autre côté de la table, et celles qui se trouvaient par côté manquaient dans son champ visuel; pour voir son assiette il devait la regarder directement, ses yeux placés au-dessus. Cet état dura une demi-heure; il n'existait aucun symptôme d'intolérance quinique et le malade n'offrait rien de particulier du côté de son système nerveux.

J.-E. Atkinson, qui a décrit complètement les effets toxiques de la quinine sur les yeux, ne cite qu'un seul cas de scotome annulaire; l'auteur en a observé un cas non publié dans la clinique d'Osler. JAFFARY.

Manuel d'ophtalmoscopie, par ROLLET (de Lyon). — Nous venons de lire bien attentivement l'ouvrage très curieux de M. Rollet sur l'ophtalmoscopie. Il comble une lacune des plus importantes dans notre littérature ophtalmologique moderne, car depuis Liebreicht et Haab, de New-York, personne n'avait eu le courage de se remettre au travail pour éditer un sérieux atlas des maladies de l'œil. Et depuis cette époque tous les nombreux traités classiques recopiaient à l'envi les figures données dans ces deux ouvrages. L'élève débutant dans notre science se faisait un prototype, et un diagnostic, dans son esprit, devait donc consister en un rapprochement, entre le cas observé et celui de l'atlas de Liebreicht. Il devenait donc nécessaire de multiplier ces atlas et surtout en employant la manière de M. Rollet. Il a su, en effet, donner un grand caractère de réalité à ses figures en les accompagnant de l'observation détaillée du cas dessiné par lui. C'est donc un progrès et des plus importants. De plus, l'exécution de ses planches constitue une supériorité réelle sur ses devanciers.

C'est donc un ouvrage appelé à rendre les plus grands services aux débutants de l'ophtalmoscopie.

Nous nous permettrons cependant de lui reprocher d'avoir trop voulu faire un ouvrage de débutants, et de s'être trop attaché à donner des reproductions d'ensemble de tout un fond d'œil, en un mot d'avoir trop eu recours au procédé par l'image renversée. Je sais bien que l'examen par l'image droite est difficile pour des élèves, mais j'aurais aimé à voir des planches reproduisant tous les mille détails d'une de ces parties de rétine aux aspects innombrables que nous donne l'image droite, en particulier les rétino-choroïdites et les altérations maculaires d'un diagnostic si difficile.

Il faut actuellement en venir au seul diagnostic par l'image droite qui nous donne la clef de bien des amblyopies inexpliquables autrefois et qui actuellement s'expliquent par d'imperceptibles lésions maculaires.

Nous aurions aimé aussi à voir des planches reproduisant les opacités du cristallin ou du corps vitré. Il me souvient d'avoir entendu dire à une séance de la Société d'ophtalmologie de Paris par deux maîtres éminents : « On ne peut s'imaginer tout ce qu'on voit dans le champ pupillaire d'un opéré de cataracte, ayant une bonne vision avec un miroir plan et 10 dioptries convexes derrière. »

C'est tout cet examen au miroir plan de l'ophtalmoscope à réfraction qui fait un peu défaut dans le travail de M. Rollet. Il semble pourtant dans ce travail qui s'adressait à des étudiants en médecine qui ne seront pas plus tard des ophtalmologistes spécialisés, que le diagnostic important pour eux devrait être la cataracte au début, alors qu'elle ne se traduit que par de très fines opacités.

Inutile de dire que la même observation peut être faite au sujet des flocons du corps vitré.

Actuellement nous sommes loin de l'époque à laquelle on se précipitait sur la papille armé de la loupe et du miroir concave; il faut des examens plus méthodiques débutant par la paupière et aboutissant en dernier lieu au nerf optique. Nous avons appris à savoir que, chemin faisant, entre ces deux extrêmes, nous rencontrions une foule de causes à l'aveuglerie des gens. Et il y a sur ce point un progrès immense réalisé par l'ophtalmoscope à image droite. Dans la comparaison qu'en fait M. Rollet avec le procédé à l'image renversée, il met un peu trop sur le même plan les deux manières. Nous ne nions pas qu'une vue d'ensemble de toute la rétine rend parfois les plus grands services, mais cette vue d'ensemble arrive trop vite à faire négliger les détails et nous avons été déçu de voir qu'à Lyon l'ophtalmoscope à réfraction n'obtenait pas plus de créance. C'est pousser un peu loin le chauvinisme en ôtant ainsi sa valeur à cette méthode venant d'outre-Rhin.

Mais ce ne sont là que des reproches de détails et qui n'altèrent en rien les mérites de l'ouvrage dans lequel les étudiants lyonnais puiseront à coup sûr de très bons renseignements. Une partie nous a surtout vivement intéressé, c'est celle qui a trait aux lésions du fond de l'œil chez les myopes. L'auteur a fort bien condensé les renseignements sur cette maladie très épars dans les autres ouvrages.

Enfin la description qu'il nous donne des fonds d'yeux chez les

animaux rendra les plus grands services aux débutants qui tous sont découragés par la difficulté qu'il y a pour examiner des yeux humains toujours difficiles à atropiniser. Dans les cliniques et dans les services hospitaliers, on ne peut examiner que des yeux pathologiques; mais il y a déjà là un grand écueil et tous nous avons fait nos premiers pas en braquant notre ophtalmoscope sur des yeux de lapins ou de chiens, demeurant absolument stupéfaits de tout ce qui nous y constations, mais sans pouvoir nous rendre compte de ce que nous avions devant notre miroir.

On ne pourrait donc trop encourager les jeunes ophtalmologistes à lire l'ouvrage de M. Rollet et à graver dans leur mémoire les belles planches puisées dans sa riche collection. La forme d'observation qu'il a donnée au texte joint aux planches est un grand avantage, car elle montre qu'elles ne sont pas une image théorique mais presque une photographie de la réalité.

EUGÈNE VALOIS.

Glaucome et migraine ophtalmiques, par TROUSSEAU. — M. Trousseau reprend le travail de M. le Dr Parisotti à ce sujet et, au contraire de lui, estime que bien des migraines ophtalmiques sont des attaques de glaucome prodromique.

Il cite une observation dans laquelle plusieurs de ces petites attaques furent arrêtées par le traitement (ésérine et sulfate de quinine); enfin le malade ayant suspendu ce traitement, une violente attaque se produisit et nécessita une iridectomie malgré laquelle la vision fut recouvrée de 1/2 seulement.

Ayant vu son malade pendant l'attaque, il constata une légère hyperhémie de la conjonctive bulbaire, un aspect terne et gris de la cornée légèrement anesthésiée, pas de modifications de la pupille, une tension assez élevée et une inéclairabilité absolue de l'œil.

Un symptôme qui plaidera toujours en faveur du glaucome, c'est la cessation de la crise après le repas.

Conclusions : Il existe une forme anormale de glaucome qui peut simuler une migraine ophtalmique, mais s'en distingue par l'apparition sur l'œil de phénomènes objectifs qui, sans être tout à fait caractéristiques du glaucome, doivent mettre sur la voie du diagnostic, facilité encore par l'heureux effet des myotiques. Ne pourrait-on donner à cette variété le nom de glaucome à forme migraineuse. (*Annales d'Oculistique.*)

Des troubles oculaires observés dans le diabète, par DIANOUX. — Cette monographie est remplie de vues personnelles des

plus intéressantes. Les troubles sont rapportés à deux chefs : le cristallin, l'appareil circulatoire, l'appareil nerveux.

Cristallin. — Il y a deux sortes de cataractes : l'une, la cataracte molle, se développe lentement exclusivement chez les sujets jeunes atteints de la forme aiguë ou pancréatique, elle évolue en quelques mois, entraîne une cécité complète, coïncide avec le dessèchement, l'émanation de l'épiderme, il se fait une déshydratation de la lentille.

« Je n'ai jamais remarqué que la forme grave et aiguë du diabète chez l'adulte ait une action marquée sur le cristallin.

« Dans la cataracte sénile, le diabète ne fait que prédisposer.

« La cataracte molle, très opérable et donnant un résultat moins satisfaisant, est souvent suivie de mort par apoplexie pulmonaire : le malade est enlevé brusquement en quelques heures le septième ou le huitième jour de l'opération. La survie ne dépasse pas douze à quinze mois. »

Lésions vasculaires. — Chez les jeunes gens on voit l'hémorragie de la rétine. Parfois il y a des rétinites hémorragiques et exsudatives, ce qui indique la présence d'albumine.

Scotome central. — Il est identique à celui des intoxiqués par l'alcool et le tabac ; il est probable qu'il y a là des troubles analogues à ceux d'une intoxication chimique de l'économie.

Deux lésions sont propres au diabète : la cataracte aiguë molle ou demi-molle, et le scotome central. (*Annales d'Oculistique.*)

Dr VALOIS.

Du traitement de l'entropion et du trichiasis par la cautérisation linéaire horizontale des paupières, par Fr. QUIRENGHY. — L'article débute par un long historique dans lequel l'auteur revendique pour l'école italienne les premières applications de cette méthode. Il prétend avoir eu des résultats merveilleux grâce à une technique opératoire qui ne s'éloigne guère de celle exposée par M. Jocqs. (*Annales d'Oculistique.*)

Le Gérant : FÉLIX ALCAN.

5521. — L.-Impr. réunies, B, rue Saint-Benoît, 7. — MOTTEROZ, directeur.

DES ACCIDENTS OCULAIRES

DÉPENDANT DE L'INFLUENZA ÉPIDÉMIQUE

PAR

Le Dr GALEZOWSKI

Pendant que nous jouissions en France d'une saison douce et agréable d'automne, la santé générale s'en est ressentie d'une manière assez sensible. Il a existé en effet, pendant cette dernière saison, de très nombreux phénomènes inflammatoires qui s'attaquaient de préférence sur l'un ou l'autre organe, et constituaient des accidents épidémiques d'influenza dans les différentes parties de l'organe visuel.

Pour bien les définir, nous sommes obligé de les diviser en cinq catégories bien distinctes :

A. *Conjonctivites grippales.* — L'influenza frappe cette année d'une manière des plus marquées les conjonctives oculaires, et amène différentes formes *de conjonctivites grippales*. Le docteur Suss a observé, dit-il[1], toute une série de conjonctivites purulentes. Pour ma part, j'ai rarement trouvé dans cette épidémie des *conjonctivites purulentes*, mais bien plus souvent j'ai rencontré des conjonctivites catarrhales, avec leurs différentes variétés. Aussi la forme purulente ne constitue qu'une exception à la règle générale, tandis que dans la grande majorité des cas, je n'ai eu à soigner que des conjonctivites d'une variété diplococcique.

La *conjonctivite* la plus fréquente est celle qui attaque l'épithélium conjonctival, et en partie aussi celui de la surface cornéenne. Il y a dans ces cas des ulcères herpétiques et superficiels dans l'une ou l'autre partie de la cornée. La partie malade bientôt se couvre de vaisseaux, la surface de la cornée devient louche, trouble, l'œil se vascularise, et une irritation plus ou moins grande attaque le globe de l'œil tout

1. Suss, Société médicale du Louvre, séance du 17 juin 1898.

entier. Cette ophtalmie est provoquée par les bacilles de Pfeiffer, qui sont très fugaces, difficiles à cultiver, si ce n'est sur sérum de sang de pigeon; on les rencontre surtout dans les formes pulmonaires, comme l'avait démontré Dujardin-Beaumetz.

Les conjonctivites grippales attaquent les deux yeux à la fois; l'inflammation gagne de préférence le cul-de-sac conjonctival, et elle s'étend de là au bord de la cornée, et y forme des ulcères phlycténulaires. Souvent elle se complique d'inflammation de l'iris, du bord palpébral, des voies lacrymales, etc.

B. Les *conjonctivites lacrymales* prennent quelquefois, dès le début de l'intoxication épidémique d'influenza, les caractères d'inflammation spéciale se localisant de préférence dans les voies lacrymales et y impriment des caractères spéciaux.

Tous les bacilles de l'influenza favorisent un peu plus ou un peu moins les streptocoques et les staphylocoques. Les conjonctivites qui prennent naissance sous l'influence de tous ces bacilles, amènent des troubles fonctionnels périphériques, troubles fonctionnels qui, par leurs toxines, provoquent des altérations fonctionnelles, ressemblant, sous beaucoup de rapport, à celles de la conjonctivite diphtérique ou même de l'ophtalmie granuleuse.

Reconnaître la cause de cette ophtalmie, retrouver l'origine de la maladie et la faiblesse générale de l'organisme provoquée par l'influenza, et l'empoisonnement épidémique de bacilles épidémiques, tel est le rôle du médecin. Il doit agir beaucoup plus contre la cause générale constitutionnelle, en prescrivant les moyens qui tendent à fortifier la constitution générale, plutôt que par un emploi des moyens locaux et astringents qui n'aboutiront seuls à aucun résultat.

C. *Les affections cornéennes* se développent sous l'influence de l'influenza épidémique de deux manières : ou bien d'une *manière secondaire* en favorisant par la faiblesse de l'organisme et par manque de résistance constitutionnelle et héré-

ditaire des tissus cornéens; ou encore dans d'autres cas, moins fréquents, l'influenza agit d'elle-même comme cause primitive, morbide, sur les tissus faibles cornéens, et donne lieu à des troubles de nutrition, de perturbation de la transparence dans le tissu cornéen. De là, formation d'abcès cornéens, des opacités cornéennes, des taies centrales ou périphériques avec toutes leurs conséquences.

Chez certains de ces individus atteints d'accidents oculaires d'influenza, nous avons pu observer des encéphalopathies plus ou moins rebelles, et qui étaient accompagnées d'élévation considérable de température, fréquence exagérée du pouls, digestion irrégulière, insomnies, de phénomènes de dépression, et de troubles psychiques plus graves, pouvant être facilement rapprochés des troubles généraux de la fièvre typhoïde.

La périodicité est des plus caractéristiques dans ces atteintes grippales des yeux, c'est pourquoi l'administration méthodique et prolongée de quinine vient facilement à bout de tous ces accidents, ce que nous avons déjà démontré dans un autre travail[1].

D. *Des troubles centraux oculaires peuvent être provoqués par l'influenza épidémique.* Des affections nerveuses des plus variées peuvent, en effet, se développer dans les centres nerveux oculaires sous l'influence de l'influenza épidémique. Déjà le Dr Dreschfeld (*Med. Chronicle*, mars 1890), avait observé cette sorte de coïncidence. Le professeur Gordon, de New-York (*New-York Med. Journ.*, 1898, vol. 67, n° 9), avait signalé un ramollissement de l'écorce cérébrale, et des exsudats à la convexité de la base du cerveau.

Mais, ce qui m'a frappé plus particulièrement dans la dernière épidémie d'influenza que nous subissons ici à Paris, ce sont des accidents circulatoires graves, caractérisés par des *thromboses* ou des *embolies*, qui attaquent un œil chez tel ou tel autre individu, chez les hommes ou chez les femmes, et

1. Galezowski, *Des kératites herpétiques et de leur traitement* (*Recueil d'ophtalmologie*, avril 1898).

amenant, sans une cause apparente et sans aucun signe précurseur, des troubles partiels ou des pertes même complètes de la vision dans un œil.

L'observation ci-jointe peut servir d'exemple.

Observation I

Mme S..., âgée de 27 ans, est venue me consulter le 5 novembre dernier pour un trouble de la vue qui est survenu chez elle vers le mois d'octobre, subitement, à la suite d'un violent mal de tête, d'une poussée de fièvre suivie d'un mal de gorge. C'était une attaque de grippe dont elle a été soignée par son médecin qui l'a soulagée immédiatement. Tout allait bien, lorsqu'elle s'est aperçue d'une perte de la vue de l'œil droit presque subitement. Je l'ai vue huit jours après, et j'ai constaté une thrombose d'une des branches de l'artère centrale de la rétine sans aucune lésion du cœur ni d'autres parties du système circulatoire.

De fortes doses de quinine, quelques dérivatifs et l'application de compresses chaudes et froides alternativement, ont rétabli une partie de la vision. Aujourd'hui, la malade peut lire, quoique difficilement, les caractères n° 50 de l'Échelle, et le champ visuel se trouve rétabli, sauf dans le quart supéro-interne.

E. *Rétinites séreuses d'influenza.* — Parmi les amblyopies consécutives à la fièvre de l'influenza, il faut aussi signaler une forme particulière, dont la cause est en partie provoquée par la *fièvre d'influenza*, sorte de fièvre intermittente, qui l'accompagne. Cette forme, c'est la rétinite séreuse.

Certaines de ces rétinites ne se rencontrent que pendant l'épidémie récente d'influenza, surtout depuis le mois d'octobre 1898; d'autres faits analogues, je les ai vus pendant l'épidémie grippale de 1895. Mais si le nombre des troubles visuels provoqués par influenza est actuellement plus fréquent que celui de l'année 1895, leur gravité aujourd'hui est relativement bien moindre.

J'ai rencontré cette année des troubles visuels occasionnés par des infiltrations séreuses rétiniennes, des rétinites séreuses avec ou sans hémorragie, et qui guérissaient facilement par la quinine.

L'agent malarique s'introduit dans le sang des personnes atteintes d'influenza épidémique, et les troubles visuels qui en résultent sont provoqués par l'inoculation du bacille de l'influenza dans les vaisseaux rétiniens.

Quel est ce bacille? Nous ne le savons encore que d'une manière problématique. Il est vrai que le professeur Grassé (de Rome) vient de découvrir dans son laboratoire de l'hospice du Saint-Esprit le bacille de la malaria, et cet agent ne serait autre qu'un virus provenant d'un insecte paludéen, une sorte de moustique, sécrétant un poison ou venin spécial, qui pénètre dans l'organisme de l'homme malade en amenant des fièvres. Peut-être trouvera-t-on un sérum spécial contre ce venin, et qui guérira les accidents oculaires encore plus facilement que la quinine.

F. *Pathogénie de l'influenza oculaire.* — Les troubles oculaires que j'ai eu à soigner pendant les deux derniers mois de cette année sont, dans un très grand nombre de cas, provoqués par l'épidémie grippale que nous subissons actuellement. Dignat[1], dans un travail récent, a démontré avec raison que les affections grippales en général ont revêtu les caractères et les allures d'une épidémie véritable. La même chose, je l'ai observée dans mes recherches statistiques, relativement aux maladies des yeux. Il y a, en effet, comme dit M. Dignat dans les tableaux statistiques qu'il représente, une influence non douteuse des phénomènes et des lois atmosphériques, tension de la vapeur, air humide entretenu par la quantité des pluies tombées dans ces derniers temps.

La pression barométrique, en effet, dépend beaucoup de l'électricité qui existe dans l'air humide et chaud en même

1. Dignat, *La grippe à Paris, et les conditions météorologiques* (*Journal de médecine de Paris*, 1898).

temps, et c'est sous l'influence de ces conditions atmosphériques que les diplocoques et staphylocoques se développent plus facilement dans toutes les sécrétions morbides et y végètent, pullulent et se multiplient, en y développant une sorte de conjonctivite catarrhale, conjonctivite grippale, conjonctivite diplococcique, conjonctivite et kératite herpétique avec toutes ses conséquences.

Sous l'influence de cette même disposition épidémique d'influenza, des accidents choroïdiens graves, tels que glaucome, irido-choroïdite plastique, etc., peuvent surgir d'une manière subite. Le Dr Despagnet en a signalé des cas analogues pendant d'autres épidémies de même nature.

Évidemment, il s'agissait dans ces cas d'une maladie ancienne déjà existante dans l'organisme sous forme latente, qui a pris les caractères aigus sous l'impulsion de l'influenza.

G. *De l'influence des conditions épidémiques sur le pronostic et le traitement des affections oculaires.* — Connaître bien les conditions épidémiques dominantes pendant l'évolution d'une affection oculaire c'est très souvent en même temps le moyen de la guérison. Nous savons, en réalité, combien il est difficile de soigner une iritis quand on ne connaît pas la cause constitutionnelle. La même chose a lieu lorsqu'il s'agit d'une conjonctivite ou kératite herpétique, développées d'une manière accidentelle, par une irritation des nerfs de la 5e paire, ou bien, si cette affection est due à une condition épidémique vicieuse, à une influenza, à une malaria, etc. Le caractère de chacune de ces affections changera sans nul doute avec le changement de l'atmosphère ambiante, surtout dans l'épidémie qui aura influencé l'apparition de telle ou telle autre maladie.

L'épidémie actuelle d'influenza a imprimé un cachet tout spécial aux affections oculaires. C'est ainsi que nous pouvons dire d'avance, en voyant un œil atteint d'une affection catarrhale, quelle gravité elle pourra présenter, et quelle durée elle aura si on la soumet au traitement approprié énergique.

Cette année les sécrétions conjonctivales n'atteignent pas une grande intensité, et se compliquent rarement d'inflammation de l'iris.

L'herpès péricornéen est généralement superficiel et périphérique; la nutrition de la cornée continue à se faire presque dans l'état normal juste en raison de cette particularité que les nerfs cornéens ne sont pas atteints par l'influenza.

Traitement. — Après avoir établi d'une manière précise le degré d'évolution de la maladie, on devra définir d'une manière précise s'il n'existe pas des complications dans les différentes parties du globe oculaire et agir contre la cause principale.

Dans les intéressantes études que le Dr Dignat[1] a faites récemment sur l'épidémie grippale de cette année, il a établi un fait très important qui doit être pris en sérieuse considération, dans l'établissement du traitement hygiénique, propre à favoriser et accélérer la guérison. Il résulte de ses recherches basées sur les observations météorologiques à l'observatoire de Montsouris que, dans les dernières cinquante semaines de l'année 1897, les vents qui dominaient étaient les vents polaires, et les conjonctivites grippales de cette époque accusèrent les caractères d'une certaine gravité. Cette année-ci, au contraire, la pression barométrique tend à s'élever au-dessus de la moyenne. Il y a une élévation constante de la pression atmosphérique durant les premières sept semaines de l'année 1898. A partir de ce moment le baromètre remonte, pour baisser de nouveau.

Depuis le mois de septembre dernier jusqu'à ce jour, j'ai fait à mon tour des recherches météorologiques et j'ai pu me convaincre que le baromètre était en hausse continuelle et progressive; ce qui a imprimé un caractère tout spécial à l'épidémie d'influenza.

En général, il y a peu de sécrétion purulente du côté de la conjonctive, le pneumocoque ne se rencontre entre les pau-

1. Dignat, *La grippe à Paris* (*Journal de médecine de Paris*, décembre 1898).

pières qu'en très petite quantité, il est peu virulent; l'épithélium conjonctival et péricornéen n'est que soulevé par places pour y constituer des pustules herpétiques, surtout chez les individus lymphatiques, strumeux, goutteux, etc.

Pour réagir contre cette disposition atmosphérique défectueuse, nous avons cru nécessaire d'établir les règles pratiques suivantes dans le traitement.

1° Dès le début de la maladie, il faut définir exactement quelle est la membrane de l'œil qui est atteinte de préférence et si l'affection est réellement grippale ou si elle est due à une autre cause.

2° Selon le degré d'inflammation de la conjonctive oculaire, on devra cautériser les paupières une fois ou deux par jour avec la solution faible de nitrate d'argent ou le crayon de sulfate de zinc, que j'ai fait préparer par la pharmacie Mialhe.

Lorsque l'inflammation est moins intense, on se contentera d'instiller dans l'œil, deux fois par jour, quelques gouttes de sulfate de zinc à la dose de 0 gr. 25 pour 25 grammes.

3° Dans les affections herpétiques de la cornée, qui sont si fréquentes dans l'épidémie actuelle, il faut employer la pommade à l'*iodoforme*, des lotions chaudes et des douches d'eau pulvérisée phéniquée une ou deux fois par jour.

Voici la formule de cette pommade :

Vaseline	10 grammes.
Chlorhydrate n. de cocaïne	0 gr. 05
Iodoforme porphyrisé	0 gr. 10

4° Le traitement tonique, ferrugineux, le quinquina et l'arsenic sont d'une très grande utilité. Mais ce qui est le plus important dans le traitement d'accidents d'influenza, c'est l'emploi méthodique et prolongé de la quinine.

Voici la formule à laquelle je donne la préférence :

Chlorhydrate de quinine	0 gr. 25

Un ou deux paquets par jour.

Dr GALEZOWSKI.

DU DIAGNOSTIC
DES PARÉSIES DES MUSCLES DE L'ŒIL
PAR L'ÉTUDE DE LA DIPLOPIE

PAR

Le Dr VIEUSSE (de Toulouse)

Le diagnostic des parésies des muscles moteurs de l'œil est une des questions les plus difficiles de l'ophtalmologie. Cette parésie se signale souvent, pour ne pas dire toujours, à l'observateur par un seul signe : la diplopie. C'est donc par l'étude de ce seul symptôme que le praticien doit arriver à reconnaître le muscle atteint.

Pour y arriver, il doit parfaitement connaître la physiologie des muscles moteurs de l'œil, ainsi que les signes qui sont propres à la paralysie de chacun d'eux.

Cette dernière question est parfaitement étudiée dans les livres. On trouve dans les auteurs classiques une énumération très exacte de tous les symptômes propres à chacune des paralysies des muscles de l'œil, et cependant, lorsqu'on est mis en demeure de formuler un diagnostic étayé sur le seul signe « diplopie », on est souvent embarrassé, et les erreurs qui sont commises dans ces cas, même par des ophtalmologistes distingués, ne sont pas rares. La cause de cet état de choses réside dans la manière dont les paralysies oculaires sont étudiées; généralement les auteurs, qui se sont occupés de cette question, se bornent à une étude analytique; ils font une énumération minutieuse des symptômes qui correspondent à la paralysie de tel ou tel muscle; de telle sorte que, lorsqu'on se trouve en présence d'un malade atteint d'une parésie oculaire, si l'on n'a pas présent à l'esprit les signes qui lui appartiennent, on se trouve fatalement conduit à commettre une erreur de diagnostic.

C'est parce qu'à différentes reprises, j'ai été embarrassé à ce sujet qu'il m'a paru nécessaire d'avoir recours à une autre méthode pour faire le diagnostic, toujours délicat, d'une parésie des muscles moteurs de l'œil : cette méthode est basée sur l'étude de la diplopie que présente le malade qui vient consulter. Généralement ces malades n'accusent qu'un seul signe, la diplopie, et c'est d'après ce seul symptôme que le diagnostic doit être posé ; il faut donc se livrer à une étude sérieuse de ce seul indice pour arriver au diagnostic. C'est cette seule classe de malades que j'ai en vue, et j'élague ceux qui présentent d'autres signes apparents de paralysie oculaire, tels que : strabisme, mouvements excessifs des yeux plus ou moins restreints dans tel ou tel sens : déviation de la pupille en haut ou en bas ; défectuosité de rotation de l'œil autour de son axe de rotation, etc.

Je ne vise, encore une fois, dans cette étude qu'une seule classe de malades, ceux qui se présentent au médecin se plaignant seulement de voir double, sans autre signe de paralysie oculaire.

C'est donc d'après ce seul signe que le diagnostic doit être fait. On sait que, pour rendre plus apparente la diplopie, il faut recouvrir l'œil correct d'un verre coloré, le verre rouge est celui qui est généralement adopté, et faire l'examen du sujet, auquel on présente la flamme d'une bougie, dans une chambre obscure. L'expérience étant ainsi disposée, on demande au malade combien il voit d'images ; sa réponse est toujours invariable : il dit en voir deux, l'une rouge et l'autre blanche.

Dans la description qui va suivre, je supposerai que le verre rouge est placé en avant de l'œil droit. Le malade affecté de parésie oculaire dit voir deux images ; on lui demande alors de quel côté se trouve l'image rouge, et on le prie en même temps d'en indiquer la place avec son index droit. S'il répond que l'image rouge se trouve à droite, la diplopie est alors dite « homonyme » ; s'il dit qu'elle se trouve à gauche, elle est « croisée » ou « hétéronyme ».

C'est là un renseignement précieux qui permet d'éliminer

d'emblée un groupe de trois muscles, pour ne conserver que les trois autres.

En effet, si l'image est à droite, auquel cas la diplopie est homonyme, les abducteurs sont en jeu; si, au contraire, l'image rouge est vue à gauche, la diplopie est croisée, et les adducteurs doivent être seuls incriminés.

C'est ce que résume le tableau ci-dessous :

Diplopie homonyme : abducteurs malades...	1° droit externe. 2° oblique supérieur. 3° oblique inférieur.
Diplopie croisée : adducteurs malades.....	1° droit interne. 2° droit supérieur. 3° droit inférieur.

Je suppose que le malade ait répondu à la première question en disant que l'image rouge se trouve à droite et la blanche à gauche (diplopie homonyme), on doit alors incriminer les abducteurs, c'est-à-dire le droit externe et les deux obliques; si, au contraire, il répond que l'image rouge est à gauche et la blanche à droite, la diplopie est croisée; ce sont les adducteurs qui sont en cause, à savoir : le droit interne, le droit supérieur et le droit inférieur.

Prenons le premier cas où la diplopie est homonyme; nous savons que les muscles incorrects sont le droit externe et les deux obliques.

Une seconde question va nous permettre de faire un pas de plus. Il faut alors demander au malade si les images sont placées à la même hauteur « diplopie horizontale » ou si elles occupent des hauteurs différentes « diplopie verticale ». Si les images sont situées sur une même ligne horizontale, comme le droit externe *abducens* est le seul muscle qui entraîne l'œil en dehors dans une direction horizontale, c'est lui qu'il faudra accuser. Mais cette diplopie horizontale peut être due, soit à l'abducteur droit ou gauche, il faut donc rechercher celui des deux qui est atteint. Rien de plus facile, il suffit de faire tourner la tête du patient, soit à droite, soit à gauche.

Si, dans la rotation de la tête à droite, les images se rap-

prochent, c'est le droit externe droit qui est parésié; si les images s'écartent, le droit externe gauche sera celui qui est fautif; et, réciproquement, si en faisant tourner la tête à gauche, les images se rapprochent, c'est le droit externe gauche qu'il faudra accuser; si elles s'éloignent, il faudra incriminer le droit externe du côté droit.

De cette manière le diagnostic est fait.

Comme contre-épreuve, il suffit de porter la flamme d'une bougie vers la droite du malade, si les images s'éloignent, la paralysie siégera à droite; si elles se rapprochent, son siège sera à gauche et réciproquement. L'examen campimétrique binoculaire ou monoculaire peut servir de moyen de contrôle, en indiquant de quel côté de l'abduction se trouve le rétrécissement du champ visuel; si c'est à droite que le rétrécissement existe, c'est le droit externe droit qui est parésié, si c'est à gauche que se trouve le rétrécissement, le muscle incorrect sera le droit externe gauche. S'il s'agit d'une diplopie verticale homonyme, dans ce cas, les images se trouvent situées l'une au-dessous de l'horizontale, l'autre au-dessus, les deux muscles qui concourent à produire ce résultat sont le grand oblique ou le petit oblique. Pour reconnaître celui qui est paralysé, il suffit que le malade indique de quel côté se trouve l'image la plus haute ou la plus basse, si les deux images sont placées à droite, l'un des deux obliques droits est touché. Pour savoir celui qui est atteint, il suffit de se rapporter à la situation des images : si l'une est plus élevée que l'image correcte, la paralysie portera sur le petit oblique; si elle l'est moins, ce sera le grand oblique.

Comme moyen de contrôle, nous avons la mesure du champ visuel monoculaire, qui sera rétréci en bas et en dehors si le muscle grand oblique est atteint, en haut et en dehors, s'il s'agit du petit oblique. Lors de diplopie croisée, les muscles atteints sont, ainsi que nous l'avons indiqué, les adducteurs, à savoir : le droit interne, le droit supérieur, le droit inférieur.

Voici de quelle manière, dans ce cas, on arrive à reconnaître le muscle malade. Ici encore, il faut demander au

malade si les images sont situées sur une même ligne horizontale, ou si elles se trouvent placées à des hauteurs variables. Dans le cas où elles sont horizontalement placées, c'est le droit interne qu'il faut accuser. Si elles se trouvent au-dessus ou au-dessous de l'horizontale, le droit supérieur ou le droit inférieur sont atteints.

Lorsqu'on a reconnu qu'un des droits internes est mis en cause, il faut rechercher de quel côté se trouve le muscle incriminé. Si en portant le point de mire à droite, les images se rapprochent, le muscle parésié se trouvera à droite, à gauche dans le cas contraire.

Comme contre-épreuve, on fera tourner la tête du malade du côté opposé à la paralysie, et alors les images se rapprocheront et réciproquement. La mesure du champ campimétrique monoculaire indiquera une diminution du champ visuel dans le sens de l'abduction, du côté du muscle incorrect.

Si le malade répond que la diplopie est croisée et que les images se trouvent à des hauteurs différentes, il s'agit du droit supérieur ou du droit inférieur. Pour savoir quel est celui de ces deux muscles qui est malade, il suffit de constater la situation verticale occupée par l'image fautive. Comme dans ce cas, la diplopie est verticale et croisée, le muscle incorrect se trouvera du côté opposé à l'image qui s'éloigne de la ligne horizontale, et la situation de l'image fautive, par rapport à cette ligne horizontale, fera connaître le muscle malade. Si l'une d'elles est au-dessus de l'horizontale, le muscle malade sera le droit supérieur; si, au contraire, l'image fautive est située plus bas que l'autre, le muscle parésié sera le droit inférieur. Comme contrôle, il suffira de mesurer le champ campimétrique binoculaire ou monoculaire, qui accusera une diminution dans sa partie supérieure, si l'élévateur est atteint; dans sa partie inférieure, si c'est l'abaisseur.

Dans l'exposé précédent, il résulte que l'étude de la diplopie seule, dans les parésies des muscles moteurs de l'œil, permet de reconnaître le muscle malade. Cette étude, bien

conduite, permet, en effet, dès la première question posée, d'éliminer un groupe de muscles, soit les abducteurs ou les adducteurs. En la poursuivant et en recherchant la situation occupée par les deux images, on arrive facilement à reconnaître quel est le muscle frappé si les images sont horizontalement placées, le droit interne ou le droit externe est paralysé. Si la diplopie est homonyme, c'est l'abducteur qui est malade; dans le cas où elle est croisée, c'est l'adducteur qui est touché.

Si la diplopie est verticale et homonyme, on mettra en cause le grand ou le petit oblique; enfin, si l'une des images est plus élevée que l'autre, l'un des petits obliques sera malade; si, au contraire, elle est au-dessous de l'horizontale, c'est le grand oblique qui sera fautif. Le côté où l'image sera au-dessous ou au-dessus de l'horizontale indiquera de quel côté se trouve le muscle malade.

Si, au contraire, les images sont croisées et parallèles, l'un des adducteurs est en cause, et le muscle malade se trouve du côté opposé à l'image fautive; si les images incorrectes, tout en étant croisées, sont situées au-dessous ou au-dessus de l'horizontale, c'est le droit supérieur ou le droit inférieur qui est touché; si l'image fautive est la plus élevée, il faudra accuser l'élévateur; dans le cas où celle-ci est la moins élevée, il s'agira d'une parésie de l'abaisseur.

Un exemple pour conclure.

Un malade se présente à l'examen, il accuse seulement de la diplopie. On a beau se livrer à un examen des plus minutieux de ses yeux, on n'aperçoit aucune déviation, les globes oculaires se meuvent également bien dans tous les sens, ils décrivent des arcs excursifs normaux dans toutes les directions, en haut, en bas, en dehors et en dedans; les pupilles sont normales, ne présentent aucune irrégularité comme forme, comme direction et comme dimension; les mouvements des paupières supérieures ont toute leur étendue; le malade, en définitive, ne se plaint que d'une diplopie plus ou moins gênante; il faut faire le diagnostic du muscle malade.

L'étude des images est faite suivant les règles énoncées

plus haut, le malade en voit deux, l'une rouge, l'autre blanche ; la rouge se trouve à droite, la blanche à gauche, la diplopie est donc homonyme. Première conclusion : la parésie atteint l'un des abducteurs, à savoir : le droit externe, le grand ou le petit oblique.

Mais les deux images ne se trouvent pas sur une ligne horizontale.

Deuxième conclusion : le droit externe doit être écarté.

L'image rouge se trouve plus élevée que la blanche, il s'agit d'une paralysie du petit oblique droit.

Comme contrôle et pour vérifier le résultat de ce premier examen, on aura recours à la mesure du champ campimétrique, qui indiquera une diminution dans le champ visuel, correspondant à l'action du muscle paralysé. Un prisme dirigé du côté opposé au muscle incorrect rapprochera les images, qui s'éloigneront lorsqu'on lui donnera une direction opposée. Une marche analogue sera suivie par tout autre muscle parésié.

La conclusion que l'on peut tirer des considérations précédentes, c'est que l'étude de la diplopie permet d'arriver vite et bien au diagnostic du muscle atteint : il suffit de rechercher si elle est homonyme ou croisée, de voir si les deux images sont situées sur une ligne horizontale, ou si elles sont placées au-dessus ou au-dessous de cette ligne, et, d'après la situation qu'elles occupent, on reconnaît le muscle qui est malade.

Des considérations précédentes découle aussi cette loi, qui pourra être utile dans bien des cas, c'est que l'image fautive se trouve dirigée du côté où le muscle paralysé aurait entraîné l'œil s'il était sain, tous les autres étant paralysés.

VIEUSSE, de Toulouse.

SOCIÉTÉ D'OPHTALMOLOGIE DE PARIS

Séance du 6 décembre 1898.

PRÉSIDENCE DE M. JOCQS.

M. MORAX, *secrétaire annuel*, lit le procès-verbal de la précédente séance. — Adopté.

M. WUILLOMENET, *secrétaire général*, dépouille la correspondance qui comprend :

1° Un travail de M. le Dr BAUDOUIN, intitulé : *Un cas de mélanosarcome de la choroïde;*

2° Le premier numéro d'un journal de Mexico que le Dr URIBE TRONCOSO envoie en hommage à la Société.

3° Une lettre de M. SULZER qui donne sa démission de membre correspondant étranger et pose sa candidature au titulariat;

4° Une circulaire de M. le ministre de l'instruction publique et des beaux-arts qui exprime le désir de voir les sociétés savantes prendre part, sous les auspices du ministère, à l'Exposition universelle de 1900.

M. le PRÉSIDENT nomme une commission composée de MM. PARENT, DARIER et VIGNES, rapporteur du travail de M. le Dr BAUDOUIN, et déclare vacante une place de membre titulaire.

M. le Dr DUBOYS DE LAVIGERIE demande la parole pour donner quelques explications à propos de la communication de M. Despagnet faite dans la dernière séance à laquelle il n'a pu assister.

« Comme l'a dit M. Parinaud dans la dernière séance, nous avons observé ensemble, il y a à peu près un an et demi, un malade qui, dans le cours d'une grippe infectieuse, fut pris tout d'un coup de douleurs du côté de l'œil droit avec perte de la vision. Le fond de l'œil était inéclairable et cependant le champ visuel paraissait normal. Il y avait un peu d'hypotonie et il était impossible de faire le diagnostic de glaucome. L'œil gauche fut pris huit jours après le premier, et ce n'est que trois semaines après que le glaucome éclata. Il y a lieu de penser à une altération des vaisseaux et à une gêne de la circulation. »

Cette observation vient donc en quelque sorte confirmer l'observation de M. Despagnet.

M. DESPAGNET. — Je suis heureux d'entendre M. Duboys de Lavigerie compléter l'observation rapportée à notre dernière

séance par M. Parinaud et je relèverai ce point particulier que jamais avant l'accès grippal le malade n'avait eu de prodromes glaucomateux. Tout au contraire, pendant le cours de la grippe, comme chez mon malade, s'est développée une lésion vasculaire qui, trois semaines après, était suivie de l'attaque de glaucome. Enfin j'insisterai encore sur l'évolution de ce glaucome qui a été tout aussi anormale chez le malade de M. Duboys que chez le mien.

M. Ed. Meyer. **Déchirures multiples de la choroïde et de la rétine par suite d'un coup de revolver** (*présentation du malade et de la radiographie*). — Le malade que je vous prie d'examiner a été atteint le 28 septembre courant à l'œil gauche d'un coup de revolver tiré à la distance de 2 à 3 mètres. Il n'a pas perdu connaissance, mais à cause de la forte hémorragie et de l'impossibilité d'ouvrir les paupières, il fut conduit à l'hôpital. Il y resta cinq jours sans autre traitement, dit-il, que des applications d'eau boriquée et se présente à ma clinique le 4 octobre avec un phlegmon de l'orbite. Paupières gonflées, exophtalmie et chémosis, le globe de l'œil immobile. Mis au courant de l'accident, on pouvait constater facilement sur la paupière inférieure, près du bord orbitaire, une plaie en voie de cicatrisation, qui avait traversé la paupière dans toute son épaisseur, et en face de son ouverture conjonctivale une plaie de la muqueuse bulbaire qui, à la pression sur l'œil, faisait apparaître des gouttelettes d'un liquide purulent et du tissu sphacélé. Une sonde introduite dans cette ouverture avançait de plus de 2 centimètres, sans rencontrer de résistance. Le globe de l'œil ne présentait pas de lésion intérieure ; la pupille était de largeur moyenne et se contracta légèrement sous l'influence de la lumière ; les milieux étaient transparents, de sorte que l'examen ophtalmologique n'offrit pas de difficultés. La moitié supérieure de la rétine était le siège d'un œdème étendu, tandis que la moitié inférieure était couverte d'une vaste hémorragie noirâtre. Le malade voyait de cet œil les mouvements de la main dans la moitié inférieure du champ visuel.

Pour combattre le phlegmon orbitaire, je pratiquai des injections répétées d'une légère solution de sublimé qui ramenaient à la surface du tissu sphacélé que je pouvais extraire et exciser ; en outre l'œil fut soumis à des applications antiseptiques chaudes. Sous l'influence de ce traitement, le phlegmon disparut assez rapidement et l'œil retrouva sa place et sa mobilité. L'hémorragie du fond de l'œil fut résorbée avec plus de lenteur ; dans la partie supérieure du fond de l'œil la rétine reprit son aspect normal, la papille reparut avec les vaisseaux qui, à partir de leur émergence se dirigent en haut ; les vaisseaux qui se dirigent en bas avaient disparu et sont

restés depuis invisibles. A mesure que le sang répandu sur la rétine fut résorbé, on voyait apparaître, d'abord les larges taches blanches de la périphérie, puis les déchirures tant de la rétine, à bords flottants, et ayant mis la choroïde à nu, que de la choroïde elle-même, dont la plus considérable, de forme angulaire, rapproche son sommet à petite distance de la papille du nerf optique.

Il est intéressant de comparer l'aspect ophtalmoscopique de ces lésions aux descriptions anatomiques données dernièrement par Celt d'un cas analogue, énucléé quelques jours après le traumatisme (*The opthalmic Review*, oct. 1897) et de la description d'une cicatrice de ruptures choroïdiennes examinée au microscope longtemps après la lésion et publiée par Guisberg dans les *Archives de Graefe* (vol. LXIV, I, 1897).

Il resta à élucider la question de quelle façon la balle de revolver avait, chez notre malade, produit la lésion de l'œil. Il était lui-même convaincu que la balle, après l'avoir frappé, avait dû retomber par terre, puisqu'il ne la sentait nulle part dans la tête, et à l'hôpital, dit-il, cette opinion avait été confirmée. Pour ma part j'étais d'un avis contraire. D'abord la situation des plaies de la paupière et de l'orbite paraissait indiquer nettement le trajet de la balle, qui une fois entrée dans l'orbite ne pouvait plus facilement être ressortie par le même chemin et tombée par terre. Seulement, l'existence de ce canal dans la partie la plus déclive de l'orbite, admettait encore une autre explication; il pouvait provenir du pus phlegmoneux, qui s'était frayé un chemin par là pour arriver à la surface. Ce phlegmon même indiquait aussi la présence du corps étranger dans l'orbite; cependant on connaît aussi des inflammations du tissu orbitaire provoquées par la contusion seule. J'avais pris aussi en considération l'apposition du tissu sphacélé à l'ouverture du canal; en l'extrayant je m'étais rendu compte qu'il ne provenait pas du fond de l'orbite; il était adhérent au revêtement du canal et devait être attribué à l'action destructive directe de la balle. En dernier lieu ma conviction s'appuyait sur la forme des lésions du fond de l'œil. Elles ne ressemblaient nullement aux lésions connues et expliquées par le contre-coup lorsque la surface de l'œil a subi une violente contusion. Les ruptures choroïdiennes qui se produisent alors se trouvent dans le voisinage du pôle postérieur, concentriques au bord de la papille, plus ou moins larges, mais de forme linéaire. Lorsqu'il y en a plusieurs, elles sont presque parallèles les unes aux autres et vous vous rappellerez, j'en suis sûr, un cas très remarquable de ce genre que notre collègue Fage a présenté à la Société il y a plusieurs années. Chez le malade que je montre il n'y a rien de pareil. Les ruptures ont eu lieu d'avant en arrière sous forme de déchirure à lambeaux,

à l'endroit même où le choc s'est produit, et dans toute l'étendue où la balle, sur son parcours dans l'orbite, a pu exercer son action contusionnante directe sur l'hémisphère inférieur du globe de l'œil.

Grâce aux rayons de Rœntgen, il devait être possible de trancher la question de la présence de la balle, ce qui avait d'autant plus d'importance que le malencontreux coup de revolver a donné lieu à des poursuites qui doivent se terminer le mois prochain devant la Cour d'assises. Une première recherche, faite devant moi, et renouvelée à différentes reprises, dans un de nos hôpitaux, muni cependant d'appareils très complets, n'ayant pas donné de résultats, j'ai conduit le malade à la maison Radiguet où, du premier coup, la présence de la balle dans l'orbite fut rendue visible. Je vous en présente la radiographie; pour localiser son siège avec une exactitude absolue, il en faudrait nécessairement une seconde, prise dans une autre direction, si on devait être amené, le cas échéant, à tenter l'extraction de la balle, soit en suivant le chemin qu'elle a pris pour pénétrer, soit en ouvrant la cavité orbitaire, suivant la méthode de Krönlein. Actuellement et aussi longtemps qu'il ne surviendra pas de symptôme qui impose cette intervention, vous jugerez certainement, comme moi, qu'il n'y a pas lieu d'y avoir recours.

Greffe intraorbitaire d'éponge (*présentation de malade*). — M. Valude présente un malade auquel il a pratiqué une greffe intraorbitaire d'éponge après énucléation. L'opération primitive avait réussi admirablement, et l'orbite était remplie d'un coussinet très volumineux fourni par l'éponge recouverte de la muqueusse. Or, avec le temps, le volume du moignon diminua, probablement par résorption de l'éponge, et actuellement il est réduit aux deux tiers de ses dimensions primitives. Le fait n'a rien d'étonnant, puisque l'éponge est une substance conjonctive résorbable, mais précisément pour ce fait, le cas doit être relevé. Il prouve que les succès immédiats de cette opération ne sont pas suffisants à en établir la valeur, et qu'il faut attendre les résultats éloignés.

M. Billot. — Je crois qu'il n'y a pas lieu de s'étonner de la disparition de l'éponge dans le cas que nous présente M. Valude. C'est en effet ce que M. Cornil a observé pour les morceaux d'éponge qu'il avait greffés dans le foie, et il résulte de ses expériences qu'au bout d'un certain temps, les spicules de l'éponge enfouis dans le foie avaient tous été résorbés. On en trouvera la relation dans un des numéros de la *Semaine médicale* de cette année, le mois d'octobre, si je me souviens bien.

M. PARENT demande comment on peut s'assurer de la diminution du volume de l'éponge?

M. le Dr LOUIS VACHER. **Procédé pratique pour bien éclairer le champ opératoire.** — Pour bien pratiquer une opération sur l'œil ou ses annexes, il faut avant tout un bon éclairage.

Cet éclairage peut être confié à un aide ou à l'opérateur lui-même. On peut l'obtenir de deux manières : 1° par éclairage direct : lampe, bec de gaz, etc., avec un verre convexe qui concentre les rayons sur le point à éclairer ; 2° par éclairage réfléchi obtenu par réflexion de rayons.

L'éclairage direct nécessite un aide ou la fixité du champ opératoire, une fois que l'éclairage a été projeté en bonne place, aussi paraît-il de plus en plus abandonné. Il faut excepter cependant la lanterne de Molteni, surtout le photophore frontal de Hélot, de Rouen, le premier des appareils de ce genre et le meilleur encore. Je ne parle pas du photophore de Trouvé, ni des photophores allemands qui tous dérivent de cet appareil. Tous ces modèles donnent sous un petit volume un très bel éclairage et sont d'une grande commodité.

Il y a quelques années, Lermoyez a fait connaître en France le miroir de Clar, construit à Vienne par Reiner.

Ce miroir est pour moi le meilleur appareil d'éclairage qui ait encore été employé. Voici la description qu'en donne Lermoyez : « C'est un miroir sphérique concave de 10 centimètres d'amplitude, de 6 centimètres de rayon ; il se fixe au devant de la figure à l'aide d'un bandeau frontal ou d'un ressort fronto-occipital ; deux orifices latéraux permettent la vision binoculaire ; au foyer se trouve une petite lampe à incandescence, invisible pour l'observateur, et dont les rayons se réfléchissant sur la surface concave, vont faire une image à une distance qu'on peut régler à volonté, grâce à une charnière qui permet à la lampe un déplacement assez étendu le long de l'axe optique du miroir.

« Théoriquement, ce miroir est très supérieur au photophore, car il a pour principe l'éclairage réfléchi et non l'éclairage direct. Chacune des pupilles devenant une source lumineuse, il peut également bien servir à la vision binoculaire et à la vision monoculaire. Pratiquement, il donne un éclairage presque aussi intense que la lumière solaire directe et bien supérieur à celui du bec Auer. »

Le miroir de Clar, grâce à la charnière qui permet à la lampe un déplacement plus ou moins étendu, peut éclairer très vivement un point, ou, moins vivement, une large surface; son auteur le destinait à la vision binoculaire pour l'examen des oreilles, du nez, du larynx.

C'est, en un mot, un ophtalmoscope binoculaire à foyer lumineux central. Lorsqu'on est familiarisé avec son emploi, on voit que ses applications sont encore plus nombreuses et qu'il est autrement précieux. Grâce à l'éclairage très brillant que donne la petite lampe à incandescence de 6 à 12 volts qui se trouve à son centre, on fait admirablement l'éclairage latéral de l'œil sans avoir besoin de loupe. En diminuant au contraire cet éclairage, on peut s'en servir comme d'un ophtalmoscope ordinaire pour l'examen du fond de l'œil à l'image renversée. En troisième lieu, lorsqu'on recherche l'acuité visuelle d'un malade, il permet d'éclairer au loin les échelles métriques tout en laissant dans l'ombre la personne examinée. Enfin, son emploi devient merveilleux lorsqu'on s'en sert, comme je le fais depuis quatre ans, pour éclairer le champ opératoire. Il suffit simplement pour cela d'abandonner la vision binoculaire, d'incliner très fortement le miroir jusqu'à ce que son foyer lumineux soit projeté sur la partie qu'on veut éclairer. On obtient ainsi un éclairage qui suit tous les mouvements de la tête de l'opérateur, qui se règle avec la plus grande facilité comme intensité, étendue, direction, et rend les plus grands services non seulement pour la chirurgie oculaire, mais pour la grande chirurgie. Une simple boîte d'accumulateurs transportables, donnant 8 volts, permet d'emporter cet éclairage dans les opérations à domicile. Depuis que j'ai indiqué ce mode d'éclairage du champ opératoire, il a été adopté dans plusieurs grands services de chirurgie.

Dr Louis Vacher (d'Orléans). **Note sur un cas de syphilis tertiaire avec accidents oculaires graves.** — Les nombreuses manifestations oculaires de la syphilis sont connues de nous tous, et j'aurais trouvé banal de vous en entretenir, si l'observation qui fait l'objet de cette courte étude ne m'avait paru présenter certaines particularités rares et dignes de vous être communiquées.

Il s'agit d'un jeune homme âgé de 15 ans, né au Brésil, de parents français. Son père vit encore. Se mère est morte presque subilement en 1891, sans cause connue. Au dire du père, la nourrice de l'enfant n'était pas saine. Malgré cela, jusqu'à cinq ou six ans, l'enfant jouit d'une santé parfaite. A cette époque adénites multiples, fréquents maux de gorge; respiration nasale toujours très difficile; rhinite hypertrophique. Il rentre en France, en juillet 1893, avec une adénite volumineuse du cou, côté gauche; ganglions derrière l'oreille et derrière la nuque. Ce mauvais état de santé persiste malgré le traitement institué par le médecin du pays : huile de foie de morue, sirop de raifort iodé. En 1895, apparaît la fétidité de l'haleine, la déformation lente de

la racine du nez, l'affaissement des os propres. Le médecin consulté ordonne des irrigations nasales avec de l'eau boriquée, et cet état s'aggrave lentement jusqu'aux premiers mois de 1897. Le nez se déforme et s'aplatit complètement. L'enfant souffre de violents maux de tête et mouche du pus fétide très abondant. A cette époque, apparaissent les premiers troubles oculaires, qui consistent dans une diminution progressive de la vision de l'œil gauche.

En novembre 1897, on se décide enfin à prendre une consultation d'un spécialiste, parce que la vision de l'œil gauche est complètement abolie, et que celle de l'œil droit est tellement atteinte, que l'enfant ne voit plus à se conduire. On me conduit donc le malade le 17 novembre 1897, parce qu'il est aveugle ou peu s'en faut.

En effet, la perception lumineuse est abolie de l'œil gauche, mais elle persiste très affaiblie de l'œil droit, du côté interne seulement.

Le médecin ordinaire de l'enfant avait déclaré quelques jours auparavant que l'enfant était aveugle par suite d'une tumeur cérébrale, qu'il allait succomber prochainement à une méningite, et que de là venaient la fièvre violente et la céphalalgie dont il était atteint.

Bien que les accidents observés du côté du pharynx, du nez et des oreilles soient d'un intérêt secondaire pour les ophtalmologistes, je crois devoir les transcrire complètement. Examen du 17 novembre 1897. *Nez :* Par la rhinoscopie antérieure, on constate une déformation complète des os propres, typique dans la syphilis tertiaire. Le nez est complètement affaissé à sa racine. Plusieurs ulcérations sur la cloison du côté gauche. L'atrophie des cornets inférieurs permet d'éclairer facilement la paroi postérieure du pharynx recouverte de croûtes. Un stylet porté directement en haut, pénètre jusqu'au cornet supérieur en partie dénudé, sans qu'il soit possible de se rendre compte de la présence d'un séquestre.

Rhinoscopie postérieure. — L'examen du pharynx supérieur est très difficile du côté gauche. On constate d'abord une large adhérence du voile du palais avec la voie pharyngienne qui s'étend presque jusqu'à la luette. Il n'existe cependant pas de perforation du voile ; la muqueuse du pharynx est sèche. Une partie de la luette a disparu rongée par une ulcération. Les mouvements du voile étant très limités, il est presque impossible de se rendre compte des lésions du cavum. Un stylet recourbé promené en tous sens ne rencontre pas de point dénudé. Le pilier postérieur gauche est adhérent, le pilier antérieur en partie détruit. Du côté

droit, les lésions ont été très légères, car on n'en peut constater actuellement. Rien à noter du côté de l'épiglotte et de la base de la langue. Rien dans le larynx. L'odorat est complètement aboli. mais reparaît un peu de temps à autre. Le malade met sur le compte de rhumes fréquents les *troubles auditifs* qui ont consisté en diminution de l'ouïe, bourdonnements.

Examen de la vison. OG, pas de perception lumineuse, congestion intense circumpapillaire, papille décolorée mais irrégulièrement. Les contours se limitent difficilement, les artères sont amincies. Rétine et choroïdes saines, iris normal.

OD, perception lumineuse quantitative du côté interne seulement, même congestion intense circumpapillaire, même difficulté pour limiter les contours, la papille est blanc bleuâtre, les artères diminuées de volume. La papille est légèrement saillante, rien d'apparent sur la rétine, la choroïde et l'iris.

Les nerfs moteurs de l'œil sont indemnes.

J'institue le traitement suivant : frictions mercurielles, sirop de Gibert, iodure de potassium à dose croissante, irrigations nasales au salicylate de mercure à 1/20,000.

En quelques semaines, j'obtiens une grande amélioration. La première qui se manifeste est le retour progressif de la vision. Chose remarquable à noter, l'œil gauche, primitivement atteint, et aveugle au dire de l'enfant depuis plus de deux mois, récupère le premier la fonction visuelle, alors que je la croyais définitivement abolie. En effet, le 24 mars 1898, l'œil gauche lit les gros caractères avec une vision de 1/10, tandis que l'œil droit, amélioré, lui aussi, compte seulement les doigts à 20 centimètres du côté interne seulement, la cécité restant complète dans la moitié externe du champ visuel qu'on délimite difficilement.

Le champ visuel de l'œil gauche approche de la normale. Il n'y a pas de dischromatopsie.

Du côté du nez l'état est satisfaisant. La rhinorrhée a disparu ; la fétidité de l'haleine est presque nulle. Plus d'ulcérations dans les fosses nasales, le stylet ne rencontre plus de surfaces osseuses dénudées. Suppression du mercure et continuation de la médication iodurée à la dose de 4 grammes par jour.

J'ai revu plusieurs fois cet intéressant sujet depuis cette époque, mon dernier examen est du 17 novembre 1898. Ce jour-là, j'ai trouvé les papilles blanc nacré au centre ; à la périphérie, elles portent encore des traces de névrite ; les contours sont légèrement flous, les artères diminuées de volume. La mobilité de l'iris est parfaite. La tonicité des globes est normale. Mais aucun progrès ne peut être constaté du côté de l'acuité visuelle. OD compte toujours les doigts du côté interne à 20 centimètres. OG possède

toujours une vision de 1/10 avec intégrité du sens chromatique.

Dans cette observation, nous trouvons les complications nasales typiques de la syphilis tertiaire, la déformation caractéristique, résultat de la nécrose des os propres, compliquée de rhinite atrophique et surtout l'abolition momentanée de la vision qui se rétablit rapidement sur un œil qui en était privé depuis plusieurs mois. Je ne saurais dans ce cas me prononcer sur l'existence d'une syphilis acquise ou d'une syphilis héréditaire tardive; il ne m'a pas été possible d'élucider ce point de diagnostic. Je pencherais cependant pour la syphilis héréditaire qui se manifeste souvent par ces lésions de la charpente du nez. Le traitement classique intensif a produit rapidement les meilleurs résultats, non seulement du côté des lésions nasales et pharyngées, mais du côté des nerfs optiques, intéressés probablement par une gomme au voisinage du chiasma, qui seule me paraît expliquer l'hémianopsie observée sur l'œil droit. En présence de l'action remarquable du traitement mercuriel et ioduré, je ne puis que regretter la venue trop tardive de ce jeune homme, qui, sans doute, aurait retiré de bien plus grands avantages d'une médication rationnelle instituée plus tôt.

Cette observation est encore une preuve qu'on ne saurait trop pratiquer la rhinoscopie antérieure et postérieure dans tous les cas où le pharynx supérieur et les fosses nasales peuvent être mis en cause, au lieu de s'endormir dans une insouciance qui n'est plus permise avec nos moyens actuels d'investigation. Cet examen pratiqué de bonne heure permet seul d'apercevoir les premières manifestations de la syphilis nasale et de parer aux graves complications qui ne tardent pas à se produire sur d'autres organes, si l'on néglige un traitement local approprié et surtout le traitement général intensif.

M. Fage. **Opération d'ectropion cicatriciel des paupières supérieures.** — La correction des ectropions cicatriciels n'est pas toujours simple, surtout lorsqu'il existe une adhérence de toute la paupière soudée à la peau adjacente, qui peut elle-même être immobilisée dans le cas de carie ancienne du rebord orbitaire, ou plastiquement inutilisable à la suite de brûlures de la face.

Il serait, en pareille circonstance, illusoire de compter avec les différents procédés utilisés pour l'ectropion simple. C'est aux autoplasties qu'il faut recourir en observant dans l'intérêt du succès les règles suivantes :

1° Employer autant que possible des lambeaux pédiculés, les petits lambeaux hétéroplastiques étant exposés à la mortification

et sujets à une rétraction assez forte pour produire un ectropion secondaire;

2° Donner pour point d'appui une surface cruentée à toute l'étendue du lambeau ;

3° Conserver au lambeau, à cause de sa rétraction, des dimensions plus grandes que la portion à recouvrir;

4° Lui donner d'emblée sa forme définitive;

5° Adjoindre à l'opération la tarsorraphie, et maintenir l'union des deux paupières pendant un temps suffisamment long.

Cette manière de procéder m'a donné d'excellents résultats dans un certain nombre d'ectropions cicatriciels. Je me bornerai à vous rapporter un des cas les plus intéressants :

Une fillette de 12 ans, scrofuleuse, présentait un ectropion cicatriciel total des deux paupières supérieures, résultat d'anciennes suppurations osseuses ayant laissé d'affreuses cicatrices sur le front. Les paupières supérieures entièrement soudées à la peau du sourcil apparaissaient par leur face muqueuse épaissie

et parcheminée, laissant les yeux à découvert et mettant en évidence un leucome de la cornée droite.

Le 5 février, je fais du côté gauche une opération qui comprend : la libération complète de la paupière soigneusement disséquée ; le rabattement de cette paupière et l'affrontement temporaire des bords palpébraux par une tarsorraphie médiane ; le recouvrement de la surface cruentée par une longue languette de peau du front prise immédiatement au dessus du sourcil et venant, après pivotement, constituer la partie cutanée de la paupière ainsi reconstituée; enfin la réparation de la perte de substance frontale par simple affrontement des lèvres de la plaie.

La cicatrisation se fait normalement, et le 9 mars on peut sectionner l'adhérence des deux paupières, sans que l'ectropion ait la moindre tendance à se reproduire. La fente palpébrale est un peu courte, mais il sera facile de l'agrandir par une canthoplastie.

Le 15 mars, l'ectropion de droite est opéré de la même façon que le premier. La cicatrisation se fait simplement; le 19 avril, on divise l'adhérence interpalpébrale créée par la tarsorraphie.

Les nouvelles paupières manquent sans doute de la souplesse de l'organe normal, mais elles sont relativement mobiles et c'est à une sorte de blépharospasme qu'est en réalité attribuable l'étroitesse de la fente palpébrale.

En résumé, les blépharoplasties de ce genre donnent d'excellents résultats, et la cicatrice peu visible qu'elles laissent sur la région qui a fourni le lambeau ne saurait entrer en ligne de compte avec l'effet cosmétique obtenu.

On peut leur reprocher de laisser les paupières insuffisamment souples, mais à ce point de vue les lambeaux non pédiculés sont-ils préférables? On connaît leurs inconvénients et on s'accorde à donner le choix à la blépharoplastie à pédicule vivant toutes les fois qu'elle est possible. Quand elle n'est pas applicable à cause de cicatrices trop étendues du masque facial, il nous reste la ressource des lambeaux non pédiculés. Il y aurait lieu de rechercher si les lambeaux tout d'une pièce sont préférables à ceux qui servent dans les méthodes de Reverdin et de Thiersch.

Plusieurs opérateurs en ont retiré de bons résultats : M. Panas a rapporté en 1891 à l'Académie de médecine une série de six ectropions cicatriciels guéris par la blépharoplastie faite avec un lambeau emprunté à la face inféro-interne du bras.

Il serait intéressant de suivre des résultats analogues sur un grand nombre d'opérés, et pendant un temps assez long, car les lambeaux hétéroplastiques, même bien pris et vivants, subissent une résorption moléculaire profonde capable de nuire à leurs qualités primitives.

M. Suarez de Mendoza. — Dans l'ectropion cicatriciel consécutif aux brûlures étendues de la figure, lorsque la peau des tissus péripalpébraux est toute convertie en tissu cicatriciel, on se trouve très bien de l'ancien procédé de suture palpébrale longuement maintenu en laissant la surface couverte se cicatriser seule sans avoir recours à la blépharoplastie ou à la greffe.

J'ai eu occasion d'opérer ainsi un enfant de 4 ans, qui à l'âge de 2 ans était tombé dans la cheminée et avait eu complètement la figure brûlée.

Les deux yeux étaient atteints d'ectropion double. L'occlusion oculaire était absolument impossible, même pendant le sommeil.

Je fis le dégagement des paupières supérieure et inférieure de chaque côté.

Je maintins la suture palpébrale un an d'un côté et quatorze mois de l'autre.

Depuis trois ans que les paupières ont été libérées, l'enfant est guéri et jusqu'à ce jour il n'a pas ombre de rechute.

M. Vignes. — Le procédé de Mirault, d'Angers, dont M. Suarez vient de rappeler la valeur, ne peut cependant suffire à tous les cas. J'ai encore présente à la mémoire l'histoire d'une fillette à laquelle je fis la suture palpébrale étendue à toute la fente et que je divisai seulement un an ou dix-huit mois après.

Le résultat n'était pas encore satisfaisant et ne le devint qu'après application d'un lambeau pédiculé.

M. Billot. — Il me semble que la paupière supérieure de la malade de M. Fage étant presque immobile, ce serait un cas favorable à l'application du procédé de M. Motais, d'Angers, c'est-à-dire à la suture à cette paupière d'un morceau du tendon du muscle droit supérieur. L'opération aurait, je crois, des chances de donner à la paupière supérieure des mouvements qu'elle n'a pas.

Rapport sur un travail adressé par M. le Dr Aubineau, *de Brest,* **Sur un cas d'épithélioma primitif de la cornée,** *par M. le* Dr Dreger-Dufer. — Voici l'observation :

« Tous les auteurs reconnaissent comme étant d'une excessive rareté les tumeurs primitives de la cornée.

« Alfieri a communiqué cette année (*Archivio di ottalmologia*, janvier 1898) une observation d'épithéliome cornéen primitif; le cas que nous avons vu et que nous relatons présente les mêmes particularités que le sien. La tumeur, complètement indépendante du limbe a pris naissance presque au centre de la cornée; le microscope a démontré qu'il s'agissait d'un épithélioma lobulé. Voici du reste l'observation :

« Le 8 septembre 1898, M. B..., âgé de 65 ans, me raconte que

depuis quatre ans une taie lui est venue sur l'œil droit; cette taie le gênait peu, mais depuis environ trois mois elle augmente, s'étend et grossit, ce qui le décide à consulter.

« Il n'y a rien à noter d'intéressant en ce qui nous concerne, dans les antécédents héréditaires. B... a toujours eu et a encore une bonne santé, ses yeux ont toujours été sains, pas de ptérygion.

« Je constate la présence sur la cornée d'une tumeur aplatie, d'aspect blanchâtre, n'ayant guère plus de 2 à 3 millimètres d'épaisseur empiétant sur le champ pupillaire et s'étendant dans le segment inféro-externe de la cornée; un espace de quelques millimètres la sépare du limbe.

« En dedans, et séparée de la tumeur principale par un pont de tissu cornéen sain d'apparence, est une autre tumeur beaucoup plus petite, d'aspect identique, qui n'est apparue que depuis quelques jours.

« C'est au niveau du bord pupillaire, un peu au-dessous du diamètre horizontal que le point de début, la taie, pour employer l'expression du patient, a pris naissance. Ce point s'est étendu du centre à la périphérie.

« Toute la conjonctive est saine.

« Je fis le diagnostic d'épithéliome probable de la cornée et proposai de suite l'opération.

« L'intervention fut plus pénible que je ne le supposais; j'employai la petite curette tranchante de de Wecker, qui me sert pour le curettage des ptérygions et ne pus pas arriver à désinsérer le néoplasme de son lit; j'eus alors recours au scarificateur de Desmarres qui me permit d'enlever la tumeur au ras de son insertion. J'achevai en touchant au thermo-cautère tout le champ occupé par le néoplasme.

« Le pansement fut enlevé deux jours après. La cicatrice se fit rapidement.

« On voit aujourd'hui un tissu cicatriciel épais; sa surface est lisse et il n'y a pas trace de récidive (31 octobre). La vision qui était 1/6 avant l'opération est actuellement 1/3.

« *Examen histologique.* — La tumeur, dont le plus grand diamètre mesurait environ 6 millimètres et qui avait à peine 2 milimètres d'épaisseur fut conservée dans le formol, puis passée dans les différents alcools.

« Avant l'inclusion, je colorai en bloc au picro-carmin.

« L'inclusion se fit à la celloïdine. Les coupes furent difficiles en raison du petit volume du néoplasme; mon picro-carmin m'ayant donné une mauvaise coloration, je dus mettre mes coupes dans l'hémaloxylie.

« Comme on pourra s'en convaincre par les préparations que je

joins à ma communication, la tumeur renferme des globes épidermiques et des globes muqueux; c'est de l'épithélioma lobulé, corné et muqueux (*Verich obj.*, 20 octobre).

« A un grossissement plus fort, on voit que les globes muqueux présentent eux-mêmes deux variétés: les uns ont leur centre formé de plusieurs cellules cornées, les autres sont entièrement constitués par des corps muqueux. On ne distingue pas de tissu fibreux intermédiaire. L'apparition primitive de la tumeur sur la cornée explique l'absence totale de vaisseaux sanguins. Nous n'avons pas aperçu traces de lymphatiques.

« Nous croyons que la nature relativement bénigne de l'épithélioma corné rend vraisemblable l'hypothèse d'une guérison définitive. »

Messieurs, nous devons féliciter le Dr Aubineau d'avoir bien voulu jeter sur le papier l'histoire de son malade. C'est en accumulant des observations semblables que l'on pourra arriver à isoler et à décrire les tumeurs primitives de la cornée transparente — je ne parle pas des épithéliomas du limbe scléro-cornéen, beaucoup mieux connus. C'est alors seulement que l'on pourra envisager avec fruit au point de vue général la marche, le pronostic et le traitement de ces tumeurs.

Dans tous les cas, à mon avis, la ligne de conduite que s'est tracée M. Aubineau dans ce cas particulier me paraît bonne : il a opéré dans un bref délai et a fait une abrasion complète de la tumeur; ce n'est qu'en cas de récidive que l'oculiste serait autorisé à pratiquer l'énucléation. C'est cette dernière opération qu'a pratiquée M. T. Snellen pour un épithéliome datant de six ans, à côté duquel siégeait une ulcération cornéenne. Il constata des modifications inflammatoires du corps ciliaire de l'iris, de la choroïde et de la rétine (Société néerlandaise d'ophtalmologie, 1894).

M. Valude se rappelle d'un malade qui, malgré des récidives multiples, qu'il opéra chaque fois, pendant six ans, a guéri sans que la tumeur ait pénétré dans le limbe.

M. Fage. — L'épithélioma primitif de la cornée proprement dite est assez rare pour qu'il y ait lieu de faire ressortir certains détails de l'intéressante observation du Dr Aubineau.

Or, au point de vue du développement, on voit que la tumeur reste *épibulbaire*, trouvant dans les lames cornéennes une barrière suffisante pour protéger l'œil d'un envahissement profond; de même la sclérotique résiste dans l'épithélioma de la conjonctive bulbaire.

M. Lagrange a cherché à démontrer que le limbe scléro-cornéen était une région moins résistante, favorable à la propagation des tumeurs. Ce fait ne me paraît pas suffisamment prouvé; car, à

côté des cas d'envahissement. comme celui que M. Lagrange a publié en 1894 dans les *Arch. d'ophtalmologie*, il y en a de nombreux qui plaident pour la thèse contraire. Je rappelle la pièce histologique si démonstrative que je vous ai montrée ici en juillet 1893 : il s'agissait d'un épithélioma assez volumineux et récidivé du limbe, qui était resté tout à fait extérieur, sans entamer en nul endroit la sclérotique ni la cornée.

On doit donc admettre que l'épithélioma des membranes externes de l'œil se développe presque exclusivement par bourgeonnement extérieur et a fort peu de tendance à perforer la coque oculaire.

Rapport sur un mémoire de M. le Dr BAUDOUIN, *de Castres, intitulé* **Exophtalmie et Exophtalmies**, par M. ALPH. PÉCHIN. — Sous ce titre M. le Dr Baudouin vous a communiqué un travail qui se divise en deux parties. Dans la première partie il donne une observation d'ostéo-périostite orbitaire consécutive à une sinusite maxillaire d'origine dentaire. La seconde partie est consacrée à l'étude séméiologique de l'exophtalmie.

Voici d'abord l'observation résumée : Un jeune soldat entre à l'hôpital le 8 août 189... Etat fébrile 38°-39°, frissons, courbature, céphalalgie, langue saburrale, anorexie. A noter dans les antécédents personnels une fièvre typhoïde l'année précédente. Deux jours après son entrée, agitation, douleurs dans la tête, principalement dans la région frontale et la région orbitaire gauches. De ce côté les paupières sont œdématiées, chémosis vasculaire, exophtalmie, l'œil est dévié en haut, diplopie verticale. Au bord du plancher orbitaire petit bourrelet muqueux très douloureux. Réactions pupillaires normales. V. = 1. Le 11 août (3 jours après) les symptômes généraux et locaux s'accentuent. L'examen des fosses nasales dénote un peu d'hyperémie et d'hypertrophie du cornet inférieur dans la fosse nasale gauche. Pas de trace de suppuration dans les méats. Kaxosmie. Faute de source lumineuse M. Baudouin n'a pu faire l'examen électrique du sinus. Nombreuses dents manquent ; la seconde prémolaire gauche est très avariée ; il y a deux mois cette dent a été très douloureuse, il y a eu fluxion. Extraction de la dent malade, perforation du bord alvéolaire, écoulement de pus, injection d'eau boriquée tiède. Une injection fit sortir par le nez un bouchon muqueux qui fermait le méat et empêchait, dit M. Baudouin, le pus de sortir dans les fosses nasales. Le 12 (4e jour) la fièvre tombe, le gonflement des paupières et l'exophtalmie diminuent, plus de douleurs spontanées. On continue les lavages du sinus et quelques jours plus tard, guérison.

Cette observation me rappelle beaucoup d'autres observations

analogues et qui nous sont bien connues, aussi suis-je un peu surpris que M. Baudouin la fasse suivre de cette réflexion et ici je lui laisse la parole : « Cette observation m'a paru intéressante à rapporter parce qu'elle contient un enseignement, non pas nouveau certes, mais peut-être trop oublié dans la pratique, à savoir le retentissement des affections sinusiques de la face sur les parois orbitaires. Je suis convaincu que la plupart des exophtalmies par ostéo-périostite aiguë et beaucoup de celles par ostéo-périostite chronique sont sous la dépendance d'une affection des sinus, d'où découle pour moi, dans tous les cas, la nécessité d'une exploration minutieuse des fosses nasales. »

M. Baudouin exprime là la même idée que celle qu'exprimait l'année dernière M. Germann (de Saint-Pétersbourg) au Congrès de Moscou.

Jusqu'en 1886 les remarques de MM. Baudouin et Germann nous eussent paru très justes; mais si l'on veut bien considérer les travaux parus dès cette époque, on verra que l'attention a été attirée sur ce sujet et qu'actuellement nous savons combien il est nécessaire dans les affections de l'orbite de faire l'examen non seulement des fosses nasales, mais des deux maxillaires supérieur et inférieur et en général des affections bucco-pharyngées.

Sans vouloir faire une bibliographie qui serait forcément incomplète, je rappellerai les principaux auteurs qui se sont occupés de la question. Ziem (de Dantzig), qui était atteint lui-même d'une rhinorrhée chronique dépendant d'un empyème du sinus maxillaire, fit des travaux importants en 1886, puis vinrent ceux de B. Fraenkel, Baginsky, Zuckerkandl, Krause et A. Hartmann en 1887. En France, sans remonter aux observations de Demarquay et Duplay, je citerai le travail de Parinaud sur les suppurations de la paupière inférieure et de la région du sac lacrymal d'origine dentaire (*Arch. générales de médecine*, 1880); les observations de M. Panas (*Semaine médicale*, 1885, et Académie de médecine, 12 mars 1895); celles de Badal et Fromaget (1894); celle de Fage (Société d'opht. de Paris, 7 nov. 1893); les « Remarques sur les phlébites orbitaires consécutives aux affections bucco-pharyngées », de M. A. Terson (*Rec. d'opht.*, nov. 1893); les thèses de Courtaix (*L'œil et les dents*, Paris, 1891), de Gapin (*Contribution à l'étude des abcès des sinus maxillaires*, Paris, 1891), de Capdepont (*Contribution à l'étude de l'empyème du sinus maxillaire*, Paris, 1894), de Salva (*Des complications inflammatoires de l'orbite dans les sinusites maxillaires*, Paris, 1895), l'observation de Brunschwig (Phlegmon orbitaire consécutif à une sinusite maxillaire, *Normandie médicale*, 15 février 1896), et enfin mon travail : « Contribution à l'étude des affections oculaires et des

sinusites de la face d'origine dentaire », in *Revue générale d'opht.*, 31 mai 1896.

Ce qui ne veut pas dire qu'en faisant des recherches on ne trouverait pas à une époque plus éloignée des travaux intéressants sur cette question. Aussi, par exemple, l'Essai sur les rapports pathologiques du système dentaire et de l'appareil visuel (*Ann. d'ocul.*, janvier 1848, par Ch. Teirlinck). Dans ce travail important le professeur de Gand insiste sur ce qu'il appelle les sympathies morbides entre l'œil et le système dentaire, sympathies qui, d'après lui, s'établissent par l'intermédiaire des branches du trijumeau ou mieux par les filets du sympathique qui accompagnent la cinquième paire. Et parmi les observations contenues dans ce mémoire je vous demande la permission de vous en citer une que je vous résumerai aussi brièvement que possible et qui vous montrera que, déjà à cette époque, les rapports entre les sinusites maxillaires et les inflammations de l'orbite n'étaient pas méconnues.

F. Przesmychi, 30 ans, bien portant. Pendant l'automne de 1825 douleurs lancinantes très intenses et subites s'étendant de la tempe gauche vers l'œil et le côté correspondant du visage. On attribue la douleur à un refroidissement. Un peu d'accalmie puis au bout de deux mois ces douleurs revêtent un caractère d'intensité très aiguë et la vision se perd de ce côté (gauche). Pendant six mois on fait diverses médications qui n'amènent pas grand changement. Les douleurs ne sont pas continues, mais reviennent par accès. Ces six mois passés l'affection entre dans une nouvelle phase. Nouvelle crise de douleurs; la joue se gonfle et pendant une nuit plusieurs cuillerées de pus sanguinolent s'écoulent entre la conjonctive et la paupière inférieure gauche. Le gonflement et la douleur diminuent, mais la cécité persiste. Trois semaines après nouvelle issue de pus, qui se répète de temps en temps. En 1827, la situation s'aggrave et le malade se rend à Wilna dans le but de se faire énucléer. *Soupçonnant un empyème du sinus maxillaire avec propagation du pus dans l'orbite* le médecin consulté examine les dents, il en trouve une brisée (il ne désigne pas laquelle) qui correspond à l'antre d'Highmore, l'extrait et trouve à sa racine un fragment de bois qui s'était probablement détaché d'un cure-dent. On introduit une sonde dans le sinus, il s'écoule quelques gouttes d'un liquide séro-purulent et neuf jours après le malade avait complètement recouvré la vue.

Le malade de M. Baudouin a été plus heureux parce que le diagnostic étiologique posé dès le début a permis une intervention rapide et suivie de guérison en quelques jours. M. Baudouin rejeta dès le début le diagnostic de ténonite en se basant sur

l'existence d'une fièvre intense en dehors de toute manifestation articulaire et sur l'absence de bilatéralité. Or on peut ajouter que ce diagnostic devait être écarté parce que, dans la ténonite, le rebord orbitaire n'est pas douloureux, l'exophtalmie est directe et le chémosis séreux très prononcé, trois symptômes qui faisaient défaut chez son malade.

Restait à déterminer à quelle variété clinique d'inflammation orbitaire on avait affaire. Était-ce une ostéo-périostite, un phlegmon orbitaire ou bien une thrombo-phlébite? Les conditions pour discuter cette question étaient assurément des meilleures, car, M. Baudouin a eu la chance d'assister au début des accidents. Et, en effet, au début ces variétés de phlegmasies sont bien tranchées, mais il n'en est plus de même plus tard, l'ostéo-périostite aiguë pouvant donner lieu au phlegmon de l'orbite, celui-ci pouvant se compliquer de lésions du périoste, de phlébite orbitaire et des sinus cérébraux et enfin la phlébite pouvant elle-même se compliquer de phlegmon, toutes complications rendant difficile le diagnostic du type de l'inflammation primitive.

M. Baudouin s'est rattaché avec raison au diagnostic d'ostéo-périostite aiguë en se fondant sur l'existence du bourrelet du bord antérieur de l'orbite et l'obliquité de l'exophtalmie.

Quant au diagnostic étiologique, il eût été peut-être à propos de ne pas passer sous silence la possibilité d'une ostéo-périostite d'origine éberthienne, étant donné que le malade avait eu la fièvre typhoïde l'année précédente et avait gardé depuis cette époque un aspect maladif, lymphatique. On doit se rappeler que la périostite orbitaire a été constatée dans la rougeole et la scarlatine (A. Strubell, *Münch. med. Wochenschr.*, 18 octobre 1898). Or si une métastase morbilleuse ou scarlatineuse peut se produire, nul doute qu'une métastase éberthienne puisse se produire également. Je n'insisterai pas sur ce diagnostic étiologique dont je reconnais d'ailleurs le peu de probabilité, car il ne faut pas oublier que l'origine du mal paraît remonter seulement à une fluxion dentaire qui eut lieu deux mois avant, mais je regrette qu'il n'ait pas été fait d'examen bactériologique du pus sorti en abondance et qu'il eût été si facile de recueillir en vue de cet examen utile pour de multiples raisons.

Le diagnostic de sinusite d'origine dentaire fut, si je peux me servir de cette expression, un diagnostic d'impression, car l'examen des fosses nasales fut négatif ou à peu près, comme le signe de Fräenkel et en outre le signe d'Heryng ne purent être recherchés faute d'instrumentation appropriée, et c'est pourquoi M. Baudouin a eu raison d'intervenir comme il l'a fait. Du même coup il obtenait par la constatation *de visu* du pus dans le sinus le seul signe

de certitude qui existe et sur lequel a insisté tout particulièrement M. Lermoyez, et il faisait le traitement rationnel. Dans le cas de sinusite streptococcique, il conviendrait de faire des injections sous-cutanées de sérum antistreptococcique telles que les a recommandées Boucheron.

Ce traitement doit être fait d'autant plus rapidement que le pronostic ne tarde pas à devenir grave pour peu que les accidents évoluent. Le processus infectieux auquel donnent naissance les lésions dentaires et surtout péridentaires, la périostite alvéolodentaire, peut se propager par le périoste mais aussi par les lymphatiques et surtout par la voie veineuse. La pathogénie de ces accidents phlébitiques ressort des recherches faites par Gurwitsch et Festal, qui nous ont montré que les veines du sinus et du périoste du maxillaire supérieur aboutissent en grande partie dans la veine ophtalmo-faciale qui s'anastomose avec les veines intra-orbitaires; cette veine vient de la pituitaire pour aboutir à la veine faciale, de là les phlébites orbitaires directes, des sinus caverneux, du sinus coronaire et de la phlébite orbitaire récurrente qui assombrissent tant le pronostic.

Dans la seconde partie de son travail M. Baudouin nous donne un tableau synoptique qui comprend toutes les variétés d'exophtalmies qu'il rapporte à deux grandes divisions : formes pyrétiques et formes apyrétiques. C'est une étude séméiologique de l'exophtalmie qui a exigé de l'auteur beaucoup de temps et beaucoup de travail. Ce tableau, comme il le dit lui-même, permet d'embrasser d'un coup d'œil les différentes variétés d'exophtalmies; c'est une sorte de répertoire, d'aide-mémoire à l'usage de ceux qui ont déjà étudié et observé.

M. Essad (thèse Paris, 25 juillet 1893, Essai sur la séméiologie de l'exophtalmie) a fait un travail analogue à celui de M. Baudouin et a étudié la valeur séméiologique du sens, du siège, de la réductibilité, des phénomènes concomitants (signe de de Graefe, strabisme) et de l'évolution de l'exophtalmie.

Loin de moi la pensée de contester la valeur séméiologique de l'exophtalmie; mais il faut reconnaître que ce symptôme est banal dans toutes les affections de l'orbite, et c'est précisément cette banalité qui en diminue la valeur. En face d'une lésion orbitaire qui se traduit par de l'exophtalmie c'est moins les caractères de celle-ci que nous devons étudier que la question d'étiologie. Ici le diagnostic étiologique prime tout, c'est à lui que nous devons nous attacher en considérant l'âge du malade, en recherchant un état infectieux général ou local, et encore ne serons-nous pas toujours à l'abri d'erreur. Bien des productions orbitaires surviennent sans causes bien nettes, telles que lymphomes, infiltrations

lymphoïdes qui en imposent pour des tumeurs malignes. Ces cas ont été étudiés par M. Ezéquiel Sanchez (thèse Paris, 1895, Des pseudoplasmes de l'orbite). Dans ces cas surtout, l'étude séméiologique de l'exophtalmie ne sera pas d'un grand secours.

Malgré les réserves que j'ai cru devoir faire, le travail de M. Baudouin est très recommandable, il appelle de nouveau l'attention sur un fait important de pratique. Aussi je vous propose de lui adresser des remerciements et de déposer honorablement ce travail dans nos archives.

M. le Dr V. Morax. **Recherches expérimentales sur le bacille de la conjonctivite aiguë contagieuse** (bacille de Weeks). — Un travail paru récemment dans les *Archives d'ophtalmologie* de de Graefe et dont ses auteurs sont MM. Weichselbaum et Müller m'oblige à revenir une fois encore sur ce sujet. Ce travail confirme d'ailleurs à quelques détails près les indications contenues dans le travail de Weeks et dans les différents mémoires que j'ai publiés sur la conjonctivite aiguë contagieuse. Je n'y ai relevé qu'une seule indication nouvelle et originale concernant la démonstration du rôle étiologique du bacille de Weeks. D'après Weichselbaum et Müller, cette démonstration n'avait été faite ni par Weeks ni par moi-même, et c'est à eux que revient le mérite d'avoir démontré que le bacille de Weeks était l'agent spécifique de la conjonctivite aiguë. A les en croire, en effet, nous avons été, Weeks et moi, les jouets d'une fâcheuse illusion et les preuves que nous avons apportées ne sauraient résister à la critique pénétrante, à la logique impitoyable de nos confrères viennois : eux seuls ont cultivé et inoculé le bacille de Weeks. Ce qui m'a le plus surpris, c'est que, parti sur une fausse piste, je suis arrivé à des conclusions que Weichselbaum et Müller ne font que confirmer en tous points, eux qui se vantent d'avoir suivi la bonne route !

Si je viens discuter devant vous le travail de Weichselbaum et Müller ce n'est pas, croyez-le bien, que j'aie l'intention de plaider en revendication de priorité ; en l'espèce d'ailleurs, c'est Weeks qui a eu tout le mérite et je n'ai fait qu'étendre et compléter ses recherches.

Mais Weichselbaum et Müller, en mettant en doute mes affirmations, cherchent à jeter le discrédit sur mes recherches, et c'est pour cela que, laissant de côté tout point de vue personnel, je viens rétablir les faits et vous donner des indications nouvelles sur la culture du bacille de Weeks.

Lorsqu'en 1883, Koch s'en fut avec la mission allemande pour l'étude du choléra en Egypte, il examina un certain nombre de cas d'une conjonctivite aiguë sévissant à Alexandrie et vit que la

sécrétion conjonctivale renfermait un bacille fin ayant certaines analogies de forme et de dimension avec le bacille de la septicémie des souris. Koch ne poussa pas plus loin ses recherches et ce ne fut qu'après le travail de Weeks en 1887 que l'amour-propre germanique remit en valeur cette simple indication du savant berlinois. Pour la simplification nous continuerons à appeler le bacille de Weeks le bacille que nos confrères allemands ont dénommé bacille de Koch-Weeks. La gloire de Koch ne saurait en être diminuée. Weeks fit l'étude clinique et bactériologique de la conjonctivite catarrhale aiguë et démontra que cette conjonctivite contagieuse était due à la présence d'un bacille fin très abondant dans la sécrétion. Lorsqu'il chercha à cultiver et à isoler ce bacille il rencontra des difficultés inattendues. Il obtenait parfois, mais toujours sur gélose, de petites colonies qui toujours renfermaient à côté de bacilles semblables à celui de la sécrétion conjonctivale et comme lui se décolorant par la méthode de Gram, un bacille plus trapu dont une extrémité était souvent renflée en massue et qui prenait le Gram. Il ne parvint pas à isoler le petit bacille fin du bacille massué ; par contre il put facilement isoler et repiquer le bacille massué. Il inocula alors sur la conjonctive humaine le bacille massué et vit que son inoculation ne provoquait aucun trouble. Cette expérience fut répétée 5 fois avec le même résultat négatif. La culture du bacille fin et du bacille massué provoqua par contre, après quelques jours d'incubation, une affection conjonctivale aiguë absolument semblable, au point de vue clinique, à celle dont provenait le bacille isolé. Dans la sécrétion de cette conjonctivite l'examen microscopique faisait retrouver en abondance le petit bacille fin. Six inoculations furent toutes suivies du même effet.

La démonstration de l'action pathogène du bacille fin auquel on donne nom de bacille de Weeks était faite et, après ce travail, il restait seulement à déterminer si le bacille de Weeks pouvait à lui seul provoquer l'inflammation conjonctivale ou si l'association du bacille massué était nécessaire à l'apparition de la conjonctivite.

Le travail de Kartulis n'apporta aucun éclaircissement à cette question.

Lorsque j'entrepris mes recherches sur les conjonctivites aiguës, je fus tout de suite frappé par la présence dans la sécrétion conjonctivale de certains malades de bacilles absolument semblables a ceux que Koch avait vus en Egypte et dont Weeks nous avait démontré le rôle dans la pathologie conjonctivale. Je poursuivis alors parallèlement l'étude clinique et bactériologique de cette affection conjonctivale et je concluai en identifiant la conjonctivite aiguë observée à Paris avec celle que Weeks avait étudiée en

Amérique. Weichselbaum et Müller contestent cette identité en se basant sur ce fait que j'ai observé des lésions cornéennes alors que Weeks ne les a pas signalées. Eux-mêmes ne les ont pas rencontrées; il est vrai qu'ils n'ont observé que 8 cas de conjonctivite aiguë contagieuse à Vienne et quelques-uns (?) en Egypte. Il est possible que la conjonctivite aiguë contagieuse soit plus grave à Paris qu'en Amérique et à Vienne. Ne savons-nous pas que certaines infections, la scarlatine, par exemple, ne présentent pas dans tous les pays la même mortalité. Mais, j'ai fait remarquer que, lorsqu'on ne faisait pas l'examen microscopique de la sécrétion conjonctivale, il arrivait bien souvent que les conjonctivites aiguës contagieuses intenses avec lésions cornéennes étaient prises pour des conjonctivites blennorragiques. Nous avons d'ailleurs démontré par l'observation clinique avec M. Petit, que ces cas graves ne différaient que par l'intensité de la réaction des cas ordinaires et qu'aucune cause surajoutée ne donnait à l'infection son caractère de gravité.

Dans ma thèse de 1894, j'ai exposé les résultats obtenus par moi dans la culture du bacille de Weeks. J'ai insisté sur la difficulté de cultiver ce microbe et l'impossibilité de réussir la culture sur les milieux ordinaires. Cependant je faisais remarquer que dans les cas de réaction conjonctivale intense, on pouvait obtenir sur gélose à 0,5 p. 100 des colonies fines, transparentes, constituées par un bacille identique à celui que renfermait en si grande abondance la sécrétion conjonctivale. Mais le repiquage de ces colonies ne réussissait qu'exceptionnellement; cependant dans un fait j'avais obtenu une troisième culture en repiquant toutes les vingt-quatre heures. Cette troisième culture constituée uniquement par le bacille de Weeks me servit pour une inoculation sur ma conjonctive. Un quatrième repiquage fait le même jour ne donna lieu à aucun développement, ce qui, en dehors de l'épreuve de la pureté de la culture par l'examen microscopique, prouvait encore la pureté du bacille de Weeks isolé.

C'est cette culture sur gélose que Weichselbaum et Müller mettent en doute, en se basant sur ce fait qu'ils n'ont pu repiquer sur gélose à 0,5 p. 100 le bacille de Weeks qu'ils ont isolé d'une conjonctivite aiguë contagieuse de faible intensité.

Weichselbaum et Müller ont étudié une race de bacilles de Weeks de faible virulence dont ils n'ont pu obtenir de colonies que sur gélose additionnée de sérum humain et préalablement ensemencée avec une autre espèce microbienne.

Encore dans ces conditions n'ont-ils pu obtenir qu'une neuvième génération. Mais ils affirment que tout bacille de Weeks qui ne se comporte pas dans sa culture comme celui qu'ils ont isolé,

n'est pas un bacille de Weeks. MM. Weichselbaum et Müller ont oublié que, lorsqu'on veut fixer les caractères d'une espèce microbienne, il ne suffit pas d'étudier une semence d'une provenance unique, mais qu'il est de toute nécessité d'étudier un assez grand nombre de semences d'origine différente. Nous pouvons d'ailleurs emprunter aux renseignements contenus dans leur travail la démonstration de ce fait.

Après avoir indiqué les caractères de culture du bacille isolé à Vienne, et montré que leur bacille ne poussait que sur gélose additionnée de sérum humain, ils signalent dans une note le fait que Müller a pu obtenir en Egypte des cultures sur gélose additionnée de sang de pigeon. Ils s'empressent d'ajouter, il est vrai, que les cas qui ont donné lieu à ce développement étaient plus intenses que ceux obtenus à Vienne. Or, c'était là précisément un point sur lequel nous avions insisté et que nous avions cherché à expliquer, en supposant que le bacille provenant de cas intenses avait une végétabilité plus accusée. Pour être logiques avec eux-mêmes, Weichselbaum et Müller n'auraient pas dû assimiler le bacille isolé en Egypte de celui qu'ils avaient isolé à Vienne.

Lorsque je fis paraître ma thèse en 1894, je n'avais pas réussi à cultiver le bacille de Weeks isolé, d'une manière continue sur gélose à 0,5 p. 100. Après deux ou trois repiquages, le bacille de Weeks ne repoussait plus, ce qui rendait très difficile les recherches sur la biologie de ce microorganisme. Mais, depuis lors, j'ai poursuivi mes investigations, et déjà, dans le travail que je publiai dans les *Archives of opthalmology* en 1896, je signalai comme étant le véritable milieu de culture du bacille de Weeks le mélange de gélose et de sérum humain (ce dernier pouvant être remplacé par du liquide d'ascite, de liquide de kyste de l'ovaire ou d'autres sérosités humaines). Il est facile d'obtenir sur cette gélose-sérum des colonies de bacille de Weeks et de les repiquer indéfiniment. Lors de ma communication sur la conjonctivite subaiguë en 1897, j'ai eu déjà l'occasion de vous montrer des cultures de bacille de Weeks. Or, je puis vous présenter ce soir encore des cultures du même bacille qui ont été repiquées tous les huit jours, depuis près de deux ans, et qui ont toujours conservé les mêmes caractères et la même végétabilité. Je ne me suis pas contenté d'étudier une seule race de bacille, mais j'en ai isolé de plusieurs cas d'origine différente.

J'ai étudié entre autres un cas de conjonctivite aiguë contagieuse contractée en Egypte (cas signalé dans notre travail fait en collaboration avec M. Petit, *Annales d'oculistique*, septembre 1898), et j'ai pu comparer le bacille isolé avec ceux de provenance parisienne. Je n'ai constaté d'ailleurs aucune différence sensible.

L'isolement du bacille de Weeks ne présente pas de difficultés si l'on prend les quelques précautions suivantes : la gélose à 2 p. 100 de peptone et 2 p. 100 de gélose est additionnée, après stérilisation dans les tubes à essai, d'une sérosité stérile. Nous avons fait indifféremment usage de sérum sanguin humain, de liquide d'ascite et de liquide de kyste ovarique. Nous devons faire remarquer que le liquide d'ascite n'a pas toujours la même composition, que sa teneur en albumine précipitable varie et que l'ascite de certains malades soumis à une thérapeutique médicamenteuse paraît peu favorable à la culture des microbes qui, comme le gonocoque, le diplobacille et le bacille de Weeks, ne se développent d'une manière continue que sur les milieux contenant de la sérine.

Le sérum de bœuf mélangé à la gélose ne m'a jamais donné de résultats satisfaisants. Le sérum de lapin est inférieur aux sérosités humaines, mais il permet cependant un certain nombre de repiquages.

Pour deux parties de gélose liquéfiée, on ajoute une partie de sérosité et on laisse la solidification se faire après mélange intime. Les tubes ainsi préparés sont largement ensemencés avec la sécrétion conjonctivale de malades n'ayant pas encore été traités. Cette sécrétion est étalée à la surface de la gélose ou délayée dans le liquide de condensation, puis répartie à la surface du tube. Il faut aussitôt après l'ensemencement placer les tubes à l'étuve à 36°. Dès le lendemain, ou quelquefois le surlendemain seulement, on voit à la loupe des petites colonies transparentes semblables à celles de l'influenza lorsqu'elles sont très rapprochées, un peu plus étalées et semblables alors aux colonies du pneumocoque lorsqu'elles sont très éloignées les unes des autres. Ces colonies sont formées par un petit bacille semblable à celui de la sécrétion et comme lui ne se colorant pas par la méthode de Gram. Dès qu'on aperçoit les colonies il faut les repiquer sur un nouveau tube du même milieu. Il faut éviter de se servir de tubes de gélose dont la surface est desséchée. Après quelques repiquages faits toutes les quarante-huit heures on peut espacer les réensemencements, mais à la condition expresse de maintenir toujours la culture à l'étuve. Lors même que les colonies sont bien développées, un séjour de plus de vingt-quatre à quarante-huit heures à la température ordinaire empêche tout nouveau repiquage du bacille de Weeks. Il y a à ce point de vue des différences suivant les races; j'ai d'ailleurs constaté des différences semblables entre les différentes races de gonocoque qne j'ai pu étudier depuis trois ans. Quelques-uns meurent après quarante-huit heures, d'autres après six jours seulement, de telle sorte qu'on ne peut pas donner à ce

caractère une fixité absolue. Il en est de même de la vitalité sur gélose-ascite à l'étuve. Dans mon premier travail j'avais assigné à cette vitalité une durée beaucoup trop courte, et Weichselbaum et Müller ont reproduit la même erreur. Sur le milieu gélose-sérum dans les conditions d'humidité et de chaleur que j'ai indiquées, il m'est arrivé de pouvoir repiquer un bacille après huit, douze et même quinze jours; mais il est cependant prudent, lorsqu'on ne veut pas avoir de surprises, de repiquer tous les huit jours.

De même que le gonocoque, de même que le diplobacille, le bacille de Weeks se développe bien dans un milieu formé par deux parties de bouillon peptoné à 2 p. 100 stérilisé, additionné d'une partie de sérum ou de sérosité stérile. Dans ce milieu, il forme un léger trouble qui augmente faiblement pendant les trois premiers jours. Puis la culture tombe au fond du vase, et le liquide se clarifie. Dans les cultures sur milieu solide comme dans le bouillon-sérum, les colonies du bacille de Weeks peuvent se développer en l'absence de tout microorganisme étranger, et les cultures que je vous montre ici sont absolument pures et ne contiennent que le bacille de Weeks. Nous n'avons jamais été obligé de recourir à l'artifice indiqué par les auteurs viennois. à l'ensemencement de colonies étrangères.

La culture en bouillon-sérum offre un intérêt tout particulier pour les recherches expérimentales. Elle permet, en effet, de rechercher quel est le mode d'action du microbe, s'il agit par sa présence seule ou par l'intermédiaire de substances solubles.

Je ne reviens sur l'effet de l'inoculation du microbe vivant que pour vous rappeler que l'on peut l'inoculer impunément sur la conjonctive des différents animaux de laboratoire. En aucun cas, jamais ce microbe ne prolifère, et quelles que soient les quantités de bacilles vivants introduits dans le sac conjonctival, aucune réaction inflammatoire ne se développe. De même lorsqu'on introduit dans un sac en collodion de la culture du bacille de Weeks, et qu'on insère cette boîte dans la cavité péritonéale du lapin ou du cobaye, le bacille ne prolifère pas dans le liquide. et après trois jours on ne peut plus le repiquer. Depuis l'année dernière, je poursuis avec M. Elmassian toute une série de recherches au moyen d'une méthode qui nous a déjà donné pour la toxine diphtérique d'intéressants résultats. Cette méthode consiste à instiller d'une manière continue pendant quelques heures consécutives dans le sac conjonctival du lapin les cultures en milieux liquides de différents microorganismes.

Le bacille de Weeks ne se multipliant pas dans le sac conjonctival du lapin, on peut, dans une certaine mesure, réaliser ce qui se produit chez l'homme où le bacille prolifère, en instillant

toutes les deux ou trois minutes une goutte de la culture en milieu liquide. En répétant ces instillations pendant trois à quatre heures par exemple, ont voit dès la deuxième heure la conjonctive du lapin s'injecter surtout dans sa portion palpébrale. En même temps que les capillaires se dilatent, on voit une sécrétion muco-purulente légère s'accumuler dans l'angle interne et dans le cul-de-sac inférieur. Cette sécrétion est constituée par des leucocytes dans le protoplasme desquels on reconnaît encore des bacilles en voie de digestion. La réaction conjonctivale se prolonge deux heures après l'instillation, puis elle diminue très rapidement, et le lendemain on n'observe plus aucune trace de cette inflammation, de même qu'on ne retrouve plus de bacilles de Weeks. Lorsqu'on opére de même avec la culture chauffée quinze minutes à 58°, et dont le bacille a été tué, on voit les mêmes réactions se produire, cependant elles paraissent un peu moins accusées. La culture, chauffée à 100° et instillée de la même manière, ne provoque plus aucune réaction conjonctivale. Enfin la culture, débarrassée des corps de microbes par la filtration sur bougie de Chamberland, ou encore par sédimentation ne détermine aucune réaction conjonctivale.

Il paraît donc ressortir de ces expériences que la substance active du bacille de Weeks paraît surtout contenue dans le corps du microbe, et ne paraît pas diffuser daus le liquide de culture. Cette substance a une action phlogogène qui se manifeste peu de temps après son absorption à la surface de la muqueuse conjonctivale, contrairement à la toxine diphtérique dont l'action locale, ainsi que nous l'avons démontré, ne commence que huit à dix heures après l'instillation pour atteindre son acnée trente-six heures après l'absorption.

L'expérience a été répétée sur la conjonctive humaine et a donné des résultats identiques. J'ai instillé dans l'espace de deux heures, 50 gouttes d'une culture en bouillon-ascite de quarante-huit heures, chauffée quinze minutes à 58°, dans le sac conjonctival d'une homme de 22 ans. Il a présenté, peu d'instants après l'instillation, une injection conjonctivale légère avec sécrétion muco-purulente qui s'est reproduite pendant quelques heures et qui avait complètement disparu le lendemain.

Je m'empresse de dire que cette action phlogogène n'est pas spéciale au bacille de Weeks, et qu'il n'y a pas, dans cette réaction, un caractère spécifique et différentiel. D'autres organismes, le staphylocoque, le gonocoque, le diplobacille, présentent des propriétés analogues développées à un plus haut degré. L'étude de ces réactions fait le sujet d'un travail que nous poursuivons depuis plus d'un an avec M. Elmassian, et dont je n'ai voulu vous donner

un aperçu ce soir que pour vous montrer que je n'ai pas attendu les indications de Weichselbaum et Müller pour obtenir des cultures pures du bacille de Weeks, et pour poursuivre l'étude de cet intéressant microbe.

Elections du bureau pour 1899.

Election du président : 16 votants. Obtiennent : M. Boucheron, 11 voix; M. Valude, 1 voix; M. Meyer, 1 voix; M. Darier, 1 voix; M. Wuillomenet, 1 voix; 1 bulletin blanc.

M. Boucheron est proclamé président.

Election du vice-président : 17 votants. Obtiennent : M. Valude, 9 voix; M. Despagnet, 2 voix; MM. Trousseau, Sureau, Meyer, Javal, Chevallereau, chacun 1 voix. 1 bulletin blanc.

M. Valude est proclamé vice-président.

Secrétaires annuels : 17 votants. Obtiennent : M. Morax, 14 voix : M. Kœnig, 12 voix; M. Dreyer-Dufer, 5 voix; M. Péchin, 1 voix.

MM. Morax et Kœnig sont nommés secrétaires annuels.

M. Duboys de Lavigerie, trésorier, et M. Darier, archiviste, sont maintenus dans leurs fonctions par acclamation.

Election d'un membre titulaire : 17 votants. Majorité absolue, 9

M. Antonelli a obtenu 13 voix.

M. Oswalt, 1 voix.

1 bulletin blanc.

La séance est levée.

SOCIÉTÉ FRANÇAISE DE DERMATOLOGIE ET DE SYPHILIGRAPHIE

Séance du 8 décembre.

M. Fournier. **Ulcérations phagédéniques de la langue.** — Pour la malade qu'il présente avec le diagnostic de gommes ulcérées de la langue, M. Gaucher avait penché vers le diagnostic de cancer. Il s'agit d'une langue énorme, éléphantiasique, sortant de la bouche comme un volumineux saucisson et dépassant inférieurement les limites du menton.

Sous l'influence de l'iodure de potassium et des injections de calomel, la langue a diminué de volume et est rentrée dans la bouche sans guérir complètement.

Quelle conclusion tirer de ces faits? L'hypothèse de syphilis est rendue plausible par l'heureuse influence du calomel et de l'iodure; mais contre l'hypothèse de syphilis nous avons : l'état du plancher de la bouche et des ganglions; la marche lente vers la guérison; il n'y a pas eu, dans ce cas, cet élan qu'on remarque dans la syphilis rétrocédante; l'étude histologique faite par M. Gastou, a montré une structure d'épithélioma et la présence de globes épidermiques.

M. Darier. — Nous avons pu nous convaincre de l'existence de l'épithélioma; quant à la syphilis, l'étendue de la coupe est trop petite et peut-être pourrait-on, en faisant une biopsie plus large, en constater plus nettement les lésions. Il existe, d'ailleurs, des cas où l'épithélioma bénéficie de l'injection mercurielle.

M. Mauriac. — Nous avons vu des cas analogues, l'amélioration obtenue au début par l'emploi du traitement iodo-mercuriel ne dure pas et, après trois ou quatre semaines, la marche envahissante reprend le dessus. Il ne semble pas que ce mieux momentané soit dû seulement à la rétrocession de la syphilis, car on observe de semblables phénomènes dans quelques cas de leucoplasie simple.

M. Darier. — Il y a lieu de nettement distinguer le traitement mercuriel simple du traitement iodo-mercuriel ou iodique. Il est certain que celui-ci donne un coup de fouet aux lésions. Il n'en est plus de même du mercure, surtout quand celui-ci est administré sous forme d'injections de calomel. Comme le dit M. Fournier « le calomel n'est presque plus du mercure », et c'est lui seul qu'il convient d'employer dans ces lésions à l'exclusion de toute autre préparation.

M. Gastou. **Syphilis héréditaire et phagédénisme térébrant.** — La région cervicale de la colonne vertébrale appartenait à une jeune fille qui perdit successivement, pendant les six ans que dura sa maladie : le nez, le voile du palais; le phagédénisme atteignit ensuite le pharynx creusant devant lui jusqu'à la colonne vertébrale dont les corps vertébraux furent érodés sans que la moelle fût atteinte. On voyait, à la fin de la maladie, une partie de l'apophyse basilaire saillir, dénudée et presque détachée.

La bacillose intercurrente fut la cause de la mort. L'enfant était hérédo-syphilitique. A son autopsie on trouva une sclérose médiastinale.

M. Fournier. — Cette malade a pris sans succès le mercure sous toutes ses formes.

M. Besnier. — Dans ces cas où le traitement est insuffisant, on devrait dépasser toutes les doses normales et aller jusqu'aux extrêmes limites de la tolérance organique.

M. Fournier. — Nous pouvons, en effet, citer un cas récent où l'injection de calomel et la friction, employées sans succès séparément, amenèrent la guérison quand elles furent combinées; il s'agissait d'un tabétique.

M. Galezowski. — Non seulement il est utile de faire un traitement intensif, mais il faut encore supprimer l'administration de l'iodure, car celui-ci agit comme un éliminateur du mercure et il devient nuisible dans ces cas où la mercurialisation doit être portée aussi loin que possible. Nous pouvons, à cet égard, citer le cas d'un officier atteint d'atrophie papillaire d'origine tabétique qui allait être obligé d'abandonner sa carrière et que les frictions seules, faites chaque jour pendant deux années, ramenèrent à la santé. La vue, cas unique, s'améliora à ce point que l'acuité redevint normale et que notre seule utilité fut dès lors de corriger l'astigmatisme dont souffrait le malade.

Le Gérant : Félix Alcan.

TABLE DES MATIÈRES

PAR ORDRE ALPHABÉTIQUE

A

Albinisme et cataracte..... 55
Académie des sciences. Compte rendu..... 578
Accommodation (Correction des efforts d')..... 600
— (L') et le glaucome..... 424
— (L') et les changements du cristallin..... 422
— (Étude microscopique de l')..... 423
— (Paralysie de l') et mydriase d'origine hystérique..... 413
Accouchements (Les) et les lésions de l'œil..... 414
Acide (L') chromique et le bleu de méthylène dans l'épithélioma des paupières..... 250
— (L') picrique dans le traitement des blépharites..... 530
Adénites cervicales; guérison sans cicatrices..... 583
Adipose de la chambre antérieure de l'œil..... 431
Affections les plus fréquentes de l'œil..... 174
Airol (L') dans la kératite à hypopion..... 597
— (L') dans les ulcères de la cornée avec hypopion..... 175
— (L') en oculistique..... 114
Amaurose hystérique unilatérale..... 437
Amblyopie causée par l'usage du thé..... 239
— centrales..... 164
— centrale, symptôme précoce d'une tumeur du chiasma..... 54
— saturnine..... 664
— toxique..... 59, 372
Amyloïde des paupières et de la conjonctive..... 597
Anastomose nerveuse entre le nerf nasal et le nerf lacrymal..... 179
Anesthésie par l'éther produisant un goitre exophtalmique..... 55
— locale par l'eucaïne B..... 494
Angiome de la paupière traité par l'électrolyse..... 186
Angio-mixo-sarcome de l'orbite..... 238
Angio-sarcome rétinien..... 57
Angle iridien (Débridement de l')..... 442
Anomalie du ganglion ophtalmique..... 179
Anophtalmie congénitale..... 111
— monolatérale..... 599
Antisepsie (L') en ophtalmologie..... 245
Antiseptique (Pouvoir) du protargol..... 182
Argonine (L') dans l'ophtalmie purulente..... 485
Aristol (L'); excipient le plus favorable pour les pommades..... 112
Artère surnuméraire du disque optique..... 663

Artérite suivie de glaucome à la suite de grippe infectieuse..... 638, 688
Arthritisme (L') et la syphilis réunis amenant une rétinite hémorragique. 129
Asepsie (L') en ophtalmologie..... 245
Association (Défaut d') des mouvements réflexes des yeux dans un cas de stupeur post-épileptique..... 487
Atrophie choroïdienne et décollement de rétine..... 48
— du nerf optique consécutive à des excès sexuels..... 59
— du nerf optique consécutive à des traumatismes de la partie antérieure de la tête..... 49
— (L') du nerf optique dans les maladies générales..... 239
— du nerf optique héréditaire ou congénitale..... 49
— de la papille consécutive à des excès sexuels..... 59
— glaucomateuse..... 581
Atropine (L') chez les épileptiques..... 385
— (Empoisonnement par l')..... 111
— (Emploi méthodique de l') pour remplacer l'iridectomie dans certains cas de synéchie postérieure et d'opacités partielles du cristallin..... 357
— (L') en oculistique..... 59
Autoplastie ou greffe musculaire dans le ptosis..... 429
Avancement (De l') répété dans la cure du strabisme 374
Aveugles (Les) et les rayons de Rœntgen..... 188

B

Bacille de Weeks; recherches expérimentales..... 707
Bactéries dans le corps vitré à la suite d'un coup de couteau dans l'œil. 431
— (Les) de la conjonctive à l'état normal..... 239
Bactériologie des sécrétions conjonctivales; indications thérapeutiques. 413
Balles de revolver dans le cerveau..... 384
Bâtonnets de la rétine; leur fonction..... 162
Blépharite (La) traitée par la formaline..... 668
— (La) traitée par l'acide picrique..... 530
Blépharoplastie..... 696
Blessures de l'œil par coup de feu..... 664
— de l'œil par explosion de poudre de chasse..... 371
Bleu (Le) de méthylène et l'acide chromique dans l'épithélioma palpébral. 250
Brossage (Le) dans le trachome..... 472

C

Cancer mélanique de la conjonctive..... 345
Cataracte artificielle..... 436
— calcaire..... 497
— chez un albinos..... 55
— (Extraction capsulo-lenticulaire de la)..... 244, 592, 596
— (Extraction de la) suivie de discision de la cristalloïde postérieure... 226
— (Extraction simple de la)..... 434
— (Extraction de la) par lambeau inférieur..... 355
— (Extraction de la) par lambeau scléral..... 356
— (L'extraction de la) suivie de la suture conjonctivale..... 353
— kystique; sa structure..... 593
— (Opération de la)..... 59
— (Opération de la) chez les lépreux..... 603

Cataracte (Retard de cicatrisation après l'opération de la)..... 19, 602
— siliqueuse d'origine congénitale avec adhérences ciliaires..... 107
— traitement..... 354
Catarrhe (Le) printanier traité par la pommade salicylée..... 187
Cautérisation (La) linéaire horizontale des paupières dans l'entropion et le trichiasis..... 672
Cécité (La) en Espagne..... 666
— verbale..... 529
Cerveau (Balles de revolver dans le)..... 384
— (Dégénérescence du) accompagnée d'altérations maculaires symétriques..... 111
— (Kyste hydatique du) amenant une périnévrite optique avec hémianopsie..... 383
Chalazion; étiologie..... 441
Chambre antérieure de l'œil (Adipose de la)..... 431
— antérieure (Luxation du cristallin dans la)..... 215
Champ visuel (Examen du) par le planimètre..... 507
— visuel (Le) dans le strabisme..... 432
— visuel (Le) variant dans ses limites sous l'action des courants ascendants et descendants..... 593
Chancre de la paupière..... 165
— mou de la conjonctive bulbaire..... 567
— syphilitique de la conjonctive..... 317
Chiasma (Tumeur du) et amblyopie centrale..... 54
Chirurgie oculaire à Marseille en 1897..... 126
Chloroforme (L'empoisonnement par le) combattu par les injections de strychnine..... 111
Chlorure de sodium (Injections sous-conjonctivales de)..... 435
Choroïde (Ossification de la)..... 165
— (Atrophie de la) et décollement rétinien..... 48
— (Déchirure de la)..... 222, 689
— (Sarcome de la)..... 52
— (Sarcome mélanique de la)..... 365
Choroïdite exsudative..... 411
— séreuse consécutive à une ostéo-périostite alvéolo-dentaire..... 169
Chorio-rétinite et névrite optique suite de fièvre pernicieuse des pays chauds..... 277
— sympathique..... 432
Cicatrices orbitaires empêchant la prothèse; nouvelle opération..... 57
Cicatrisation tardive après l'opération de la cataracte..... 602
— (Retard de la) après l'opération de la cataracte..... 15
Ciliaire (Le ganglion) dans la réaction pupillaire..... 534
— (Vaisseaux)..... 491
— (Vaisseaux du corps)..... 254
Ciliaire (Terminaisons nerveuses dans le corps) chez les mammifères et chez l'homme..... 500
Circulation rétinienne (Troubles de la)..... 433
Cocaïne (Azotate de) dans les cautérisations au nitrate d'argent..... 462
— (La) en ophtalmologie..... 211
Collyres huileux..... 381
Coloboma irito-choroïdien d'un œil et microphtalmie de l'autre œil..... 121
— irito-choroïdien d'un œil et polycorie de l'autre œil..... 120
— de la moitié supérieure de l'iris et subluxation en bas du cristallin... 172
Compte rendu de l'Académie des sciences..... 578
— du Congrès de chirurgie..... 580

Compte rendu de la Société de biologie..... 590
— de la Société américaine d'ophtalmologie..... 55
— de la Société belge d'ophtalmologie..... 104
— de la Société de chirurgie..... 579
— de la Société d'ophtalmologie d'Angleterre..... 47, 162
— de la Société d'ophtalmologie de Heidelberg..... 421
— de lo Société d'anatomie et de physiologie de Bordeaux..... 169
— de la Société d'ophtalmologie de Paris. 31, 90, 222, 281, 410, 463, 567, 628
— des travaux de la Société d'ophtalmologie de Paris pendant l'année 1897..... 31
— de la Société d'ophtalmologie de Philadelphie..... 163
— de la Société francaise d'ophtalmologie..... 299, 343
— de la Société de médecine de Lyon..... 164
— de la Société médicale de Toulouse..... 168
Complications oculaires du zona ophtalmique..... 19
Congrès de chirurgie; compte rendu..... 580
Conjonctive (Amyloïde de la)..... 597
— (Les bactéries de la) à l'état normal..... 239
— bulbaire (Chancre mou de la)..... 567
— bulbaire (Epithélioma de la)..... 264
— bulbaire (Lymphangiectasie de la)..... 345
— (Cancer mélanique de la)..... 345
— (Chancre syphilitique de la)..... 317
— (Corps étranger du cul-de-sac de la)..... 527
— (Diphtérie de la) et sérothérapie..... 118
— (Injections sous la)..... 123
— (Lipomes de la)..... 106, 443
— (Papillome de la)..... 445
— (Sécrétions de la); bactériologie..... 413
— (Suture de la) après l'extraction de la cataracte..... 353
— (Tumeurs malignes de la)..... 000
— (Tuberculose de la)..... 47, 123
— (Ulcérations syphilitiques secondaires de la)..... 536
— (Xérosis épithélial de la)..... 162
Conjonctivite aiguë contagieuse; recherches expérimentales sur son bacille..... 707
— diphtéritique..... 56, 596
— granuleuse; traitement mécanique..... 122
— granuleuse; traitement..... 61, 361
— gonorrhéique; traitement..... 430
— (La) granuleuse traitée par le brossage..... 472
— membraneuse staphylo-streptococcique..... 92
— phlycténulaire..... 482
— pseudo-membraneuse à streptocoques et panophtalmie secondaire à une infection grippale et à des suites de couches compliquées..... 293
— purulente des nouveau-nés..... 56
— (La) purulente traitée par l'argonine..... 485
Contagion et thérapeutique du trachome..... 69
Cornée (Corps étranger de la)..... 175
— (Epithélioma de la)..... 529, 699
— (Herpès de la)..... 193
— (Herpès fébrile de la)..... 362
— (Influence de la morphine sur la régénération de l'épithélium de la). 108
— (Les infiltrations de la) traitées par les injections sous-conjonctivales de sérum artificiel..... 363

Cornée (Les ulcères de la) avec hypopion traités par l'airol..... 175
— (Les ulcérations de la) et leur traitement..... 661
— (Les ulcérations de la) chez les enfants..... 187
— (Nerfs de la)..... 436
— (Taies de la) traitées par le massage..... 136
— (Tatouage de la); recherches histologiques..... 376
— (Tumeurs malignes de la)..... 603
Corps ciliaire (Vaisseaux du)..... 253
— étranger de la cornée..... 175
— étrangers de l'œil et de l'orbite localisés par les rayons de Rœntgen. 163
— étranger de l'œil; localisations par les rayons de Rœntgen..... 58
— étranger de l'orbite ayant séjourné quatre ans..... 54
— étranger du cristallin; ablation..... 57
— étrangers des culs-de-sac conjonctivaux..... 527
— vitré (Bactéries du) à la suite d'un coup de couteau dans l'œil..... 431
— vitré (Hémorragies spontanées du)..... 321
— vitré (Origine et nature du)..... 435
— vitré (Trouble post-opératoire du); son traitement..... 368
Cristallin calcaire..... 410
— (Corps étranger du); ablation..... 57
— (Extraction du) dans la myopie progressive..... 63
— (Luxation antérieure du); extraction..... 666
— (Luxation double du) amenant de la triplopie..... 440
— (Changements du) dans l'accommodation..... 422
— (Luxation congénitale du); traitement chirurgical..... 430
— (Luxation du) dans la chambre antérieure; extraction..... 215
— (Premières altérations optiques du) en voie d'opacification..... 647
— (Propriétés osmotiques du)..... 436
— transparent (L'extraction du) dans la myopie..... 244, 253
— (Subluxation en bas du) et colobome de la moitié supérieure de l'iris. 172
Cristalloïde postérieure (Discision de la) dans l'opération de la cataracte. 226
Culs-de-sac conjonctivaux (Corps étrangers des)..... 527
Cyclites infectieuses dans l'influenza..... 359
Cysticerque intra-oculaire..... 52

D

Dacryocystite congénitale..... 41, 91
Débridement de l'angle iridien..... 442
Déchirure de la choroïde..... 222
— de la choroïde et de la rétine par coup de revolver..... 689
Décollement de la rétine; atrophie choroïdienne..... 48
— de la rétine guéri spontanément..... 48
— de la rétine..... 533
— rétinien en Y..... 49
Délire (Le) psychique post-opératoire..... 211
Descemet (Régénération de la membrane de)..... 177
Désichtol (Le)..... 114
Diabète (Le) et les lésions oculaires consécutives..... 671
Diphtérie de la conjonctive..... 56, 596
— de la conjonctive et sérothérapie..... 118
— oculo-pupillaire..... 479
Diplopie monoculaire aux deux yeux..... 107
Discision de la cristalloïde postérieure dans l'opération de la cataracte.. 226

E

Eclairage du champ opératoire..... 692
— (L') artificiel..... 118
Ectropion cicatriciel des paupières supérieures. Opération..... 696
— inférieur; nouvelle opération..... 534
— lacrymal sénile..... 375
— non cicatriciel..... 167
Eczéma; traitement..... 114
Education visuelle chez les opérés de cataracte congénitale..... 482
Electrolyse (L') sous-conjonctivale dans l'épisclérite..... 364
— (L') dans le traitement de l'angiome de la paupière..... 186
Empyème (L') des cellules ethmoïdales et les complications orbitaires. 257, 329
Enchondrome intra-oculaire..... 57
Enclavements (Les) de l'iris et l'ophtalmie sympathique..... 366
Enophtalmos se changeant en exophtalmos par la compression de la veine jugulaire..... 54
Enrobage des médicaments..... 112
Entropion (L') et le trichiasis traités par la transplantation de la muqueuse de la lèvre..... 487
— et trichiasis traités par la cautérisation linéaire horizontale des paupières..... 672
Enucléation; technique opératoire..... 332
— (L') suivie de l'implantation d'un œil artificiel..... 662
Epicanthus congénital et ptosis..... 58
Epilepsie (L') et les effets de l'atropine..... 385
Episclérite (L') traitée par l'électrolyse sous-conjonctivale..... 361
Epithélioma de la conjonctive bulbaire..... 261
— de la cornée..... 529, 699
— des paupières..... 164
— palpébral guéri par le bleu de méthylène et l'acide chromique..... 250
Epithélium cornéen (Influence de la morphine sur la régénération de l'). 108
Ether (Anesthésie par l') produisant un goitre exophtalmique..... 55
Ethmoïdales (L'empyème des cellules) et les complications orbitaires. 257, 329
Eucaïne (L') B..... 532
— (L'), anesthésique local..... 194
— (L') en ophtalmologie..... 185
Eviscération..... 348
Exophtalmie et exophtalmies..... 702
— et tics chez un enfant..... 478
— transitoire ou intermittente..... 369
— à volonté..... 127
— traumatique..... 439
Exophtalmos double avec fonte purulente des deux yeux..... 56
— faisant suite à un enophtalmos par la compression de la veine jugulaire..... 54
— traumatique amélioré par le reculement des quatre muscles droits... 435
— pulsatile..... 56, 538
Exostose de l'orbite composée d'ivoire..... 57
Extraction (L') capsulo-lenticulaire de la cataracte..... 244, 592, 596
— de la cataracte par lambeau inférieur..... 335
— de la cataracte suivie de discision de la cristalloïde postérieure..... 226

Extraction (L') de la cataracte suivie de la suture conjonctivale..... 353
— de la cataracte par lambeau scléral..... 356
— (L') du cristallin dans la myopie progressive..... 63, 244, 253
— du cristallin luxé dans la chambre antérieure..... 215
— simple de la cataracte..... 434

F

Facial supérieur; son origine..... 181
Fièvre (La) pernicieuse des pays chauds amenant une névrite optique et une chorio-rétinite simultanées..... 277
Formaline (La) employée contre la blépharite..... 668

G

Ganglion (Le) ciliaire dans la réaction pupillaire 534
— ophtalmique (Anomalie du)..... 179
Gasser (Extirpation du ganglion de) suivie de kératite neuro-paralytique. 108
Glandes sébacées des paupières; recherches microchimiques sur leurs sécrétions..... 435
Glaucome avec atrophie consécutive..... 581
— (Cas rare de)..... 424
— diagnostic..... 664
— chronique simple. Nature et traitement..... 38
— et iridectomie..... 55
— consécutif à une ophtalmomalacie..... 440
— hémorragique..... 468
— (Le) et l'accommodation..... 424
— et migraine ophtalmique..... 671
— recherches anatomiques et cliniques..... 379
— théorie sympathique..... 372
— subaigu à la suite d'une grippe infectieuse..... 638, 688
— (Théorie sympathique du)..... 560
— (Théorie toxinique du)..... 641
— (Traitement chirurgical du)..... 62
— (Traitement du) par la résection du sympathique cervical..... 449, 468
Goitre exophtalmique avec panophtalmie ayant nécessité l'énucléation des deux yeux..... 55
— exophtalmique avec symptômes monoculaires..... 539
— exophtalmique consécutif à l'anesthésie par l'éther..... 55
— exophtalmique guéri par le suc thyroïde..... 184
— exophtalmique traité par la résection du grand sympathique... 579, 657
— exophtalmique; traitement chirurgical..... 582, 584
— (Traitement du) par la thyroïdine..... 481
Gomme de l'iris..... 636
— tuberculeuse de la conjonctive et de la sclérotique. Ablation..... 123
Gonorrhée de la conjonctive; traitement..... 430
Goutte (La) et les lésions de l'œil..... 484
Granulations conjonctivales; traitement..... 61
— conjonctivales traitées par le brossage..... 472
— traitement..... 361
— (Traitement mécanique des)..... 122
Greffe intraorbitaire d'éponge..... 691

Greffe musculaire ou autoplastie dans le ptosis..... 429
— tarsienne d'une languette médiane du muscle droit supérieur dans le ptosis..... 373
Grippe (La) amenant une conjonctivite pseudo-membraneuse et une panophtalmie..... 293
— (La) et les complications oculaires..... 359, 673
— infectieuse suivie d'artérite rétinienne et glaucome..... 638, 688
Guérison spontanée du décollement de la rétine..... 48

H

Hémianopsie hétéronyme temporaire..... 376
— variations transitoires..... 483
— avec périnévrite optique consécutive à un kyste hydatique du cerveau..... 383
Hémorragies intra-oculaires des adolescents..... 299
— de la rétine dues à la syphilis et à l'arthritisme réunis..... 129
— spontanées du corps vitré..... 321
Hérédité tardive de la syphilis..... 245
Hérédo-syphilis (L') et les lésions du nerf optique..... 274
Hernie kystique de l'œil avec microphtalmie..... 54
Herpès de la cornée..... 193
— fébrile de la cornée..... 362
— zoster de l'œil ; traitement..... 119
Holocaïne (L') en ophtalmologie..... 61, 189, 595
Hydatides intra-oculaires..... 52
— de l'orbite..... 510
Hydrophtalmie congénitale..... 430
Hypnose (L') et l'œil..... 488
Hypopion (L') à récidive traité par l'iridectomie..... 486
Hystérie (L') et la pseudo-méningite..... 184
— (L') et la paralysie de l'accommodation avec mydriase..... 443
Hystérique (Amaurose) unilatérale..... 437
— (Ptosis bilatéral)..... 598

I

Ichtyol (L')..... 114
Index bibliographique..... 126, 191, 255, 318, 447, 495, 607
Infection intra-oculaire dans le leucome adhérent..... 441
— staphylo-streptococcique de la conjonctive..... 92
Infiltrations (Les) cornéennes traitées par les injections sous-conjonctivales de sérum artificiel..... 363
Influenza (L') amenant une kératite parenchymateuse..... 440
— (L') et les complications oculaires..... 359, 673
Image ophtalmoscopique ; siège et nature..... 616
Inégalité pupillaire dans les névroses..... 175
— (L') pupillaire normale et pathologique..... 170
Injections (Les) sous-conjonctivales..... 123
— sous-conjonctivales de chlorure de sodium..... 435
— sous-conjonctivales massives de sérum artificiel..... 363
— sous-conjonctivales de sublimé dans les infections de l'œil..... 592

Intoxication (Amblyopie par) 59
— et amblyopie 372
— par l'atropine 111
— par le chloroforme combattue par les injections de strychnine 111
Iode (L') dans le trachome 110
Iodothyrine (L') dans un cas de maladie de Basedow compliquée de diabète sucré 112
Iridectomie (L') dans le glaucome 55
— (L') dans l'hypopion à récidive 486
Iridoplégie réflexe unilatérale 605
Iris (L') 104
— (Colobome de la moitié supérieure de l') et subluxation en bas du cristallin 172
— (Débridement de l'angle de l') 442
— (Espaces et ouvertures lymphatiques de l') 105
— (Les enclavements de l') et l'ophtalmie sympathique 366
— (Leucosarcome de l') 188
— (Sarcome de l') 48, 426
— (Tuberculose de l') 312
— (Tumeur de l') 223
Iritis (L') 478
— gommeuse 636
— (L') des ozéneux 327
— rhumatismale 365

K

Kératite en bandelettes 425
— chez un ouvrier travaillant dans un caisson à air comprimé 58
— herpétique 193
— à hypopion traitée par l'airol 597
— neuro-paralytique 542
— neuro-paralytique suite d'extirpation du ganglion de Gasser 108
— parenchymateuse suite d'influenza 440
— (La) purulente; étude bactériologique 383
— (Les) suppurées traitées par l'oxygène 48
Kyste hydatique de l'orbite 510
— hydatique du cerveau amenant une périnévrite avec hémianopsie 383
— de l'orbite 53

L

Lacrymal (Polype du canalicule) 133
— (Sarcome du sac) 592
Lacrymales (Lupus des voies) 343
— (Affections des voies) 604
Langage (Le) des yeux 600
Larmes (Nerfs sécréteurs des) 185
— (Sécrétion des) 493
Lèpre oculaire 452

Lépreux (Opérations de la cataracte chez les)..... 603
Lésions du nerf optique dans l'hérédo-syphilis..... 274
Leucome adhérent amenant une infection intra-oculaire..... 441
— adhérent; traitement opératoire..... 376
Leucosarcome de l'iris..... 188
Lipomes sous-conjonctivaux..... 106, 443
Lumineuse (Forme de la source) pour la skiascopie..... 456
Lunettes articulées..... 566
— (Origine des)..... 602
Lupus des voies lacrymales..... 343
Luxation antérieure du cristallin; extraction..... 669
— congénitale du cristallin; traitement chirurgical..... 430
— du cristallin dans la chambre antérieure; extraction..... 215
— doubles du cristallin amenant de la triplopie..... 440
Lymphangiectasie de la conjonctive bulbaire..... 345
Lymphatiques (Les) de l'iris..... 105
Lymphatiques (Contractilité des vaisseaux)..... 578

M

Macula (Altérations symétriques de la)..... 111
— (Altérations symétriques de la) chez deux frères..... 49
Malaria (La) et les altérations de la rétine..... 597
— (La) et les lésions oculaires..... 666
Massage (Le) dans les taies de la cornée..... 136
Médicaments qu'il ne faut pas prescrire en cachets..... 113
Mélanose de la choroïde..... 365
— de la conjonctive..... 345
Membrane de Descemet (Régénération de la)..... 177
Méningite (La) tuberculeuse des enfants et l'œil..... 110
Mercure (Le succinimide de) contre la syphilis..... 190
Méthode (La) sclérogène dans le traitement de l'œdème essentiel des paupières..... 361
Microphtalmie d'un œil et coloboma irido-choroïdien de l'autre..... 121
— avec hernie kystique de l'œil..... 54
— unilatérale congénitale; anatomie et pathogénie..... 174
Microscopique (Etude) de l'accommodation..... 123
Migraine ophtalmique et glaucome..... 671
— ophtalmique; traitement..... 606
— traitement..... 114
Morphine (Influence de la) sur la régénération de l'épithélium cornéen.. 108
Morve oculaire..... 124
Mouvements réflexes des yeux (Défaut d'association des) dans un cas de stupeur post-épileptique..... 487
Muscles de l'œil; paralysie traumatique..... 204
— de l'œil (Parésie des); diagnostic par l'étude de la diplopie..... 681
— droit supérieur (Languette du) greffée au tarse dans le ptosis..... 373
Mules (Opération de)..... 348
— (Opération de); critique..... 348
Mydriase et paralysie de l'accommodation d'origine hystérique..... 443
Mydriatiques d'origine végétale..... 398, 512
Myopie progressive (L'extraction du cristallin dans la)..... 63, 244, 253

N

Néoplasmes intra-oculaires; recherches anatomiques et cliniques..... 379
Nerfs de la cornée..... 436
— moteurs de l'œil (Noyaux des) 107
— optique (Atrophie du) consécutive à des excès sexuels..... 59
— optique (Atrophie du) consécutive à des traumatismes de la partie antérieure de la tête..... 49
— optique (Atrophie du) héréditaire ou congénitale..... 49
— optique (L'atrophie du) dans les maladies générales..... 239
— optique (Lésions du) dans l'hérédo-syphilis..... 274
— (Premières modifications des) dans les plaies simples..... 65
— sécréteurs des larmes..... 185
— (Terminaison des) dans le corps ciliaire chez les mammifères et chez l'homme..... 500
Neurasthénie (La) et l'œil..... 489
Névrite optique..... 50, 421
— optique consécutive au lavage de l'estomac..... 538
— optique par intoxication..... 446
— optique et chorio-rétinite pigmentaire suite de fièvre pernicieuse des pays chauds..... 277
Nouveau-nés (L'œil des)..... 423
— (Ophtalmie des)..... 56
— (L'ophtalmie purulente des) à l'île de Cuba..... 282
— (Ophtalmie des); prophylaxie..... 552
— (Ophtalmie des); prophylaxie et traitement..... 240
Nouvelles..... 64, 127, 192, 256, 319, 448, 608
Nystagmus 390
— acquis..... 538

O

Obstétricales (Lésions) de l'œil et de ses annexes..... 441
Oculaires (Troubles) dans le diabète..... 671
Oculine..... 606
Œdème de la rétine avec perte subite de la moitié inférieure du champ visuel..... 49
— essentiel des paupières..... 361
— (L') rétinien maculaire cause de décollement..... 109
Œil artificiel (Implantation d'un) après l'énucléation..... 662
— (Corps étrangers de l') et de l'orbite localisés par les rayons de Rœntgen. 163
— (Corps étrangers de l'); localisation par les rayons de Rœntgen..... 58
— (L') dans la méningite tuberculeuse des enfants..... 110
— (L') des nouveau-nés..... 423
— (Enchondrome de l')..... 57
— (Hernie kystique de l') avec microphtalmie..... 54
— (L') et la malaria..... 666
— (Morve de l')..... 124
— (L') et la neurasthénie..... 489
— (L') et le sommeil hypnotique..... 488
— (Tuberculose de l')..... 311
Opération de la cataracte..... 59

Opération de Mules..... 348
Ophtalmie des nouveau-nés..... 56
— des nouveau-nés; prophylaxie..... 552
— des nouveau-nés; prophylaxie et traitement..... 240
— gonorrhéique; traitement..... 430
— (L') purulente traitée par l'argonine..... 485
— (L') purulente des nouveau-nés à l'île de Cuba..... 282
— diphtéritique et sérothérapie..... 118
— (L') sympathique et les enclavements de l'iris..... 366
— sympathique..... 54, 536
— sympathique tardive..... 538
— sympathique consécutive à une panophtalmie infectieuse expérimentale.. 590
Ophtalmochromoscope..... 564
Ophtalmologie (Manuel d')..... 660, 669
Ophtalmomalacie suivie de glaucome..... 440
Ophtalmoplégie extrinsèque hystérique..... 594
Ophtalmoscopique (Siège et nature de l'image)..... 616
Opothérapie..... 606
Optique physiologique..... 188
Orbitaires (Complications) des sinusites..... 360
— (Tumeur intra-)..... 535
Orbite (Angio-mixo-sarcome de l')..... 228
— (Complications du côté de l') dans l'empyème des cellules ethmoïdales..... 257, 329
— (Corps étranger de l') ayant séjourné quatre ans..... 54
— (Corps étrangers de l') et de l'œil localisés par les rayons de Rœntgen. 163
— (Exostose de l') composée d'ivoire..... 57
— (Kyste de l')..... 53
— (Kyste hydatique de l')..... 510
— (Ostéome de l')..... 595
— (Phlegmon de l') chez l'enfant..... 309
— (Phlegmon de l') chez un enfant de 15 jours..... 106, 444
— (Sarcome de l')..... 526
— (Sarcome mélanique de l')..... 53
— (Sarcome périostique de l')..... 438
— (Tumeur de l') chez un enfant..... 310
Orthophtalmique (Traitement) du strabisme..... 595
Ossification de la choroïde..... 165
Ostéo-sarcome de la cavité nasale et de l'antre d'Higmore..... 108
Ostéomes de l'orbite..... 595
Otiques (Thérapeutique des suppurations)..... 580
Ozène (L') produisant l'iritis..... 327
Oxygène (L') dans le traitement des kératites suppurées..... 48
Panophtalmie et conjonctivite pseudo-membraneuse à streptocoques secondaires à une infection grippale et à des suites de couches compliquées. 293
— infectieuse expérimentale et ophtalmie sympathique consécutive..... 590

P

Papille (Atrophie de la) consécutive à des traumatismes de la partie antérieure de la tête..... 49
— (Atrophie de la) consécutive à des excès sexuels..... 59
— (L'atrophie de la) dans les maladies générales..... 239

Papille (Atrophie de la) héréditaire ou congénitale..... 49
— (Lésions de la) dans l'hérédo-syphilis..... 274
Papillome de la conjonctive..... 445
Paralysies diphtéritiques..... 480
— du droit externe consécutive à un traumatisme du crâne..... 180
— de l'accommodation et mydriase d'origine hystérique..... 443
— des muscles de l'œil d'origine cérébrale..... 489
— traumatique des muscles de l'œil..... 204
Parésie des muscles de l'œil. Diagnostic par l'étude de la diplopie..... 681
Paupière (Angiome de la) traité par l'électrolyse..... 186
— (Amyloïde des)..... 597
— (Chancre de la)..... 165
— (Epithélioma de la) guéri par le bleu de méthylène et l'acide chromique. 250
— (Épithélioma des)..... 164
— (Glandes sébacées des); recherches micro-chimiques sur leurs sécrétions. 435
— (Œdème essentiel des)..... 361
— (Sarcome des)..... 345, 375
Pemphigues..... 47
Pemphigus oculaire..... 346
Périnévrite optique avec hémianopsie consécutive à un kyste hydatique du cerveau..... 383
Périostite alvéolo-dentaire provoquant une choroïdite séreuse..... 169
Permanganate (Le) de potasse dans l'ophtalmie purulente..... 430
— orbitaire chez un enfant de 15 jours..... 106, 444
Phlegmon de l'orbite chez l'enfant..... 309
Phlyctènes de la conjonctive..... 482
— de l'œil; pathogénie..... 429
Photographie (La) d'une impression visuelle..... 186
Phtisie oculaire..... 431
Planimètre (Le)..... 507
Polycorie d'un œil et coloboma irido-choroïdien de l'autre œil..... 120
Polype du canalicule lacrymal supérieur..... 133
Pression (Augmentation de la) intra-cranienne et intra-oculaire..... 427
Protargol (Le)..... 119, 464, 527
— (Le) en ophtalmologie..... 181
— (Pouvoir antiseptique du)..... 182
Prothèse empêchée par des cicatrices orbitaires. Nouvelle opération.... 57
Pseudo-méningite hystérique..... 184
Pseudo-néoplasmes intra-oculaires après l'opération de la cataracte. ... 576
Ptosis avec mouvements associés de la paupière et du maxillaire inférieur..... 107
— complet; opération nouvelle..... 63
— et épicanthus congénital..... 58
— bilatéral hystérique..... 598
— (Opération du) par autoplastie ou greffe musculaire..... 429
— opération par la suppléance du droit supérieur..... 628
— opéré par la greffe tarsienne d'une languette médiane du droit supérieur..... 373
— total (Concomitance du) et du zona ophtalmique..... 439
Pupillaire (L'inégalité) normale et pathologique..... 170
Pupille (Abolition des réflexes de la) dans le tabès..... 599
— (Inégalité des) dans les névroses..... 175
— (Réflexe de la) dans les maladies infectieuses..... 599
— (Le réflexe de la) dans les maladies du système nerveux..... 486
— (Rôle du ganglion ciliaire dans la réaction de la)..... 534

R

Rayons (Les) X en optique et en ophtalmologie,..... 445
— (Les) X dans l'œil..... 290
— (Les) de Rœntgen dans la localisation des corps étrangers de l'œil... 58
Réflexe (Le) pupillaire dans les maladies du système nerveux..... 486
Régénération de la membrane de Descemet..... 176
Retard de cicatrisation après l'opération de la cataracte..... 15
Rétine (Angiosarcome de la)..... 57
— (Bâtonnets de la); leur fonction..... 162
— (Déchirure de la) et de la choroïde par coup de revolver..... 689
— (Décollement de la) en Y..... 49
— (Décollement de la) guéri spontanément..... 48
— (Décollement de la); atrophie choroïdienne..... 48
— (L'œdème de la) cause de décollement..... 109
— (Œdème de la) avec perte subite de la moitié du champ visuel..... 49
— (Troubles de la circulation de la)..... 433
— (Vaisseaux de la)..... 254
— (Décollement de la)..... 533
Rétiniens (Vaisseaux)..... 491
Rétinite (La) dans la malaria..... 597
— gravidique..... 609
— hémorragique due à la syphilis et à l'arthritisme réunis..... 129
— ponctuée albescente..... 49
— proliférante..... 59
Rétino-choroïdite et névrite optique suite de fièvre pernicieuse des pays chauds..... 277
— sympathique..... 432
Rhumatisme de l'iris..... 365
Rœntgen (Les rayons de) dans la localisation des corps étrangers de l'œil..... 58
— (Les rayons de) dans la localisation des corps étrangers de l'œil et de l'orbite..... 163
— (Les rayons de) dans l'œil..... 290
— (Les rayons de) en optique et en ophtalmologie..... 445
— (Les rayons de) vus par certains jeunes aveugles..... 188
Rougeole; traitement de ses complications oculaires..... 120

S

Sac lacrymal (Phlegmon congénital du)..... 41, 97
— lacrymal (Sarcome du)..... 592
Salicylée (La pommade) dans le catarrhe printanier..... 187
Sarcome de la choroïde..... 52
— intra-oculaire..... 175
— de l'iris..... 48, 426
— de l'orbite..... 526
— mélanique de la choroïde..... 365
— mélanique de la joue..... 164
— mélanique de l'orbite..... 53
— des paupières..... 345, 375
— périostique de l'orbite..... 438

Sarcome du sac lacrymal..... 592
Sclérite goutteuse; traitement..... 189
Sclérotique (Tuberculose de la)..... 123
Sclérotomie antérieure..... 117
Scotome annulaire..... 668
Sécrétion lacrymale..... 493
Sels (Les) d'argent en thérapeutique oculaire..... 119
Sens chromatique (Observation du)..... 594
Seringue en verre de Lüer. Son application en ophtalmologie..... 99
Sérothérapie dans certaines iritis rhumatismales..... 365
— (La) dans la diphtérie de la conjonctive..... 118
Sérum artificiel (Injections sous-conjonctivales de)..... 363
Sinusites (Les) et les manifestations orbitaires..... 360
Skiagraphie (La) en ophtalmologie..... 171
Skiascopie (Source lumineuse pour la)..... 456
Société américaine d'ophtalmologie. Compte rendu..... 55
— d'anatomie et de physiologie de Bordeaux. Compte rendu..... 169
— belge d'ophtalmologie. Compte rendu..... 104
— de biologie. Compte rendu..... 590
— de chirurgie. Compte rendu..... 579
— d'ophtalmologie d'Angleterre. Compte rendu..... 47, 162
— d'ophtalmologie de Heidelberg. Compte rendu..... 421
— d'ophtalmologie de Paris. Compte rendu... 31, 90, 222, 281, 410, 463, 567, 628..... 688
— d'ophtalmologie de Philadelphia. Compte rendu..... 163
— française d'ophtalmologie. Compte rendu..... 299, 343
— de médecine de Lyon. Compte rendu..... 164
— médicale de Toulouse. Compte rendu..... 168
Staphylome partiel adhérent; traitement opératoire..... 376
Stomates (Des) et ouvertures lymphatiques à la surface antérieure de l'iris et des espaces lymphatiques dans l'iris..... 105
Strabisme..... 121
— (Champ visuel dans le)..... 432
— (Le) convergent et son traitement..... 599
— traitement..... 582
— (Le) et le traitement orthophtalmique..... 595
— (Le) opéré par l'avancement répété..... 374
Strychnine (La) contre l'empoisonnement par le chloroforme..... 111
Sublimé (Le) en injections sous-conjonctivales dans les processus infectieux de l'œil..... 592
Subluxation en bas du cristallin et colobome de la moitié supérieure de l'iris..... 172
Succinimide (Le) de mercure contre la syphilis..... 190
Suture (La) conjonctivale après l'extraction de la cataracte..... 353
Sympathique cervical (Résection du) dans le glaucome..... 449, 468
— cervical (Section du); indications thérapeutiques..... 582
— (Chorio-rétinite)..... 432
— (Résection du grand) dans le goitre exophtalmique..... 579, 637
— (Théorie) du glaucome..... 372
Syphilis de la conjonctive..... 317
— du fond de l'œil..... 571
— (La) héréditaire et les lésions du nerf optique..... 274
— héréditaire des yeux à la deuxième génération..... 545
— héréditaire et phagédénisme..... 715
— (La) et l'arthritisme réunis amenant une rétinite hémorragique..... 129

Syphilis de l'œil et de ses annexes..... 490
— (La) héréditaire tardive..... 245
— secondaire de la conjonctive..... 536
— tertiaire avec accidents oculaires graves..... 693
— (La) traitée par le succinimide de mercure..... 190

T

Tabac (Action du) sur la vue..... 481
— (Effets du) sur la vue des animaux..... 125
Tache aveugle (Visibilité de la)..... 528
Taies cornéennes traitées par le massage..... 136
Tatouage de la cornée; recherches histologiques..... 376
Technique ophtalmologique..... 381
Téléphote (Le) ou vision à distance..... 531
Température (La) de l'œil dans les diverses maladies..... 12
Thérapeutique et contagion du trachome..... 69
Thermométrie (La) oculaire..... 12
Tic douloureux de la face; guérison par le traitement des voies lacrymales..... 63
— (Maladies des) chez un enfant..... 478
Trachome (Le), sa contagion et sa thérapeutique..... 69
— (Le) traité par le brossage..... 472
— (Le) traité par les solutions d'iode..... 110
— (Traitement du)..... 61, 361, 604
— (Traitement mécanique du)..... 122
Traitement (Le) à l'air dans la chirurgie oculaire..... 487
— de la cataracte..... 354
— du trachome..... 61
Traumatisme grave de l'œil gauche..... 339
— oculaire (Deux cas de)..... 379
— (Les) oculaires..... 668
— oculaires (Estimation et valeur des)..... 541
Trichiasis et entropion traités par la cautérisation linéaire horizontale des paupières..... 672
— (Le) et l'entropion traités par la transplantation de la muqueuse de la lèvre..... 487
— opération..... 472
Triploplie suite de double luxation du cristallin..... 440
— intra-oculaire..... 431
— intra-orbitaire..... 535
— de l'iris..... 223
— orbitaire chez un enfant..... 310
Troubles oculaires consécutifs aux traumatismes de la tête..... 163
— oculaires dans le diabète..... 671
— post-opératoire du corps vitré; son traitement..... 368
Tuberculine (Effets de la) dans la tuberculose oculaire..... 311
Tuberculose de la conjonctive..... 47
— de la conjonctive et de la sclérotique..... 123
— de l'iris..... 312
— oculaire..... 311
— et zona ophtalmique..... 491
Thé (Le) produisant l'amblyopie..... 239
Thyroïde (Le suc) dans le traitement du goitre exophtalmique..... 184

Tumeur (Dix cas de) du globe oculaire..... 378
— fantôme de l'œil..... 428
— intra-cranienne simulant l'empyème du sinus frontal..... 370

U

Ulcérations (Les) de la cornée chez les enfants..... 187
— de la cornée et leur traitement..... 661
— phagédéniques de la langue..... 714
— syphilitiques secondaires de la conjonctive..... 536
Ulcères (Les) de la cornée avec hypopion traités par l'airol..... 175
Urticaire (L') des muqueuses..... 656
Uvéite métastatique consécutive à une inflammation du nez et des sinus. 164

V

Vaisseaux cilio-rétiniens..... 254, 491
— lymphatiques (Contractilité des)..... 578
Veine jugulaire (La compression de la) changeant un enophtalmos en exophtalmos..... 54
Vésicatoire (Le)..... 242, 315
Visibilité de la tache aveugle..... 528
Vision (Education de la) chez les opérés de cataracte congénitale..... 482
— (La) droite..... 1, 77
Vitré (Hémorragies profuses du) chez les adolescents..... 299
— (Hémorragies spontanées du corps)..... 321
Voies lacrymales (Affections des)..... 604
— lacrymales (Lupus des)..... 343

X

Xérosis épithélial de la conjonctive..... 162

Y

Yeux (Le langage des)..... 600

Z

Zona ophtalmique chez une tuberculeuse..... 491
— ophtalmique (Concomitance du) et du ptosis total..... 439
— ophtalmique; complications oculaires..... 150
— (Le) ophtalmique et ses complications..... 19

TABLE ALPHABÉTIQUE

PAR NOMS D'AUTEURS

Abadie, p. 38, 299, 367, 468, 471, 476, 582.
Adam Langie, p. 339.
Agababow, p. 500.
Aliken, p. 55.
Alessandro, p. 435.
Angelucci, p. 434, 604.
Antonelli, p. 40, 225, 277, 304, 367, 456.
Armaignac, p. 357.
Aubineau, p. 92, 371, 699.
Axenfeld, p. 429.
Ayes, p. 238.

Bach, p. 383.
Bardelli, p. 595.
Bassi, p. 616.
Batten, p. 49.
Baudouin, p. 702.
Bégouin, p. 438.
Bellencontre, p. 346.
Benario, p. 182.
Benson, p. 175.
Bergmann, p. 384.
Bernheimer, p. 534.
Berry, p. 52.
Best, p. 185.
Bettremieux, p. 63.
Bietti, p. 593.
Bigelow, p. 485.
Billot, p. 290.
Bistis, p. 576.
Blaauw, p. 535.
Blok, p. 443.
Bocchi, p. 595.
Bonivento, p. 597.
Boucheron, p. 365, 641.
Bourgon (De), p. 204, 318.
Bourgeois, p. 398, 512.
Breuer, p. 162.
Brunschweig, p. 440.
Bull, p. 484.
Bullot, p. 108.
Burnett, p. 56.
Buzzard, p. 51.

Cadet, p. 383.
Calot, p. 583.
Campos, p. 185, 372, 493, 560.
Cannac, p. 668.
Capellini, p. 436.
Cassiani-Ingoni, p. 244, 592.
Charpentier, p. 528.
Chevalier, p. 61.
Chevallereau, p. 40, 419.
Chibret, p. 62, 99.
Claiborne, p. 663.
Clarke, p. 49.
Clavelier, p. 527.
Clemeska, p. 538.
Connor, p. 604.
Coppez, p. 356.
Coppez (H.), p. 107.
Cornu, p. 112.
Craponne, p. 184.
Cross, p. 54.

Darier, p. 63, 119, 123, 181, 314, 413, 429, 438, 467, 527.
Dariex, p. 376.
David, p. 602.
Davidson, p. 163.
Davis, p. 110.
Demicheri, p. 647.
Deschamps, p. 361.
Despagnet, p. 31, 215, 465, 471, 477, 636, 638, 646, 688.
Devereux Marshall, p. 48, 54, 603.
Dianoux, p. 359, 671.
Dor, p. 306.
Dousset, p. 527.
Doyne, p. 174.
Dreyer-Dufer, p. 699.
Duboys de Lavigerie, p. 222, 281, 688.
Duclos, p. 442.
Dufour (Marc), p. 347, 355.

Eichhorst, p. 599.
Eliasberg, p. 41.
Elschnig, p. 254, 491.
Ewald, p. 489.
Exner, p. 122.
Eyre, p. 47.

Fagardie, p. 112.
Fage, p. 327, 345, 375, 530, 696.
Ferdinands, p. 538.
Feré, p. 385, 487.
Fernandez, p. 603.
Flemming, p. 542.
Fouchard, p. 120, 439.
Fournier, p. 245, 714.

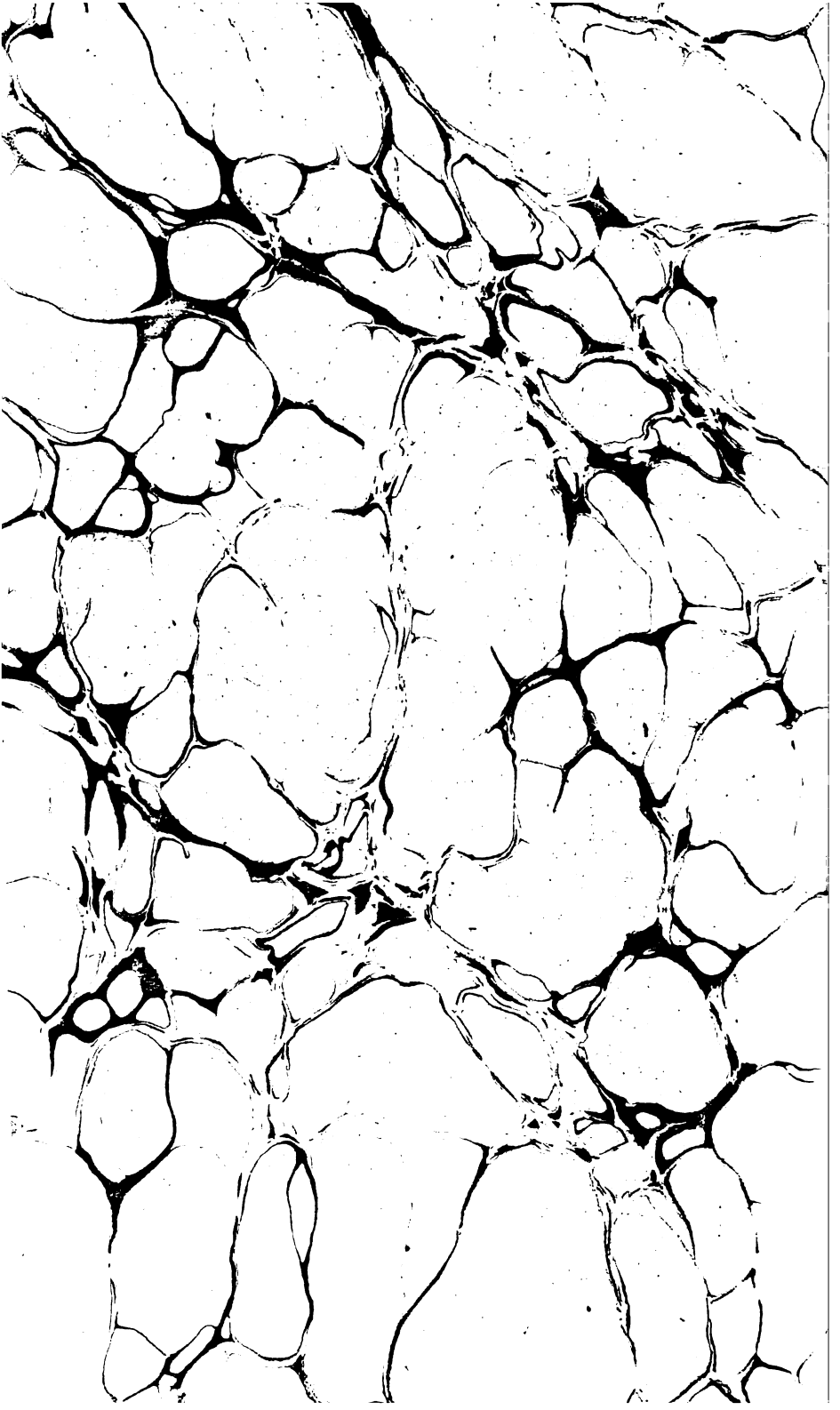

UNIVERSITY OF MICHIGAN
3 9015 06275 7979